

犬의 可移植性肉腫(所謂 犬포름)에 關한 病理組織學的 研究

金 容 瑤 李 聖 熙
慶北大學校 獸醫病理學教室

1. 緒 論

犬의 雌 雌 外陰部에 發生하는 所謂 “犬포름”이라고 불리워지고 있는 可移植性腫瘍은 世界 各地에서 널리 發生하고 있는 바로서 本 腫瘍이 交尾로서 感染하며 또 移植可能한 肉腫이라는 것은 世界 많은 先人들의 一致된 報告이다.

近年 日本에서 自須(1958¹⁾)에 依하면 本 腫瘍이 全國적으로 發生 蔓延하고 있으며 또 그 發生數도 年年이 增加傾向에 있다 하며 臨牀的 및 生物學的 많은 研究報告가 發表되고 있다. 最近에 와서 韓國에서도 本 腫瘍이 臨牀家들의 많은 論議對象이 되고 있으며 李聖熙君은 本 腫瘍의 移植試驗成績을 大韓獸醫學會(1958)에서 最初로 發表한 바 있다.

本 腫瘍의 組織學的 및 發生學的 研究에 關해서도 先人들의 많은 研究記載가 있으나 그 分類學的 名稱에 關해서는 아직 異論이 많으며 一致를 보지 못하고 있다. 現在까지의 本 腫瘍의 名稱은 大體로 세 가지 肉腫으로 報告되어 있다. 즉 Sticker(1902²⁾), 山極(1950³⁾), 市川(1916⁴⁾), 今牧(1932⁵⁾), 上田(1940⁶⁾) 등은 圓形細胞肉腫. White(1945⁷⁾), De Monbreu等(1934⁸⁾) Rust(1949⁹⁾) 등은 淋巴肉腫, 土江(1941¹⁰⁾), Bloom(1951¹¹⁾) 등은 細狀織的內皮細胞에서 由來한 腫瘍이라 하였다.

筆者는 全北大學校 在職時 本 腫瘍의 移植試驗 및 組織學的檢索의 機會를 얻어 先人들의 例와 同一한 腫瘍임을 確認하고 이의 組織學的 檢索結果를 報告한다.

2. 檢索材料 및 方法

雌犬外陰部 및 腔粘膜에 發生한 5例 雌犬包皮 및 包莖粘膜에 發生한 1例 計6例를 檢索하였으며 組織標本 作成은 主로 formalin固定, paraffin包埋, H-E染色을 하였으며 特殊染色으로 格子纖維染色 膠原纖維染色, Giemsa染色, Ehrlich의 三酸液染色法을 使用하였다.

3. 檢索成績

重複을 避하기 爲에 全例를 一括 記載한다.

肉眼的으로 外陰部粘膜에 突出한 雀卵大, 鳩卵大, 拳大의 多發性 限界明確한 結節狀 肉腫狀 또는 分葉狀新生物이며 硬度는 軟하며 剖面 灰白色髓樣性임 顯微鏡的으로 比較的 發達한 結締織性 大小 中隔으로 不規則하고 分葉되어 있는 多細胞性組織이며 微細한 間質性纖維가 僅少히 實質細胞間을 走行하여 類組織性特性을 가짐, 實質細胞의 核은 圓形 또는 橢圓形이며 大體로 中等度大이다. 大 少 不同하며 約 2倍大에 達하는 核도 不少, 核網構造 比較的 明確하며 染色質은 微細 또는 粗大顆粒狀이며 大體로 僅少하나 量的 差異 區區하며 群狀 또는 彌漫性으로 散在하여 核은 點狀이나 閉 縮 區區한 核小體로 認定되는 多少

Eosin에 染色된 1個의 不規則한 小體가 核中心部 또는 邊緣部에 存在하나 不明한 것도 不少, 核分裂像은 處處에 多數 散見됨. 細胞形質은 豊富하며 腫瘍中心部 比較的 細胞密集해 보이는 部位에는 隣接細胞間限界 全히 不明한 合體細胞性 大小集團 및 索狀配列 또는 雲狀突起로서 連結되어 있으며 이등 細胞集團 및 索 間에는 圓形 또는 長形의 大小 空隙 形成이 있음. 腫瘍周邊部에는 細胞形質의 狀態와 連結이 例에 따라 多少 相異함. 즉 6例中 3例에 있어는 腫瘍周邊部實質細胞가 多數의 細突起로서 隣接細胞와 서로 連結하여 多數의 圓形網目을 形成하고 있으며 또 2例에 있어는 腫瘍周邊部 結締織性大小 中隔이 比較的 顯著히 發達되며 不規則한 大小分葉內에는 一部 細胞의 合體細胞性 및 雲絮狀突起로서의 索狀 連結外에 大部分의 細胞는 脫落 游離되어 있으며 壁着性細胞는 多數 腔內에 突出하여 一種의 類囊形成을 하며 이등 游離된 細胞中에는 染色質이 粗大顆粒狀이며 多少 濃染된 圓形核과 弱鹽基性細胞形質을 가진 大淋巴球 및 形質細胞形細胞가 不少히 混在하며 또 小淋巴球도 出現하며 特히 中隔內에 多數 浸潤해 있음. 이등 大淋巴球形細胞 및 形質細胞形細胞는 腫瘍中心部實質細胞群內에도 處處에 介在해 있음. 其他 1例에 있어는 腫瘍周邊部 比較的 發達된 大小中隔으로 因한 不規則한 大小 分葉內 多數 脫落游離된 細胞中에는 塊狀核을 가지며 細胞質이 弱鹽基性인 大圓形細胞以外에 細胞質內 僅少 또는 多數의 Eo.in에 染色된 顆粒을 가진 細胞 相當히 多數出現하여 이등 顆粒은 Ehrlich의 三酸液染色標本에 있어 主로 好中性顆粒이었으며 核은 圓形外에 長形 分葉形等 好中性骨髓細胞의 分化過程의 諸段階을 想起케 하였으며 이등 顆粒性細胞는 腫瘍中心部實質細胞群內의 處處에 不少히 散發함.

其他 全例을 通해 實質組織의 壞死像은 認識되지 않았으며 格子纖維染色標本(鐵銀標本)에 있어서는 全例을 通해 黑染된 纖維 또는 纖維柱가 結締織性中階에 沿해 走行하며 또 少數의 非纖維柱가 不規則하게 細胞群內에 進入하고 있으며 腫瘍周邊部實質細胞의 網狀連結을 한 3例에 있어는 이등 細胞가 多數의 微細纖維性細胞構造를 가지며 이등 細纖維柱가 서로 細胞間 連結을 하고 있었음.

4. 考 察

筆者가 檢索한 6例의 腫瘍이 移植試驗 및 組織的見地에서 先人들의 例와 同一한 可移植性肉腫이며 또 本腫瘍이 現在까지의 報告로서 圓形細胞肉腫 淋巴肉腫 및 網狀織內皮細胞性腫瘍으로 되어 分類學上 名稱의 一致를 보지 못하고 있다는 것은 序論에서 既述한 바이다.

筆者가 檢索한 本腫瘍의 組織學的所見은 淋巴肉腫으로 斷定하기에는 너무도 많은 異見이 있었다. 즉 6例中 3例는 全히 大小淋巴球形圓形細胞形成傾向이 없으며 腫瘍中心部에는 合體細胞性 및 雲絮狀細胞連結을 가지며 周邊部는 細胞間網狀連結을 가질 뿐 이었다. 그리고 其他 3例가 腫瘍周邊部에 圓形細胞形式을 볼수 있으나 其中 1例는 骨髓芽細胞性 및 含顆粒骨髓性細胞形成을 하였으며 單히 2例만이 腫瘍周邊部에 大小淋巴球形圓形細胞形成을 하고 있었다. 然이나 이등 2例에 있어는 腫瘍中心部에는 合體細胞性 및 雲絮狀細胞連結을 가지고 있었다.

圓形細胞肉腫을 想起케 하는 共通的인 特性은 全例에서 볼수 있었다. 즉 全例에 있어 多

數의 一部實質細胞가 雲絮狀突起를 가지며 또 이들 突起로서 서로 連結되어 있는點이다. 然이나 全例가 腫瘍中心部에는 實質細胞의 雲絮狀連結 以外에 原形質合體細胞性集團狀 또는 索狀連結를 가지며 또 周邊部는 雲絮狀突起를 가지는 細胞以外에 上述와 같이 3例의 網狀連結 2例의 大小淋巴球性細胞形成 他1例의 骨髓等細胞性 및 含顆粒骨髓性細胞形成 等の 諸種細胞分化過程은 圓形細胞肉腫으로서 解明되지 않는다.

Max Borst¹²에 依하면 造血組織에서 由來한 腫瘍으로서 原始網狀組織細胞에서 *Retothelsarcoma*가 생기며 이 *Retothelsarcoma*에는 合體細胞性인 非纖維形成性形과 纖維性網狀構造를 가지는 纖維形成性形이 있다 하였으며 또 *Retothelsarcoma*에서 그 分化方向에 따라 淋巴肉腫 또는 骨髓肉腫으로 移行할 수 있다 하겠다. 筆者가 檢索한 本腫瘍의 組織的所見을 要約하면 實質細胞는 胞狀圓形核을 가지며 腫瘍中心部에는 原形質合體細胞性集團 또는 長圓形의 大小空洞을 形成하며 腫瘍周邊部에는 例에 따라 網狀連結 大小淋巴球性細胞形成 또는 骨髓性細胞形成을 하는 肉腫이었다. 따라서 本腫瘍中心部組織所見은 Max Borst의 非纖維形成性 *Retothelsarcoma*의 所見과 一致된다 할 것이며 同周邊部所見으로 보아 本腫瘍은 纖維形成性, 淋巴球性細胞形成性 또는 骨髓性細胞(含顆粒性骨髓細胞)性形成傾向을 가지는 三型으로 區別하는 바이다.

5. 結 論

筆者가 檢索한 6例의 犬可移植性肉腫의 組織學的所見은 非纖維形成性 *Retothelsarcoma*의 所見과 一致하며 그中 3例는 網狀微細胞形成傾向을 가지며 其他 1例는 骨髓細胞形成傾向을 가지고 있었다.

參 考 文 獻

1. 白須泰彦; 犬ノボリーブ. 日本獸醫雜誌, 11: 245-251, 1953
2. Sticker, A.; Transplantable Rundzellensarcoma des Hundes. Ztschr. f. Krebsforsch. 1: 414-444, 1904
3. 山極壽三郎; 移植シ得ベキ犬ノ腔腫瘍癌. 3: 474, 1909
4. 市川厚一; 實驗動物腫瘍供覽. 癌 11: 213, 1916
5. 今牧甲子男; 犬腫瘍ノ比較病理. 第三報. 可移植性圓形細胞肉腫=關スル知見. 補遺編. 21: 27-56, 1932
6. 上田晃; 犬ノ傳染性圓形細胞肉腫 移植試驗. 日本獸醫學誌, 12: 279-280, 1950
7. White, C. P.; Contagious growths in dogs. Brit. Med. J. 2: 176-177
8. De Monbreu, W. A., & Goodpasture, E. W.; An experimental investigation concerning the nature of contagious lymphosarcoma of dogs. Amer. J. Canc. 21: 295-321, 1934
9. Rust, J. H.; Transmissible lymphosarcoma in the dog. J. A. V. M. A. 144: 10-14, 1943
10. 土江義雄, 幡谷正明; 犬ノ可移植性腫瘍ノ生物學的治療=關スル實驗的究査 1. 日本獸醫學誌, 3: 631-647, 1941
11. Bloom, F., Poff, G. H. & Noback, C. R.; The transmissible venereal tumor of the dog. Amer. J. Path. 27: 119-139, 1951
12. Max Borst; Pathologische Histologie 3: 424-428, 1933

EXPLANATION OF FIGURES

Fig. 1. Syncytial cord of tumor cells in the central part of the tumor (all cases). H-E stain. X 480

Fig. 2. Flocculent-fibrillar connection of tumor cells in the peripheral part of the tumor (all

cases). H-E stain. X 480

Fig. 3. Reticular connection of tumor cells in the peripheral part of the tumor (3 cases). H-E stain. X 480

Fig. 4. Lymphoid cells in the peripheral part of the tumor (2 cases). H-E stain. X 480

Fig. 5. Large and medium-sized round cells (myeloblastic and myeloic cells and granular myeloic cells) of the peripheral part of the tumor (1 case). H-E stain. X 480

Fig. 6. Myeloic cell between the syncytial cells in the central part of the later case. H-E stain. X 480

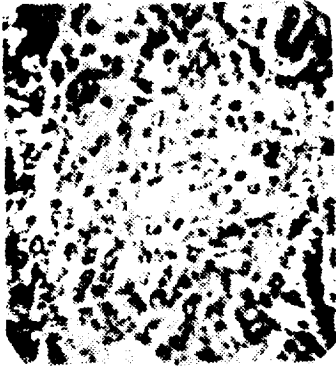


Fig. 1



Fig. 2



Fig. 3




Fig. 4

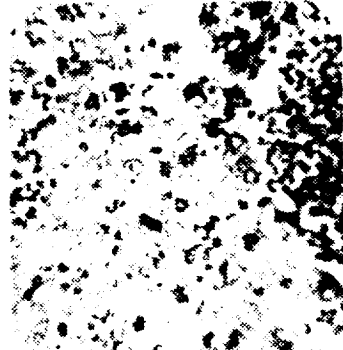


Fig. 5




Fig. 6

HISTOPATHOLOGICAL STUDIES ON THE TRANSPLANTABLE SARCOMAS (SO-CALLED CANINE POLYPS) OF DOGS

Yong Pil, Kim and Seong Hee, Lee

(Department of Veterinary Pathology, Kyong-buk University)

The histological appearance of the 6 cases of transplantable sarcomas of dogs were non-fibrillar retot helsarcoma, 3 cases of which showed tendency of forming reticular fibrillar cells, 2 cases lymphatic cells and one case myeloic cells.