

豚 및 牛 卵巢의 血鐵素에 關하여

경북대학교 농과대학 수의학과

김 화 식 · 장 인 호 · 이 재 현

緒 論

血鐵素는 化學的으로 能動鐵을 함유한 蛋白質 鐵化合物이며 組織內에서 褐色 및 黃褐色 色素 顆粒으로 出現한다. 赤血球 및 血色素가 網狀織內皮細胞에 依해 파괴될 때 形成되므로 正常的으로도 肝, 脾, 骨髓 및 淋巴節에 恒常 少量씩 出現한다.

血鐵素의 病的 浸着은 溶血性貧血, sickle cell anemia 多發性受血, 受血反應 및 中毒性溶血, 만성울혈 시에 일어나는 全身性血鐵素浸着症과 臟器 및 組織內 出血시에 일어나는 限局性血鐵素浸着症이 있으며, 特히 全身性血鐵素 浸着症 時는 體內 全網狀織內皮細胞 이의 肝腎, 脾, 타액선 및 甲狀腺의 실질세포 및 Langhan's 島嶼細胞, 心筋, 皮膚 부속선細胞와 진피의 섬유와 細胞의 原形質 안에 出現한다(Robins (1962)⁽³⁰⁾). 血鐵素는 疾病의 治療目的으로 鐵分을 長期間 과잉 경구 투여한 때 吸收된 鐵分에서 直接 形成되기도 한다고 한다.(Robins (1962)⁽³⁰⁾, Granick (1951)⁽¹⁰⁾, Farrant (1954)⁽⁷⁾, Richter (1960)⁽²⁹⁾, Wöhler (1960)⁽³⁹⁾ 및 Shoden 과 그의 공동 연구자들(1953)⁽³³⁾에 의하면 血鐵素는 그의 化學的構造가 Ferritin 과 매우 흡사하고 Hahn 과 그의 공동 연구자들(1943)⁽¹⁴⁾, Shoden 과 그의 공동 연구자들(1953)⁽³³⁾ 및 Richter(1958)⁽²⁸⁾들에 의하면 이것들은 서로 移行할 수 있으며, Shoden 등과(1953)⁽³³⁾ 과 Hampton (1954)⁽¹⁶⁾에 의하면 血鐵素와 Ferritin 은 다같이 血色素 形成에 동원되는 저장철이라고 하였다.

그러나 Ferritin 은 組織內에서 光學 顯微鏡으로 不可視性이고 鐵反應은 陰性이나 血鐵素는 Perl's prussian blue reaction 에 陽性이고 光學 顯微鏡으로 可視性이다. 同時에 血鐵素는 正常的 體內 分布狀態를 보면 肝, 脾, 骨髓 및 淋巴節 等 網狀織內皮 細胞가 많이 分布되어 있는 장기에만 出現하나 Ferritin 은 모든 장기 및 組織에 分布되어 있고(Granick (1943)⁽⁸⁾ (1946)⁽⁹⁾, Mazur

와 Shorr(1950)⁽²⁵⁾ 그리고 Shoden 등 (1953)⁽³³⁾, 난소 및 고환에서도 상당량이 존재함이 밝혀졌다(Granick (1943)⁽⁸⁾ 김(1966)⁽²⁰⁾ 광(1966)⁽²¹⁾ 광(1966)⁽²²⁾).

현재까지 알려진 바에 의하면 組織內 出現하는 血鐵素 및 Ferritin 등 단백질 철화합물은 血色素의 形成에 再利用되는 저장철로서의 존재 의의가 있고 特히 Ferritin 은 저장철로서의 의의 이외에 혈관을 확장시킬 수 있는 능력을 가지고 (Hampton 과 공동 연구자들(1952)⁽¹⁸⁾), 利尿를 억제하는 약리 작용이 있고(Baez 와 공동 연구자들(1950)⁽²⁾ (1952)⁽⁸⁾) 또 이 물질은 Adrenaline 을 산화시킬 수 있는 촉매성 능력이 있다고 하였고(Mazur 와 공동 연구자들(1956)⁽²⁶⁾, Green 과 공동 연구자들(1956)⁽¹¹⁾), 또 광(1966)⁽²¹⁾은 토끼의 고환 Ferritin 에 관한 연구에서 고환 Ferritin 은 여러가지 점으로 보아 생식기능에 밀접한 관계가 있다는 것을 시사하였다.

以上 여러 보고를 참작할 때 단백질 鐵化合物은 그 기능이 결코 단일한 것이 아니고 그 장기 조직의 기능과 특수하게 관련되어 있으리라고 생각하는 것이 차라리 옳을 것 같다.

本 研究에서는 生理的으로 항상 出血이 일어나는 난소 조직에 있어서 난소조직에서도 出血에 따른 血鐵素의 生成여부를 알아 보고자 豚 및 牛 난소를 Perl's prussian blue reaction 에 의한 鐵反應시험을 行하였던 바 그 성적을 이에 보고하는 바이다.

材料 및 方法

檢索材料는 大邱市 屠畜場(豚卵巢)과 釜山市屠畜場(牛卵巢)에서 채취한 成熟한 牛 및 豚의 卵巢 각 30 例를 供試하였고 血鐵素의 證明을 爲해서 장기를 10% Form alin 으로 固定하고, Paraffine 으로 포매하여 5~6 μ 으로 박절한 다음 Perl's prussian blue reaction 을 實施하였다. 이때 Eosin 또는 Hematoxyline 으로 분별 염색하여 鏡檢하였다.

成 績

A. 牛 및 豚 卵巢에 있어서 Hemosiderin 의 檢出率

Table I에서 보는 바와같이 豚 卵巢에서는 총 피검난소 30例中 20例(66.6%)가 Hemosiderin 檢出 陽性이었고, 血鐵素는 prussian blue reaction에서 녹색 顆粒狀으로 出現하였다. 이에 反하여 牛 卵巢 30例에서는 全例가 Prussian blue reaction에 陰性이었다. <표 I>

Table I. Detection of hemosiderin pigment in the ovaries of sow and cow

animal	Numbers of ovary	prussian blue reaction	
		+(%)	- (%)
sow	30	20(66.6%)	10(33.4%)
cow	30	0	30(100%)

B. 豚 卵巢에 있어서 Hemosiderin 의 分布狀態 및 形態의 特性

豚 卵巢에 있어서 Hemosiderin 顆粒의 出現 部位는 Corpus albicans (Fig. 1, 2, 3), Corpus luteum 內 (Fig. 5), 濾胞外膜 (Fig. 4) 및 난소 기질 (Fig. 6)에 出現하며 顆粒의 形態의 特徵은 粗大顆粒狀 (Fig. 1, 2, 5), 미세과립상 (Fig. 3, 4) 및 무구도 균등한 상태로 (Fig. 6) 出現하며 本色素는 大部分이 細胞 原形質內 浸着되어 있었으나 細胞外性으로도 出現하였다. 조대과립상으로 出現한 血鐵素는 多數가 집단상으로 出現하고 (Fig. 1) 黃體內 結締組織과 濾胞膜에서는 선상으로 浸着하였다 (Fig. 4, 5).

考 察

Yamashita^{(40) (41) (42) (43)}는 正常 豚 卵巢의 組織學的 및 組織化學的 研究에서 卵巢의 血管分布 및 cycle에 따른 卵巢의 構造를 관찰 記載하였는데 豚 卵巢에서는 분만 후 2個月의 黃體의 結締組織에 연관 黃褐色의 色素가 出現하며 5個月의 黃體에서 多少 減한 黃褐色 色素가 出現하고 6個月의 黃體에서는 細胞內 暗褐色 色素가 出現한다고 했으며 氏는 本顆粒이 血鐵素인지의 여부에 대해서는 전혀 언급이 없었으며 또 鐵反應 試驗도 行하지 않았던 바이다. Tanaka⁽³⁷⁾는 犬의 卵巢에서 第一期 (분만 후 약 2개월)에 黃體의 結締組織에 연관 黃褐色의 色素가 出現하기 시작하고 第二期 (분만 후 약 5개월)에서는 結締組織이 현저히 발달한 黃體에 풍부한 黃褐色의 色素가 網狀으로 出現한다고 하고 第三期 (분만 후 약 6개월)에서는 血管 및 結締組織의 현저한 발달로 인해 暗褐色의 色素를 가진 많은 細胞群이 黃體와

분리되었다고 記載하였으나 氏역시 犬卵巢 組織에서의 血鐵素의 出現에 관한 언급은 없었다. 한편 Hadek^{(12) (13)}은 羊의 卵巢 및 子宮에 대한 주기적 변화에 따른 組織學的 및 組織化學的 研究에서도 血鐵素에 관한 조사는 없었다.

動物의 卵巢의 Ferritin 에 관한 研究는 토끼(김⁽²⁰⁾ 정⁽⁵⁾) 및 말(Granick⁽⁸⁾)에 관한 성적이 보고 되었고 난소의 Ferritin 은 他 組織內의 Ferritin 과는 그 결정상이 多少 다르며 또 난소의 Ferritin 은 저장철의 일부로서의 의의와 난소의 기능과의 관련성이 있으며 내분비상 지배를 받는 것으로 생각하고 난소 Ferritin 의 소재, 부위에 대해 언급된 문헌은 찾아볼 수 없어 난소 Ferritin 이 난포에 국한한 것인지 또는 다른 간질에 국한한 것인지 혹은 난소 전반에 존재하는지 에 대해서는 알 수 없고 난소 Ferritin 은 卵胞形成 및 그 유지에 어떤 관계가 있는 것으로 본다고 주장하였다. 本 實驗成績에서 豚 및 牛 卵巢 各 30例에서 Perl's prussian blue reaction에서 鐵反應 陽性으로 出現한 것은 豚 卵巢에서 20例였고, 血鐵素 陽性 豚 卵巢에서 血鐵素 顆粒의 性狀은 粗大 顆粒狀 (Fig. 1, 2)에서 미세과립상 (Fig. 3, 4)이 있었고 출현 부위는 백체내 (Fig. 1, 2, 3) 黃體內 (Fig. 5) 濾胞膜 (Fig. 4) 및 卵巢基質 (Fig. 6) 등 난소 전반에 걸쳐 각처에 모두 出現하였고 顆粒이 粗大할수록 多數 顆粒이 集團狀으로 出現하며 (Fig. 1) 微細 할수록 그 수가 근소하게 出現하였다 (Fig. 3). 濾胞膜 및 黃體內 結締組織에 出現하는 例에서는 선상으로 蓄積하였다 (Fig. 4, 5).

豚 卵巢에 出現하는 血鐵素의 起原은 排卵時 生理的 出血(血體)에서 생긴 것으로 생각되나 排卵의 機轉이 같다고 믿고 있는 牛 卵巢에서는 全例가 血鐵素 陰性인 點은 牛와 豚에서는 卵巢의 排卵 機轉이 相異한 것인지 혹은 卵巢組織에 존재하는 結締組織 및 濾胞上皮들의 중축간에 細胞의 分化度の 差로 인한 細胞機能(血鐵素 產生能)의 差異로 인한 것인지에 대해서는 아직 확실히 알 수 없으나 이와같은 點과 豚 卵巢에 出現하는 血鐵素의 운명 및 대사에 관해서는 앞으로 卵巢에 出血등을 일으킨 실험에서 더 究明해 볼 문제점으로 생각된다.

結 論

豚 및 牛 卵巢 組織에서 血鐵素의 檢出여부를 보기 위하여 各 卵巢 30例를 Perl's prussian blue reaction을 응용한 결과 다음과 같은 결론을 얻었다.

1. 正常 豚 卵巢 30例中 Perl's prussian blue reaction에서 血鐵素가 檢出된 例는 20例로서 66.6%가 檢出 陽性이었다.

2. 豚 卵巢內 hemosiderin 의 分布 狀態는 白體內, 卵巢基質內 및 黃體內 結締組織과 濾胞外膜에 浸着되였다.

3. Hemosiderin 의 형태상 특징은 粗大 및 微細 顆粒

狀인 것, 無構造 均等한 것으로 出現하였으며 大部分이 細胞內性이었다.

4. 牛 卵巢 30 例에서는 全部가 血鐵素 檢出 陰性이었다.

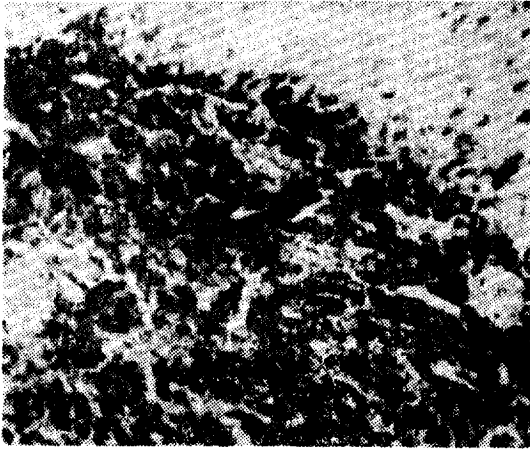


Fig. 1




Fig. 2

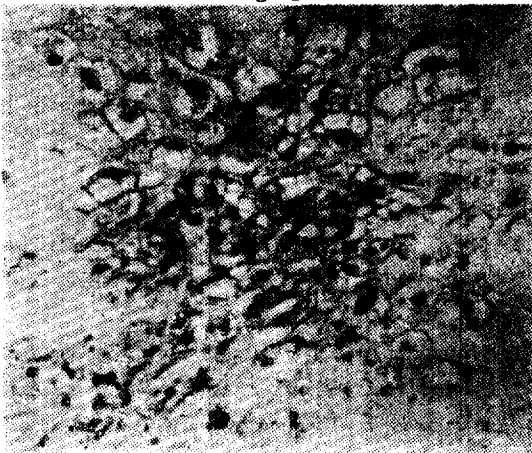


Fig. 3

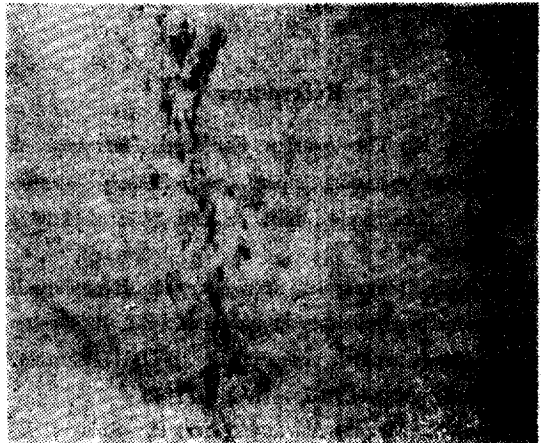


Fig. 4

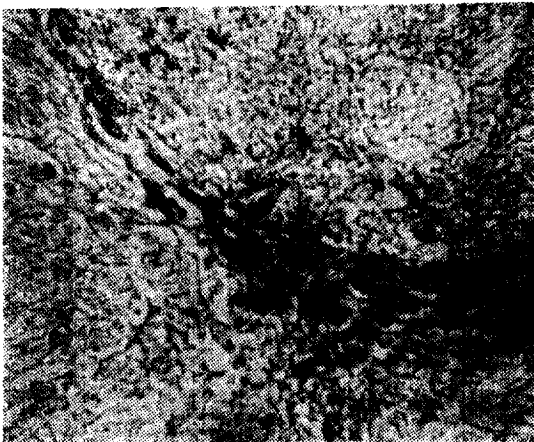


Fig. 5



Fig. 6

Legends for Figures

Figures are of sections stained by means of Perl's prussian blue reaction.

- Fig. 1.** Massive accumulation of hemosiderin pigment in corpus albicans. $\times 100$
- Fig. 2.** Coarse granules of hemosiderin pigment in the cytoplasm of corpus albicans cells. $\times 300$
- Fig. 3.** Fine granules of hemosiderin pigment in the cytoplasm of corpus albicans cells. $\times 300$
- Fig. 4.** Linear accumulation of hemosiderin pigment in the theca externa of ovarian follicle. $\times 100$
- Fig. 5.** Linear accumulation of hemosiderin pigment in the connective tissue of corpus luteum. $\times 300$
- Fig. 6.** Amorphous and homogenous appearance of hemosiderin pigment in the interstitial tissue of ovary. $\times 300$

References

- Allen, E.; The ovarian Follicular Hormone; A study of variation in pig, cow and human ovaries. Proc. Soc. Exper. Biol. & Med., 23; 383-387. 1926
- Baez, S., Mazur, A., and Shorr, E.; Hepatoremal Factors in circulatory homeostasis. XX. Antidiuretic action of hepatic vasodepressor VDM (Ferritin). Am. J. physiol., 162; 198-212, 1950.
- Baez, S., Mazur, A., and Shorr, E.; Role of the neurohypophysis in ferritin-induced antidiuresis. Am. J. physiol., 169; 123-133, 1952.
- 조 근환; 토끼에 혈액소 용액 혹은 철을 투여할 때 일어나는 조직 저장철양 분획의 변동에 관한 연구. 중양의약, Vol. 13, No. 1, July, 1967.
- 정 창수, 양 원식; 혈액소 용액 반복 주입으로 인한 저장철의 변동에 관한 연구. 부산대학교 개교 20주년 기념 논문집, 1966.
- 정 진용; 부신 적출이 고환의 Ferritin 량에 미치는 영향. 대한의과학회 잡지, 제 9권 제 9호 1967.
- Farrant, J.L.; An electron microscopic study of ferritin. Biochem. et Biopsy. Acta., 13; 569-576, 1954.
- Granick, S.; Ferritin. IV. Occurrence and immunological properties of ferritin. J. Biol. Chem., 149; 157-167, 1943.
- Granick, S.; Ferritin. IX. Increase of protein apoferritin in the gastrointestinal mucosa as a direct response to iron feeding. The function of ferritin in the regulation of iron absorption. J. Biol. Chem., 164; 737-746, 1946.
- Granick, S.; Structure and physiological functions of ferritin. Physiol. Rev., 31; 489-511, 1951.
- Green, S., Mazur, A., and Shorr, E.; Mechanism of the catalytic oxidation of adrenaline by ferritin. J. Biol. Chem., 220; 225-237, 1956.
- Hadek, R.; Morphological and histochemical study on the ovary of the sheep. Am. J. Vet. Res., Oct., 873-881, 1958.
- Hadek, R.; Histochemical studies on the uterus of the sheep. Am. J. Vet. Res., Oct., 882-886, 1958.
- Hahn, P.F., Granick, S., Bale, W.F., and Michaelis, E.; Ferritin. Conversion of inorganic and hemoglobin iron into ferritin iron in animal body. Storage function of ferritin iron as shown by radioactive and magnetic measurements. J. Biol. Chem., 156; 407-412, 1943.
- Hampton, J. K., Jr., Friedman, J. J., and Mayerson, H. S.; Evaluation of role of ferritin (UDM) in traumatic shock. Proc. Soc. Exper. Biol. Med., 79; 643-646, 1952.
- Hampton, J.K., Jr.; Uptake of radioiron in tissue storage compounds in normal and hemosiderotic mice and its utilization for erythropoiesis. Am. J. Physiol., 176; 20-24, 1954.
- Harrison, R.T.; The changes occurring in the ovary of the goat during estrous cycle and early pregnancy. J. Anat., 82; 21-48, 1948.
- 홍 석제; Ferritin에 관한 연구. 항공의학, 1; 74-92, 1953.
- 김 광덕; 뇌하수체 적출 토끼의 철 대사에 관한 연구. 부산의대 잡지, 제9권 제1호 1969.
- 김 수현; 토끼 난소의 Ferritin에 관한 연구. 중양의약, Vol. 11, No. 6, 1966.
- 곽 예순; 토끼 고환의 Ferritin에 관한 연구. 카톨릭대학 의학부 논문집. 제11집, 1966.
- 곽 예순; 갑상선 적출이 고환과 난소의 Ferritin 량에 미치는 영향에 관한 실험적 연구. 중양의약, Vol. 11, No. 4, 1966.

23. Laufberger, M.V.; Sur la cristallisation de la ferritin, Bull. Soc. Chim. Biol., 19:1575-1582, 1937.
24. Maximow.; Histology. W.B. Saunders Co. 1966.
25. Mazur, A., and Shorr, E.; A quantitative immunohistochemical study of ferritin and its relation to the hepatic vasodepressor material. J. Biol. Chem., 182: 607-627, 1950.
26. Mazur, A., Green, S., and Shorr, E.; The oxidation of adrenaline by ferritin iron and hydrogen peroxide. J. Biol. Chem., 220:227, 1956.
27. Richter, G. W.; A study of hemosiderosis with the aid of electron microscopy. J. Exper. Med., 106; 203-217, 1957.
28. Richter, G. W.; Electron microscopy of hemosiderin; Presence of ferritin and occurrence of crystalline lattices in hemosiderin deposits. J. Biophys. Biochem. Cytol., 4:55-58, 1958.
29. Richter, G. W.; The nature of storage iron in idiopathic hemochromatosis and in hemosiderosis. Electron optical, chemical and serologic studies on isolated hemosiderin granules. J. Exper. Med., 112; 551-570, 1960.
30. Robbins, S.L.; Textbook of Pathology with Clinical Application. W. B. Saunders Co. 1962.
31. Schmiedeberg, O.; Arch. Exp. Path. Pharmacol., 33:101, 1894, (cited by Farrant 1954)
32. Shoden, A., and Sturgeon, P.; Formation of hemosiderin and its relation to ferritin. Nature, 189; 846-847, 1951.
33. Shoden, A., Gabrio, B.W., and Finch, C.A.; The relationship between ferritin and hemosiderin in rabbits and man. J. Biol. Chem., 204:823-830, 1953.
34. Shoden, A., and Sturgeon, P.; Iron storage. I. The influence of time on the redistribution of excess storage iron. Am. J. Path., 34; 1139-1147, 1958.
35. Shoden, A., and Sturgeon, P.; Hemosiderin. I. A physico-chemical study. Acta Haemat., 23; 376-392. 1960.
36. Spicer, S. S.; Siderosis associated with increased lipofuscins and mast cells in aging mice. Am. J. Path., 37, 4:457-765. 1960.
37. Tanaka, Kouei; Morphological study on the canine ovary. Jap. J. Vet. Res., 10, 2:80-81. 1962.
38. Warbitton, V.; The cytology of the corpora lutea in the ewe. J. Morphol., 51:181-202. 1934.
39. Wöhler, F.; Über die Natur des Hemosiderins. Acta Haemat., 23:342-375. 1960.
40. Yamashita, Takayuki; Histological studies on the ovaries of sows. I. Histological observations on the five groups of structures found on ovarian surfaces with special reference to hematoxylin-eosin section preparations. Jap. J. Vet. Res., 7, 4; 177-202. 1959.
41. Yamashita, T.; Histological studies on the ovaries of sows, III. On the elastic fibers of the wall of blood vessels in various histological structures. Jap. J. Vet. Res., 8, 3:221-236. 1960.
42. Yamashita, T.; Histological studies on the ovaries of sows. IV. Stereographical study of the vascular arrangement in the various structures of ovaries by use of Neoprene latex casting specimens. Jap. J. Vet. Res., 9, 1:31-40, 1961.
43. Yamashita, T.; Histological studies on the ovaries of Sows. V. Histological observations of the various corpora lutea in the ovaries of sows which have definite histories of parturition. Jap. J. Vet. Res., 10, 1:1-19, 1963.
44. 윤종호; 정상 혹은 빈혈 토끼에 철을 경구적으로 대량 투여할 때 일어나는 조직의 Ferritin 과 혈철소량의 변동에 관한 연구. 종합의약 제12권, 제 6 호 1967.

Studies on the Ovarian Hemosiderin of Sow and Cow

Hwa Sik Kim, DVM, In Ho Jang, DVM, Jae Hyun Lee, DVM

College of Agriculture, Kyungpuk National University

Summary

60 cases of swine and bovine ovaries were investigated for detecting the hemosiderin pigment by means of Perl's prussian blue reaction.

The results obtained were as follows;

1. Among the 30 cases of normal adult swine ovaries, 20 cases (66.6%) were presented as positive.
2. The hemosiderin pigment was detected in corpus albicans, connective tissue of corpus luteum, theca externa of follicles and interstitial tissue of ovary in swine.
3. The morphological characteristics of the hemosiderin pigment of swine ovaries were fine and coarse granules or amorphous and homogenous pigment.
4. In 30 cases of bovine ovaries, the hemosiderin pigment was not detected.