

Bronchopulmonary Sequestration

— 1 예 보고 —

이 홍 균* · 홍 기 우*

= Abstract =

Bronchopulmonary Sequestration

— Report of One Case —

Hong Kyun Lee*, M. D., Ki Woo Hong*, M. D.

Bronchopulmonary sequestration is a congenital malformation characterized by a cystic portion of the lung that derives its arterial blood supply through anomalous aberrant vessel directly of the systemic circulation. An aberrant systemic vessel supplying the lung was reported by Huber in 1777.

Although this lesion is uncommon disorder, there are several reports on operative death caused by exanguinating hemorrhage from the aberrant arteries to the bronchopulmonary sequestration to that it has received a great deal of attention.

Two type of bronchopulmonary sequestration have been identified: Intralobar pulmonary sequestration is usually contained within the visceral pleura of a pulmonary lobe and its venous drainage to the pulmonary venous system. Extrapulmonary sequestration is usually within the pleural sheath its own and its vasculature drains into the azygos or hemiazygos system.

we presented one case of intralobar pulmonary sequestration which led to motor paralysis, chylothorax and hemorrhage that are consequent on postoperative complication.

서 론

Bronchopulmonary sequestration은 태생기 폐조직의 구역엽이 비정상적으로 체동맥으로부터 혈액공급을 받고 이 구역엽 자체는 낭포상병변을 나타내는 선천성기형으로써 폐엽내형(Intralobar sequestration)과 폐엽외형(Extrlobar sequestration)의 두가지형이 있다.

Huber(1777)¹⁾는 폐로가는 비정상적인 체혈관(aberrant sytemic vessel)을 처음으로 보고한 바 있으며 그후 1910년에 McCotter²⁾가 임상적으로 상세히 기술하였다. Harris와 Lewis(1940)³⁾는 이런 병변이 있는 폐를 절제한후 비정상적인 체혈관으로부터 출혈로 인하여 사망한 예를 보고함으로써 흉부외과에게 경각심을 갖게하였고 Bruwer(1950)⁴⁾는 수술을 시행한 26예 중 3예가 출혈로 사망하였다고 하였다.

* 가톨릭의대 흉부외과 교신

* Department of Thoracic Surgery, Catholic Medical College

가톨릭 의과대학 부속성모병원 흉부외과에서 격절폐엽(sequestered lobe) 절제술후 출혈과 chylothorax

및 양측하지의 운동마비등 복잡한 합병증을 수반하고 사망한 Intralobar pulmonary sequestration 1예를 경험하였기 보고하는 바이다.

증 예

환자는 30세된 가정부인으로 1973년 7월 31일 만성기침 및 농성객담을 주소로 입원하였다.

환자는 어려서 백일해를 앓고난 후 기침 및 전신평포

감파 오한 및 발열등이 반복되는 상기도 감염증의 과거력이 있으며 입원 13개월전 흉부 X-선상으로 기관지확장증 및 폐결핵으로 진단받고 항생제 및 항결핵요법을 받아 왔으나 항상 다량의 농성객담 및 각혈과 오한을 경험한바 있다. 가족력상에는 특기할 사항은 없었다.

입원당시 이학적소견은 37°C의 미열이 있었으며 흉부는 외관상 정상이었다. 청진상 우측하엽에서 호흡음이 감소되어 있었으며 심음은 정상이었다.

검사소견으로 혈색소는 10.4 gm%였고 백혈구 13,900/mm³ hemocrit 35% 혈소판 20만/mm³, 출혈 및 응고시간은 각각 1분 및 4분 30초였다. 3회에 걸친 객담 결핵균검사에서 모두 음성이었으며 세균학적 객담배양검사에서 intermediate coli가 나왔다. 심전도상 폐기종의 의증외에는 별 이상 소견이 없었다. 단순 흉부 X-선상 우측 하엽기저부에 균등성 음영이 보였으며 이 음영의 내측으로 낭포를 형성하고 있었고 횡격막의 음영은 잘 보이지 않았다. (Fig. 1) 우측기관지 조영상에서 우하엽 특히 후기저 구역엽의 기관지가 수개의 큰 낭포상 확장을 보였고 주위기관지는 만곡되어 있었다. (Fig 2A and 2B) 환자는 기관지확장증이란 진단하에 1973년 8월 2일 제5능골 절제후(후 측방) 개흉하였다.

능막은 섬유성 유착이 심하였으며 중엽은 충혈되고 특히 우하엽은 fetal lobulation의 양상을 보였다. 심한 염증성 병변을 보이는 우하엽의 기저부는 sequestered lobe를 포함하여 한덩어리를 형성하고 하엽과 sequestered lobe는 횡격막 및 종격동내로 깊이 매몰되어 있었다. 따라서 sequestered lobe를 포함한 우중엽과

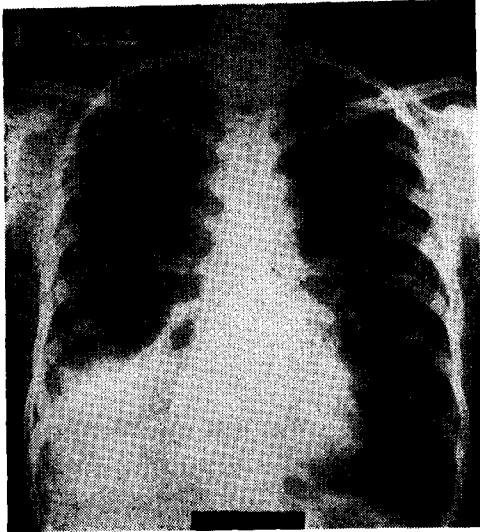


Fig. 1. Chest PA shows sharply defined homogeneous density in right basal lung and ill defined cystic like formation medially of the density.

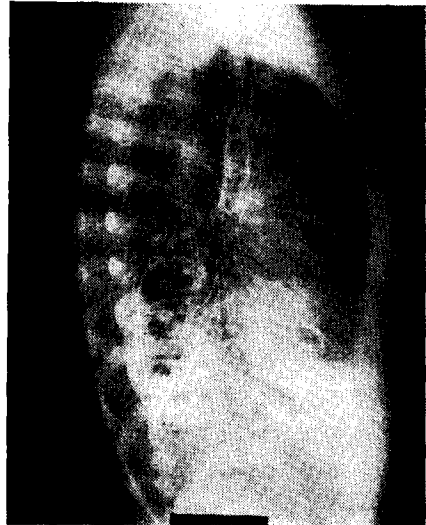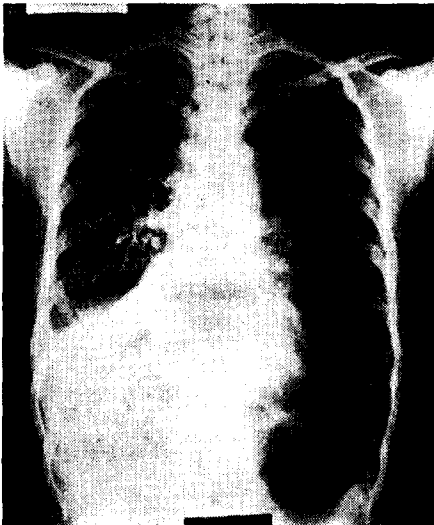


Fig. 2A and 2B. Right bronchogram shows ectatic bronchi of lower lobe and cystic sequestration filled with dye.

우하엽절제술을 시행하였는데 우하엽을 횡격막 및 종격동과 분리하고 유착된 심낭일부까지 포함해서 절제하였으며 절제단면에서 직경 약 5.0mm되는 동맥혈관을 확인하였다.

육안적으로 하엽내에는 확장된 기관지를 볼 수 있었고 이것이 sequestrated lobe안에 있는 직경 약 5cm되는 3, 4개의 커다란 낭포와 교통되고 있었으며 그 안에는 농성 점액물질 및 괴사된 조직편을 함유하고 있었다. (Fig. 3) 현미경적으로 낭포벽은 columnar epithelium으로 이루어져 있었고 낭포주위는 임파구와 polymorphonuclear cell이 응집되어 있는 섬유성 결체조직으로 되어 있었다. 그리고 이 주위의 폐포는 압축되어 있었다.

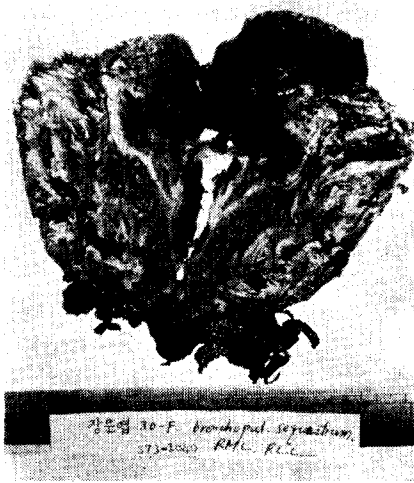

Fig. 3. Cut surface of specimen shows marked ectatic bronchi and large sequestrated cysts communication with bronchus.

환자는 수술후 출혈이 계속되어 일차수술후 약 12시간후에 재개흉하여 우측 횡격막 상부의 척추변에서 출혈점을 결찰하고 폐흉하였다. 일차수술후 약 24시간후 제11흉추 이하의 양하지에 서서히 운동마비가 나타나기 시작하였고 이 마비는 우측에서 더 현저하였다.

제4일에 흉관을 통하여 약 200 cc의 우유빛 삼출물이 갑자기 나왔으며 Sudan III 염색으로 chyle을 확인하고 세균배양검사에서는 녹농균이 배양되었다. 따라서 지방식을 제한하고 albumin과 항생제를 투여하면서 gentamicin으로 흉관배액관을 통하여 흉강세척을 매일 수회에 걸쳐 시행하였다. 배액 삼출액은 평균 1, 200 cc에서 수술후 제14일에는 600cc정도로 점차 감소하고 하지마비

도 약간씩 회복되어 가는 것을 보았다. 의과적 처치를 하기 위하여 Evan's blue나 Coal tar dye labelled Drug & Cosmetic Green No. 6을 구입하고 있는 중 수술 제17일에 개흉창이 일부 열개되면서 출혈을 하여 수술 제18일에 재 개흉하였으나 폐정맥의 심장근위부에서 심한출혈로 수술후 제19일만에 사망하였다.

고 찰

Bronchopulmonary sequestration은 드문 질환으로 그 발생빈도는 정확히 알려져 있지 않으나 Carter⁶⁾는 1969년 문헌에 보고된 233예를 종합보고 하면서 폐절제술 환자의 1.1%~1.8%라고 하였으며 폐엽내형이 85%로 대부분이었고 폐엽외형은 15%였으며 두형이 같이 있었던 것은 4예였다고 하였다.

Bronchopulmonary sequestration의 병인은 의견의 일치에 도달하지는 못하였으나 대부분의 저자들은 선천성 기형이라고 믿고있다. Pryce(1947)²⁵⁾는 태생기에 aberrant vessel이 폐조직의 한 구역엽을 잡아 당겨서 그 결과 Sequestration이 된다고 믿고 있으며 그후 폐조직의 손상으로 낭포가 형성된다고하였으나 Boyden²⁾은 이 견해에 반대의 이유로서 accessory artery는 cyst가 없을 때에도 존재하며 그리고 traction defect를 일으킬수 없다고 하면서 낭포도 처음부터 기형이라는 견해에 동의하고 있다. Smith²⁷⁾는 폐동맥의 말초분지가 일부 폐조직에 도달하지 못하여 이 부위를 폐동맥이 담당하여 높은 동맥압의 지속으로 점차 sequestration이 발생한다고 하였다. Gebauer¹²⁾는 Bronchopulmonary sequestration은 후천적인 질환으로 일차적인 병소는 폐조직의 감염이고 이차적으로 기관 및 종격동 동맥의 비후라고 설명하고 있다.

병리조직학적으로 폐조직은 염증성 침윤을 보이고 기관지 확장과 한개 또는 수개의 낭포를 가지며 가끔 점액이나 농을 함유하기도 하며 낭포는 cuboidal, columnar 또는 위중층원주상피의 얇은 벽으로 되어 있다^{7) 23)}. 이 sequestration은 흔히 좌측에 많으며⁷⁾ 동맥혈은 모두 직접 흉부대동맥이나 복부대동맥으로부터 폐인대를 통하여 받으며 때로는 celiac artery로 부터 횡격막을 통하여 Branch를 받기도 한다.^{11) 14) 18)}

Intralobar sequestration과 Extralobar sequestration은 몇가지 감별되는 점이 있다. Intralobar sequestration은 폐엽내에 존재하며 폐엽의 동일한 장축능막으로 싸여 있으며 정맥은 흔히 폐정맥으로 유입된다.^{7) 15) 33)} 특히 기관지계가 연결되어 있어 이차적인 감염이 잘 일어난다.^{15) 18)} Claman(1966)은 Intralobar

sequestration에 5예중 2예에서 bronchial communication이 있었다고 보고하였다. 이런 병변은 대부분 좌하엽 기저구역엽에 호발하나⁷⁾ 때로 우측 또는 상엽에 발생한 보고에도 있다.³²⁾

Extralobar sequestration은 폐엽과 완전히 분리되어 자체의 누막으로 싸여 있고^{18), 33)} 좌측 하흉강이나 횡격막 밑에 존재하며 특히 선천성 횡격막 결손을 동반한다.^{1), 8), 16), 31)} 또 비정상적인 채동맥을 제외하고는 완전히 분리되어 있으나¹⁵⁾ 드물게는 식도 또는 위장관과 연결이 있기도 하다.^{14), 15), 20), 28)} 정맥혈은 흔히 기정맥 또는 반기정맥으로 유입된다.^{7), 18), 33)}

Bronchopulmonary sequestration의 50%이상은 10~20대에서 진단되며²⁹⁾ 남녀비는 intralobar type에서 1.5:1 extralobar type에서 3:1로 남자에서 더 많다.¹⁸⁾

증상은 없앨수도 있으나 대부분 기관지염이나 기관지 확장증 또는 반복되는 염증의 증상으로 나타난다.¹⁸⁾ 환자는 가끔 흉통을 호소하고 각혈을 경험한다. 때로 위장관과 교통이 있을 때는 이에 따른 증상이 나타난다.

진단은 단순 흉부 X-선상 solid 또는 cystic form을 나타내며 흔히 fluid level을 볼 수도 있으며 postero-basal에 위치한다.^{7), 18), 22)} 기관지조영상에서는 때로 낭포가 기관지와 개통되어 있는 Intralobar sequestration에서는 낭포와 확장된 기관지가 조영되나 침윤되어 있는 부위의 기관지는 조영되지 않으며¹⁸⁾ 물론 기관지의 개통이 없는 Extralobar sequestration에서는 조영제가 낭포내로 들어가지 못한다.²²⁾

수술전 확실한 진단은 1959년 Simopoulos²⁶⁾ 등이 처음으로 기술한 역행성 대동맥조영술로 sequestrated lobe로 가는 aberrant artery를 확인함으로써 진단을 내릴 수 있다.^{18), 22), 23)} Truk와 Lindskog(1961)²⁸⁾는 역행성 대동맥조영술에 의한 aberrant artery의 확인의 중요성을 강조하면서 aberrant artery의 수, 직경, 위치를 알므로써 안전하게 수술을 할 수 있다고 하였다.^{18), 19)} 폐동맥조영술에서는 침범한 부위에서는 폐동맥의 조영을 보지 못한다.

치료는 Intralobar sequestration에서는 주위 폐조직에 염증 및 기관지확장증이 있으므로 흔히 폐엽절제술이 필요하며 반드시 절제전에 aberrant artery를 조심스럽게 결찰 절단하여야 하며 항상 이혈관은 신축성이 있고 atheromatous change를 하고 또 처치하기가 힘든다는 것을 기억하여야 한다.^{5), 17), 25)} Extralobar sequestration은 자체의 누막으로 싸여 있기 때문에 쉽게 분리 절제할 수 있으나 식도나 위장관과 교통이 있을 때는 주의를 요하며 횡격막의 결손이 있을 때에는 횡격막

을 재건하여 주어야 한다.

수술합병증은 aberrant vessel로 부터의 출혈이므로 인하여 사망할 수 있으며^{6), 16), 19), 30)} Luv'e AS³⁴⁾ 등은 합병증으로 chylothorax를 보고 한바 있다.

우리가 경험한 본예에서는 복잡한 수술후 합병증을 동반한바 sequestrated lobe가 깊이 매몰 유착되었던 종격동 부위에서의 출혈과 흉강내의 감염된 chyle의 저류로 인한다고 볼 수 있는 폐정맥 단단부 출혈로 사망하였다고 본다.

Chylothorax의 병발은 심한 염증을 일으키고 있던 sequestrated lobe가 매몰되어 있는 종격동에서 분리 절제하는데 있어서 흉관손상으로 야기된 것이라고 생각되며 양하지의 운동마비의 발생에 대한 설명은 깊이 종격동안에 매몰된 sequestrated lobe의 절제과정에서 척수전각에서 나와서 기정맥으로 들어가는 많은 소장맥혈관의 단절로 척수전각에 울혈이 초래되어서 양하지에 운동마비가 온 것이라고 보며 수술측인 우측하지의 마비가 더 현저하였다. 이런 마비는 울혈의 흡수가 진행됨에 따라 점차로 경감되는 것이며 이런 합병증은 아직 문헌에 보고된바 없으나 대단히 흥미로운 사실이라 하겠다.

결 론

가톨릭의대 흉부의과에서는 chylothorax와 하지의 운동마비를 합병하고 출혈로 사망한 Intralobar pulmonary sequestration 1예를 경험하고 문헌을 통하여 고찰하였다.

REFERENCES

1. Berman, E. J.: *Extralobar (Diaphragmatic) sequestration of the lung*. Arch. Surg. 76:724, 1958.
2. Boyden, E. A.: *Bronchogenic cysts and theory of intralobar sequestration; New embryonic data*. J. Thorac. Surg. 35:604, 1958.
3. Boyden, E. A., Bill, A. H., and Creighton, S. A.: *Presumptive origin of left lower accessory lung from esophageal diverticulum*, Surgery 52:323-329(Aug) 1962.
4. Bruwer, A., Clagett, O. T. and McDonald, J. R.: *Anomalous arteries to the lung associated with congenital pulmonary abnormality.*; J. Thorac. Surg. 19:957, 1950.

5. Butler, E. F. : *In discussion of Moersch, H. J., and Clagett, O. T. ; Pulmonary cysts, J. Thorac Surg 16:179-194(April) 1947.*
6. Carter, R. : *Pulmonary sequestration. Ann. Thorac. Surg. 7:68, 1969.*
7. Claman, M. A., and Ebrebraft, J. L. : *Pulmonary sequestration. J. Thorac Cardio. Surg. 39:531, 1960.*
8. Cole, F. H., Alley, J. H., and Jones, R. S. : *Aberrant systemic arteries to the lower lung. Surg. Gyne. Obst. 93:589, 1951.*
9. Douglass, R. : *Anomalous pulmonary vessels. J. Thorac. Surg. 17:712, 1948.*
10. Finley, C. W., and Maier, H. C. : *Anomalies of the pulmonary artery and their surgical significance, Surgery 29:604-641, 1951.*
11. Gabriele, O. F. : *Arterial supply to the lung via the celiac axis, Am. J. Roentgenol. Radium Ther. Nucl. Med. 109:522, 1970.*
12. Gebauer, P. W., and Mason, C. B. : *Intra lobar sequestration associated with anomalous pulmonary vessels; A Nonentity, Dis. Chest 30:282-288, 1959.*
13. Gerard, F. P., and Lyons, H. A. : *Anomalous artery in intralobar bronchopulmonary sequestration; Report of two cases demonstrated by angiography, New England J. Med. 259:662-666, 1958.*
14. Gerle, R. D., Jaretzki, A., Ashley, C. A., and Berne, A. S. : *Congenital bronchopulmonary foregut malformation, N. Engl. J. Med. 278:1413, 1968.*
15. Gibbon, J. H., Sabiston, D. C., and Spencer, F. C. : *Pulmonary sequestration, Surgery of the chest, 2nd. Ed. 321., Saunder Co.*
16. Harris, H. A., and Lewis, I. : *Anomalies of lungs with special reference to danger of abnormal vessels in lobectomy, J. Thoracic Surg. 9: 666-671, 1940.*
17. Harris, H. A., in discussion on Moersch, H. H., and Clagett, O. T. : *Pulmonary cysts, J. Thorac Surg 16:179-194 (April) 1947.*
18. Holstein, P., and Hjelms, E. : *Bronchopulmonary sequestration, J. Thorac Cardio. Surg. 39:531, 1960.*
19. Huber, J. J. : *Observations aliquot de arteria singulari pulmoni concessa, Acta Helvet. 8:85, 1777.*
20. Kafka, V. and Beko, V. : *Simultaneous intra and extrapulmonary sequestration, Dis. Child. 35:51, 1960.*
21. McCotter, R. E. : *On the occurrence of pulmonary arteries arising from the thoracic aorta, Anat. Rec. 4:291, 1910.*
22. Kilman, J. W., Battersby, J. S., et al: *Pulmonary sequestration, Arch. Surg. 90:648, 1965.*
23. Pendse, P., Alexander, J. Khademi, M. and Groff, D. B. : *Pulmonary sequestration coexisting classic intralobar and extralobar types in a child, J. Thorac Cardio. Surg. 64:127, 1972.*
24. Pryce, D. M. : *Lower accessory pulmonary artery with intralobar sequestration of lung; Report of 7 cases, J. Path. Bact., Lond. 58:457-467, 1946.*
25. Pryce, D. M., Sellors, T. H., and Blair, L. G. : *Interlobar sequestration of lung associated with abnormal pulmonary artery, Brit. J. Surg. 35:18-29, 1947.*
26. Simopoulos, A. P., et al: *Intralobar bronchopulmonary sequestration in children; Diagnosis by intrathoracic aortography, Amer. J. Dis. Child 97:796-804 (June) 1959.*
27. Smith, R. A. : *Theory of the origin of intralobar sequestration of lung, Thorax 11:10-24, 1956.*
28. Talalak, P. : *Pulmonary sequestration, Arch Dis. Child 35:57-60(Feb) 1960.*
29. Turk, L. N., III, and Lindskog, G. E. : *Importance of angiographic diagnosis in intralobar pulmonary sequestration, J. Thorac Cardio. Surg. 41:299-305, (March) 1961.*
30. Wall, C. A., and Lucido, J. L. : *Intralobar bronchopulmonary sequestration, Surg, Gyne. & Obst. 103:701-707, 1956.*
31. Warner, C. L., Britt, R. L., and Riley H. D., Jr. : *Bronchopulmonary sequestration in infancy and childhood, J. Pediat. 53:521-528, 1958.*
32. Witten, D. M. ; Clagett, O. T. ; and Woolner,

- L. B. : *Intralobar bronchopulmonary sequestration involving upper lobes*, *J. Thorac. Cardio. Surg.* 43;523-529 (April) 1962.
33. Wyman, S. M., and Eyler, W. R. : *Anomalous pulmonary artery from aorta associated with intrapulmonary cysts (intralobar sequestration of lung)*; *Its Roentgenologic recognition and clinical significance*, *Radiology* 59;658-667 (Nov.) 1952.
34. Lur'e AS et al: *Intrapulmonary sequestration complicated by postoperative left-sided chylothorax*; *Grudn Khir.* 11;108, 1969.
-