

韓牛에 集團發生한 白癬菌症에 관한 研究

崔 源 弼·呂 相 建·李 鉉 凡

慶北大學校 農科大學 獸醫學科

緒 論

最近 抗生物質의 開發 使用이 많아짐으로써 여러 가지 主要한 細菌性疾病의 治療效果가 向上되고 있으나 한편으로 菌交代現象에 基因한 真菌의 蔓延이 問題視되고 있다.⁸⁾ 自然界에 散在하고 있는 이들 真菌은 알맞은 條件下에서는 언제라도 人畜에 對하여 感染을 일으킬 수 있는 潛在力을 가지고 있으며, 일단 이들 真菌에 感染, 發病하게 되면 完治가 매우 어려운 實情이다.¹⁾ 더우기 人間의 生活圈內에서 飼育되고 있는 家畜들 사이에 真菌의 蔓延은 畜產物生産에 큰 損失을 가져올뿐만 아니라 人間의 真菌症의 感染源^{2,4,9)}이 되고 있음을 考慮할 때 動物의 各種 真菌症은 重要한 것이라 아니할 수 없다.

특히 動物의 各種 真菌症中 皮膚絲狀菌症은 皮膚의 角化層, 毛, 爪 등에 侵入하여 脫毛, 痂皮形成 등의 病變과 痒覺을 나타내는 것이 많아서 家畜에서의 被害가 甚함은 물론 人畜共通傳染病으로 그 主要性이 認定되고 있다.

近年 우리 나라에서도 動物의 真菌症이 많이 發生하고 있는 것으로 思料되나 金 및 崔⁷⁾가 닭의 呼吸器의 Aspergillosis를 報告하였을 뿐 皮膚絲狀菌症의 原因菌에 對한 正確한 報告가 거의 없는 實情이다. 우리 나라 畜產業이 大型化되어감에 따라 真菌症의 集團發生可能性과 公衆衛生上의 問題 등을 考慮해 볼 때 原因菌의 同定이 시급한 것으로 생각된다.

이에 著者 등이 1977年 7月 慶北 金陵郡 某韓牛肥育牧場에서 飼育中이던 韓牛에 集團發生한 白癬菌症과 牛市場의 韓牛 白癬菌症에 對한 病因學的 調查를 實施한 結果를 報告하는 바이다.

材料 및 方法

實驗材料: 1977年 7月 韓牛肥育牧場에서 95頭中 52頭에 集團發生한 白癬菌症의 5例 및 牛市場에서의 韓牛 2例에 對하여 皮膚病變部의 被毛와 痂皮를 採取하여서 이 實驗에 供試하였다.

直接檢査: 供試材料를 slide glass 上에서 10% KOH 溶液으로 軟化시킨 후 顯微鏡으로 檢査하였다.

培養: 菌의 分離培地로서는 chloramphenicol을 加한 Sabouraud's dextrose agar (CSA) 培地⁶⁾와 同 (CSA)에 비타민 B. complex를 加한 培地(試驗管)⁴⁾에 供試材料를 接種하여 37°C 孵卵器와 室溫에서 各各 同時培養하였고 集落의 發育狀態 및 性狀과 分離菌의 形態學의 特徵을 알기 위하여 Sabouraud's dextrose agar (SDA)培地로서 巨大培養⁴⁾과 slide 培養^{4,6)}을 實施하였다.

染色: 分離菌은 lactophenol cotton Blue 液으로 染色하여 顯微鏡檢査를 하였다.

接種試驗: 分離菌을 guinea pig의 表皮에 接種하여 病原性을 調查하였다.

結 果

絲狀菌에 感染된 畜牛(54頭)의 病變은 頭部, 顔面部 肩胛部, 背部 및 臀部에서 圓形의 脫毛가 觀察되었고 脫毛部에서는 灰白色의 鱗屑과 菌甲이 認定되었으며 菌甲을 除去하였을 때 出血이 있었다(寫 1).

被毛의 直接檢査所規은 多數의 分節胞子(5~6 μ m)가 連鎖狀으로 被毛의 長軸을 따라 配列되어 있었으며 菌絲도 볼수 있었다(寫 2).

被毛와 菌甲에서의 絲狀菌의 分離培養은 維生素 B complex加 CSA 培地에서 培養 21日째부터 白色의 菌絲가 分枝하기 시작하였고 以後 13日에 完全한 集蘇이 形成되었다. 集落은 初期에는 白色의 蜜蠟樣이었으나 時日이 經過함에 따라서 白色粉末狀을 呈하였으며 中心部는 多少 隆起하였고 全般的인 皺變形成을 볼 수가 있었다. 그리고 室溫에서보다 37°C에서 發育狀態가 良好하였으며 CSA 培地에서는 菌의 發育이 認定되지 않았다.

分菌의 集落形態를 詳細히 觀察하기 위하여 SDA 平板培地에서 巨大培養(37°C와 室溫)하였던 바 集落의 中心部는 白色粉末狀이며 周邊部는 帶黃色의 菌絲가 放射狀으로 發育하였다. 寫 3은 分離菌을 37°C 孵卵器에서 30日間 巨大培養한 것으로서 直徑이 2cm이었고 室溫에서(直徑 1cm)보다 發育이 良好하였다.

分離菌의 形態學의 特徵을 알기 위하여 37°C 孵卵器에서 slide 培養하여 經時的으로 發育菌을 染色後 顯微

鏡으로 檢査하였던 바 多數의 分節胞子(1.5~2 μ m)와 厚膜胞子(5 μ m)가 連鎖를 이루고 있음이 觀察되었고 菌絲는 菌絲端이 棍棒狀膨大 및 2叉性的 分枝를 나타내었다(寫 4).

分離菌의 病原性을 檢査하기 위하여 guinea pig의 背部表皮에 輕度の 擦過傷을 낸 후 分離菌을 塗抹, 接種하였던 바 接種 13日째에 脫毛와 菌甲形成의 病變을 나타내었고(寫 5), 病變部의 被毛와 菌甲의 直接鏡檢에서 被毛周圍에 多數의 分節胞子和 菌絲가 觀察되었으며 逆培養에서도 이 菌이 分離되었다.

考 察

사람과 動物의 各種 真菌症中에서 皮膚絲狀菌症이 最初로 報告되었으며 世界的인 分布를 보이고 있다.⁴⁾

牛에서의 皮膚絲狀菌症은 1894年 *Trichophyton me-nagrophytes* 感染이 報告된 以來 現在 主된 原因菌으로서 *Trichophyton verrucosum* (*T. verrucosum*)이 알려져 있다⁴⁾. 大越 및 長谷川⁹⁾은 牛의 皮膚絲狀菌症의 거의 100%가 *T. verrucosum*에 의한 것이며 日本 全域에 *T. verrucosum*이 汚染되어 있다고 하였다. *T. verrucosum*은 牛 이외에도 馬, 犬, 豚, 羊, 緬羊, 鷄, 나귀, 카나리아 및 人間에서도 感染을 일으킬 수가 있으며 人畜共通傳染病으로서의 公衆衛生上 重要的 것으로 認定되고 있다.^{4,8)}

皮膚絲狀菌은 被毛에 寄生狀態에 따라서 毛內寄生性인 것과 毛外寄生性인 것으로 分類되고 있으나 이 實驗에 供試한 被毛에서는 多數의 分節胞자가 連鎖狀으로 被毛의 長軸을 따라 表面을 덮고 있었으며(毛外寄生性) 이것은 Jungerman 및 Schwartzman⁴⁾과 Ichijo³⁾ 등의 *T. verrucosum* 所規과 一致하였다.

分離培養時에 이 菌은 培養 21日만에 비타민加 CSA 培地에서 發育하기 시작하였으나 비타민을 添加하지 아니한 CSA 培地에서는 發育되지 않았다. 이것은 Jungerman 및 Schwartzman⁴⁾, Stockdale⁶⁾과 大越 및 長谷川⁹⁾의 *T. verrucosum*의 비타민 要求性에 關한 報告와 같았다. 또한 分離培養과 巨大培養에 있어서 室溫보다 37°C에서 菌의 發育이 良好하였던 點, 集落의 形態 및 性狀 등이 Jungerman 및 Schwartzman⁴⁾, 大

越 및 長谷川⁹⁾과 高橋 및 樋口¹⁰⁾의 報告와 같았다.

真菌의 同定에 있어서는 胞子の 形態 및 胞子和 菌絲의 關係를 研究함이 必然的인 것으로서⁴⁾ 이 實驗에서도 分離菌을 slide 培養하여 經時的으로 染色하여 形態學的特徵을 調査하였던 바 鏡檢所見에서 多數의 連鎖狀을 이루는 分節胞子和 厚膜胞자가 觀察되었고 菌絲는 菌絲端의 棍棒狀膨大와 2叉性的 分枝를 나타내었는데 *T. schoenleinii*에서와 같은 甚한 鹿角樣의 分枝를 나타내는 菌絲(favic chandelier)는 볼 수가 없었다. *T. verrucosum*은 集落의 形態, 性狀 및 Slide 培養所見이 *T. schoenleinii*와 類似한 點이 있으나 *T. schoenleinii* 感染時에는 脫毛部에 濃黃色의 菌甲을 形成하며 被毛의 直接檢査에서 多數의 小氣泡가 被毛의 全長에 附着하고 있을 뿐만 아니라 비타민 非添加培地에서 發育하고 室溫과 37°C에서의 發育程度가 均等하다.^{4,10)} 또한 培養菌의 顯微鏡檢査에서 菌絲端이 2叉性, 3叉性으로 分枝한 favic chandelier가 觀察되며 櫛狀菌絲, 結節器管 및 螺旋狀器管을 나타냄으로써^{4,5,10)} *T. verrucosum*과는 區別될 수가 있다.

分離菌의 病原性檢査에서 guinea pig의 背部表皮에 分離菌을 接種後 13日만에 이 實驗에 供試한 畜牛에서와 同一한 病變이 觀察되었고 被毛의 直接檢査와 逆培養에서도 이 菌이 認定되었다.

以上の 點으로 이 實驗에 供試한 畜牛의 皮膚絲狀菌症은 *T. verrucosum*이 原因이었음이 確認되었다.

現在 우리 나라에서도 動物에서 絲狀菌症이 發生하여 畜産所得增大의 阻害要因이 되고 있을 뿐만 아니라 公衆衛生上에도 問題視되고 있으나 이에 對한 病因學的인 報告가 거의 없는 實情이어서 앞으로 絲狀菌症에 關한 繼續的인 研究가 必要할 것으로 思料된다.

結 論

1977年 7月 某韓牛肥育牧場에서 飼育中이던 韓牛 95頭中 52頭에 集團發生한 白癬菌症의 5例와 牛市場에서의 2例에 對한 病因學的인 調査를 하였던 바 本皮膚絲狀菌症의 原因菌은 全例가 *Trichophyton verrucosum*이었다.

Legends for Figures

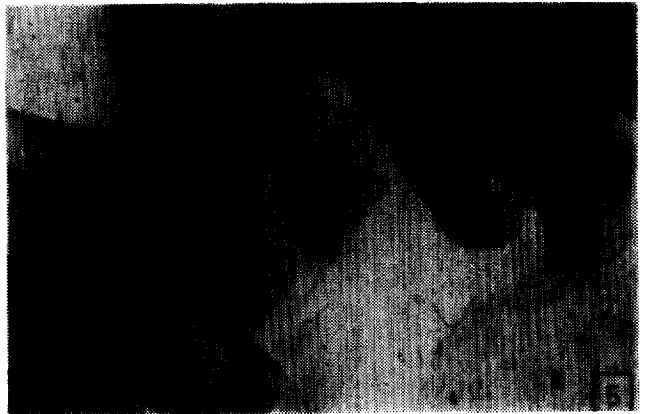
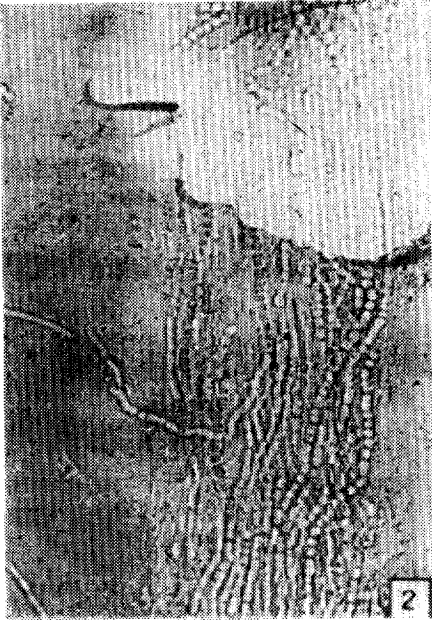
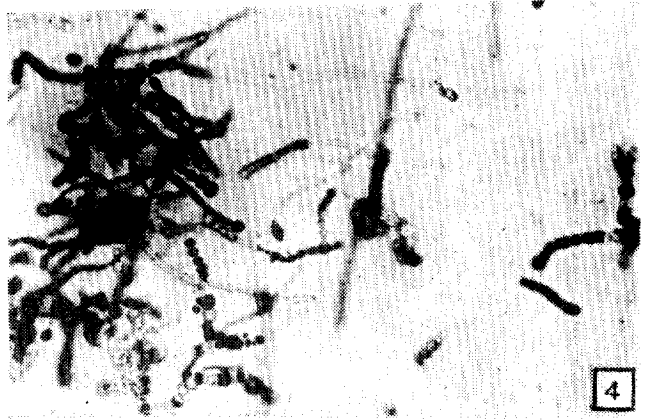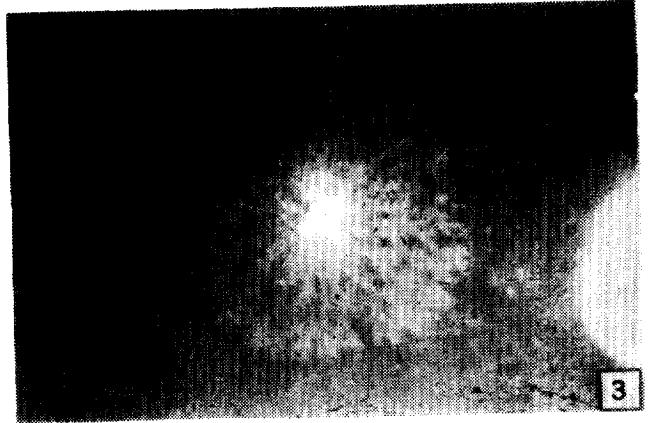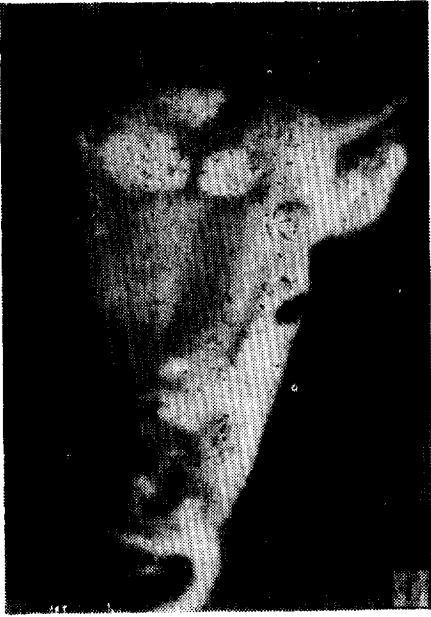Fig. 1. Ringworm lesions on the face and the head of the cattle.

Fig. 2. Numerous chain of arthrospores $5\sim 6\mu\text{m}$ and hyphae are seen in direct microscopic examination. $\times 680$.

Fig. 3. Giant culture on SDA medium at 37°C , 30 days.

Fig. 4. Chain arrangement of arthrospores ($1.5\sim 2\mu\text{m}$), chlamydospores ($5\mu\text{m}$) and chandelier are seen in slide culture. $\times 680$.

Fig. 5. Ringworm lesion of guinea pig inoculated with isolates for pathogenicity test.



参 考 文 献

- 1) Blood, D.C. and Henderson, J.A.: Veterinary medicine. 4 ed., The William and Wilkins Co., Baltimore (1974) p. 569.
- 2) Bruner, D.W. and Gillespie J.H.: Hagan's infectious diseases of domestic animals. 6 ed., Cornell Univ. Press, Ithaca and London (1973) p. 536.
- 3) Ichijo, S., Konishi, T. and Takatori, K.: Equine ringworm by *Trichophyton verrucosum*. Jap. J. Vet. Sci. (1975) 37:407.
- 4) Jungerman, P.F. and Schwartzman, R.M.: Veterinary mycology. Lea and Febiger, Philadelphia (1972) p. 3.
- 5) Larone, D.H.: Medically important fungi. A guide to identification. Harper and Row Publishers, Hagerstown (1976) p. 86.
- 6) Stockdale, P.M.: Fungi pathogenic for man and animals. I. Diseases of the keratinized tissues. [Methods in microbiology vol. 4, edited by Booth, C., Academic Press, London and New York (1971) p. 429.]
- 7) 金和植, 崔源弼: 初生雜肉 發生한 Aspergillosis 大韓獸醫學會誌(1969) 9(1):79.
- 8) 大越 伸, 長谷川篤彦: 家畜の Ringworm について, 日本獸醫師會雜誌(1966) 19:513.
- 9) 大越 伸, 長谷川篤彦: 動物の 皮膚真菌症について Jap. J. Med. Mycol. (1968) 9:233.
- 10) 高橋吉定, 樋口謙太郎: 日本皮膚科全書. 第十卷 第二册. 金原出版株式會社, 東京 (1956) p. 260.

Studies on Dermatophytosis of Korean Cattle

Won Pil Choi, D.V.M., M.S., Ph.D., Sang Geon Yeo, D.V.M., M.S. and
Hyun Beom Lee, D.V.M., M.S., Ph.D.

Department of Veterinary Medicine, College of Agriculture, Gyeongbuk National University

Abstract

This experiment was undertaken to determine the causative agent of dermatophytosis occurred in Korean native cattle. A total of 54 cases were examined, of which 52 were derived from a herd and the others from market.

Direct microscopic examination, culture and pathogenicity test were performed for the samples (hairs and scales) obtained from the skin lesions of the affected cattle.

The causative agent was identified as *Trichophyton verrucosum* exclusively in these cases.