

## 한국재래산양 코눈물관계통의 해부학적 및 방사선학적 연구

서강문 · 강태천 · 이흥식 · 이인세 · 남치주

서울대학교 수의과대학  
(1995년 9월 5일 접수)

Anatomic and radiographic studies of the lacrimal drainage system in Korean native goat

Kang-moon Seo, Tae-cheon Kang, Heungshik S Lee, In-se Lee, Tchi-chou Nam

College of Veterinary Medicine, Seoul National University  
(Received Sep 5, 1995)

**Abstract** : This study was carried out to identify the gross anatomical and radiographic characteristics of the nasolacrimal system of the Korean native goat. The results were as follows:

The nasolacrimal system are composed of two lacrimal ducts, two lacrimal canaliculus, one lacrimal sac and one nasolacrimal duct.

The nasolacrimal duct was divided into proximal, middle and distal portion.

The nasolacrimal duct took a straight course to be paralleled with nasal bones and opened close to the nostril on the medial surface of the alar fold.

The diameter of lacrimal punctum, the length of eyelid margin to lacrimal punctum, the length of canaliculus and the diameter of lacrimal sac were 0.82~0.90mm, 1.06~1.54mm, 5.65~6.30mm and 1.77~2.06mm, respectively.

The length of proximal, middle and distal nasolacrimal duct were 36.84~40.00mm, 23.53~24.31mm and 14.55~14.73mm, respectively.

The diameter of the orifice of nasolacrimal duct, the length of lateral margin of nostril to orifice of nasolacrimal duct and the length of dorsum to orifice of nasolacrimal duct were 1.29~1.33mm, 12.97~12.53mm and 15.24~16.11mm.

The skull index of Korean native goat was not significantly different from the length of nasolacrimal duct.

**Key words** : lacrimal drainage system, dacryocystorhinography, Korean native goat.

### 서 론

코눈물관계통(nasolacrimal system)은 눈물샘(lacrimal gland)에서 만들어진 눈물을 비강으로 배출하는

관 모양의 구조로, 코눈물관의 시작부위인 위쪽 및 아래쪽 눈물점(upper and lower lacrimal punctum), 눈물점과 눈물주머니를 연결하는 위쪽 및 아래쪽 눈물소관(upper and lower lacrimal canaliculus), 두 개의 눈물소관을 통해 운반된 눈물을 일시 저장하는 눈물주

머니(lacrimal sac), 눈물을 눈물주머니에서 비강으로 운반하는 코눈물관(nasolacrimal duct)으로 구성되어 있다<sup>14</sup>.

코눈물관은 누골(lacrimal bone)과 상악골(maxilla) 일부를 관통한 후 배쪽비갑개능선(ventral conchal crest) 밑을 달려 비강입구에서 개구하며, 코눈물관 주위구조물의 해부학적 성질에 따라 누골과 상악골을 관통하는 부분인 골성코눈물관(bony nasolacrimal duct)과 배쪽비갑개능선의 시작부위부터 개구부까지 비강점막에 덮혀 있는 부분인 막성코눈물관(membranous nasolacrimal duct)으로 구분된다. 이러한 코눈물관의 형태 및 주행양식은 동물에 따라 차이가 있는 것으로 보고되어 있다<sup>5,7,8</sup>.

임상적으로 코눈물관계통의 이상은 흔히 관찰되고 있으며 특히 코눈물관의 폐색에 의한 질환이 그 대다수를 차지하고 있다. 이러한 코눈물관의 폐색은 이물질, 염증, 염증으로 인한 대사산물, 외상성 부종, 퇴행성 위축이나 종양, 선천적 위축이 그 원인인 것으로 보고되어 있다<sup>5,7,8</sup>.

한편 눈물주머니비강조영술(dacryocystorhinography)은 코눈물관계통의 윤곽을 정확하게 나타낼 수 있을 뿐만 아니라 코눈물관 내경의 변화, 코눈물관계통의 해부학적 위치 변화, 코눈물관의 확장, 골성조직의 용해 및 코눈물관계통의 폐색 등을 진단할 수 있는 유용한 방법으로 코눈물관계통의 해부학적 및 임상적 연구에 널리 사용되어 각종 동물의 코눈물관계통에 대해 많은 보고<sup>5,8,10</sup>가 이루어졌으나 근래 값비싼 소를 대신하여 각종 임상 및 기초연구에 실험동물로 사용되는 한국재산양의 경우 체장<sup>15</sup>, 귀 밑샘<sup>16</sup>, 하악골<sup>17</sup>, 중뇌중심회색질<sup>18</sup>, 두개골에 관한 연구는 수행되었으나 코눈물관계통에 대한 연구보고는 전무한 실정이다.

따라서 본 연구는 육안해부학 및 눈물주머니비강조영술을 통한 비계측학적 관찰 및 계측학적 관찰을 통해 한국재산양 코눈물관계통의 구조를 밝혀 코눈물관계통에 대한 실험 및 임상진단에 필요한 기초자료를 제공하고자 실시되었다.

## 재료 및 방법

**실험동물** : 건강한 체중 10~15kg, 생후 1년 내외의 한국재산양 9마리를 암수 구별없이 사용하였다.

**눈물주머니비강조영술** : Xylazine(Rompun<sup>®</sup>, 한국바이엘화학)을 0.1mg/kg 정맥주사하여 진정시킨 후 왼쪽 위쪽눈물점에 24G 정맥주사용 polyethylene 카

테터를 삽입하여 조영제인 60% barium sulfate(Bari-top<sup>®</sup>, 태준제약)를 1~2ml/cyc 주입하였다. X-선 촬영은 조영제를 주입함과 동시에 측방향조사(lateral view)로 촬영하였다(Fig 1).

**육안해부학적 관찰 및 계측학적 관찰** : 실험동물을 2~3일간 절식시킨 후 마취하여(Rompun<sup>®</sup>, 한국바이엘) 위쪽눈물점을 통해 먼저 생리식염수를 관주하여 코눈물관계통을 세척한 다음, latex를 비강내로 흘러나올 때까지 주입하였다. 동시에 반대쪽 코눈물관계통도 마찬가지로 실시하였다(Fig 2). Latex주입 후 왼쪽총목동맥을 노출시켜 cannula를 삽입하여 방혈한 후 방부액을 주입하여 일주일간 보관하였다. 이후 두개골을 정중선에서 양분한 다음, 배쪽비갑개(ventral nasal concha)와 사골갑개(ethmothurbinales)를 제거하여 코눈물관계통을 완전히 노출시켜 관찰함과 동시에 Fig 1과 같은 항목을 계측하였다.

- A) 눈물점의 직경(diameter of lacrimal punctum)
- B) 눈꺼풀 모서리에서 눈물점까지의 거리(length of eyelid margin to lacrimal punctum)
- C) 눈물소관의 길이(length of lacrimal canaliculus)
- D) 눈물주머니의 직경(diameter of lacrimal sac)
- E) 근위코눈물관의 길이(length of proximal nasolacrimal duct) : 골성코눈물관(ossseous lacrimal canal)의 길이
- F) 중간코눈물관의 길이(length of middle nasolacrimal duct) : 배쪽비갑개능선(ventral conchal crest) 근위 끝에서 날개주름(alar fold)전까지의 코눈물관의 길이
- G) 원위코눈물관의 길이(length of distal nasolacrimal duct) : 날개주름에서 코눈물관 비강개구부까지의 코눈물관의 길이

H) 코눈물관 비강개구부의 직경(diameter of orifice of nasolacrimal duct)

I) 코눈물관 비강개구부에서 콧구멍 외측모서리까지의 수평거리(length of lateral margin of nostril to orifice of nasolacrimal duct)

J) 코눈물관 비강개부에서 콧등까지의 수직거리(length of dorsum to orifice of nasolacrimal duct)

K) 두개골 길이(skull length)

L) 두개골 폭(skull width)

M) 두개골 지수(skull index)

$$= \frac{\text{skull width(L)}}{\text{skull length(K)}} \times 100$$

**통계처리** : 두개골 지수와 코눈물관 길이(E, F, G)에 대해서 상호간의 상관계수와 P-value를 구하여 이들 상호간의 유의성 검정을 실시하였으며 왼쪽과

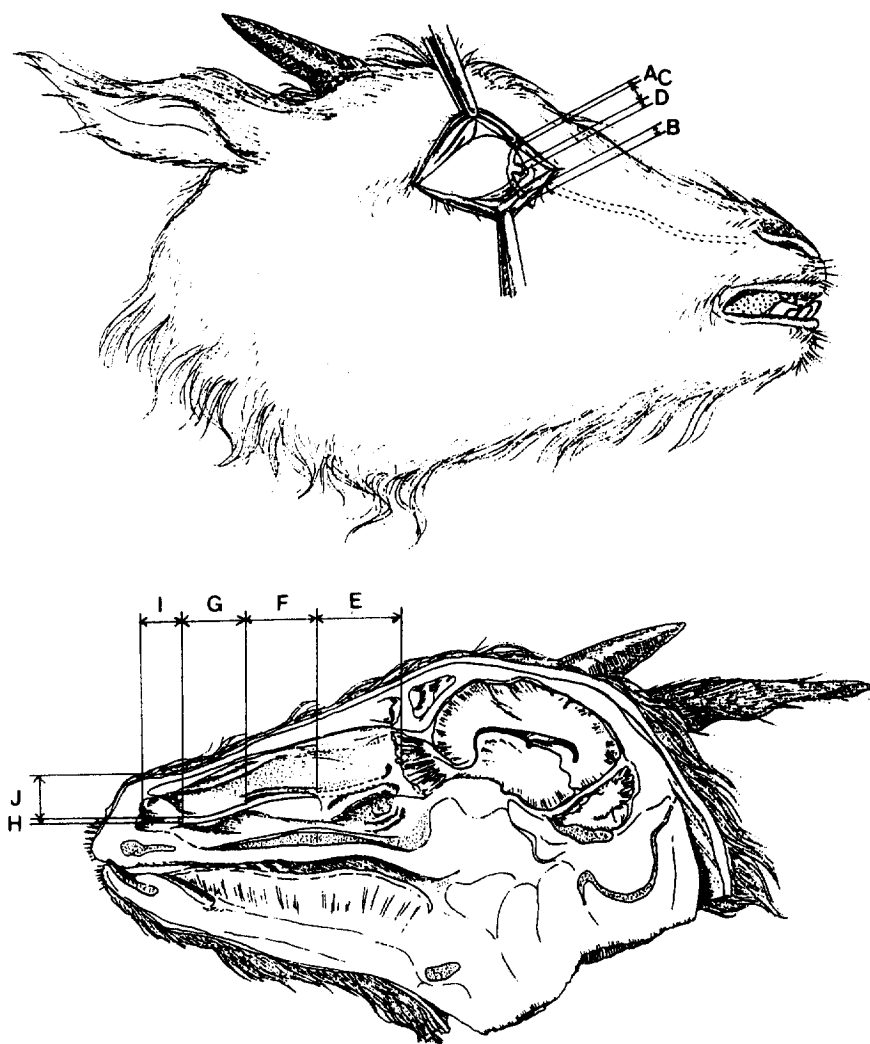


Fig 1. Diagrams of lacrimal drainage system of the Korean native goat.

A) diameter of lacrimal punctum: B) length of eyelid margin to lacrimal punctum: C) length of lacrimal canaliculus: D) diameter of lacrimal sac: E) length of proximal nasolacrimal duct: F) length of middle nasolacrimal duct: G) length of distal nasolacrimal duct: H) diameter of orifice of nasolacrimal duct: I) length of lateral margin of nostril to orifice of nasolacrimal duct: J) length of dorsum to orifice of nasolacrimal duct.

오른쪽 계측치 간의 유의성 여부와 한쪽의 위, 아래 쪽에 상동체가 존재할 때에는 계측치간의 유의성 여부를 Student's t-test로 유의성검정을 실시하였다.

## 결 과

**코눈물관계통의 비계측학적 관찰결과 :** 육안해부학적 및 눈물주머니비강조영술을 통하여 한국재래산양의 코눈물관계통을 조사한 결과, 눈물점은 타원형이었으며 눈물점 개구부의 탄력성이 강해 눈물점을 통한 카테터의 삽입이 어려웠다. 눈물소관과 눈물주머니는 안와내에 위치하고 있었으며 특히 눈물

주머니는 안와의 앞배쪽에 형성되어 있는 누골의 눈물오목에 위치해 있었다. 코눈물관은 비골과 평행하게 거의 일직선으로 주행하고 있었으며 위치에 따라 근위부, 중간부 및 원위부로 구분할 수 있었다. 그 중 근위코눈물관 일명 골성코눈물관은 누골 및 상악골에 의해 둘러싸여 있었으며, 중간코눈물관은 상악골의 눈물관을 나와 배쪽비갑개능선(ventral conchal crest)의 배쪽면을 탈려 날개주름(alar fold)으로 들어가는 경로를 취하고 있었다. 원위코눈물관은 날개주름에 의해 둘러싸여 있으며 코눈물관 중 가장 짧았다. 코눈물관의 내경은 전 경로를 통해 거의 동일하였으며 코눈물관비강개구부의 형태는 타원형으로 날개주름의 내측면에 형성되어 있었다(Fig 2, 3).

**계측학적 관찰결과 :** 한국재산양 코눈물관계통에 대하여 12가지의 계측을 실시한 바 Table 1과 같은 계측치를 얻었다.

눈물점의 직경은 오른쪽 위쪽눈물점이  $0.82 \pm 0.33$ , 왼쪽 위쪽눈물점이  $0.87 \pm 0.15$ , 왼쪽 아래쪽눈물점이  $0.90 \pm 0.22$ mm였다.

눈물점에서 눈꺼풀모서리까지의 길이는 오른쪽 위쪽눈물점이  $1.54 \pm 0.56$ , 왼쪽 위쪽눈물점이  $1.46 \pm 0.35$ , 오른쪽 아래쪽눈물점이  $1.06 \pm 0.52$ , 왼쪽 아래

쪽눈물점이  $1.07 \pm 0.47$ mm였다.

눈물소관의 길이는 오른쪽 위쪽눈물소관이  $5.83 \pm 0.89$ , 왼쪽 위쪽눈물소관이  $5.65 \pm 1.20$ , 오른쪽 아래쪽눈물소관이  $6.30 \pm 1.11$ , 왼쪽 아래쪽눈물소관이  $6.13 \pm 0.37$ mm였다.

눈물주머니의 직경은 오른쪽이  $1.77 \pm 0.41$ , 왼쪽이  $2.06 \pm 0.37$ mm였다.

코눈물관의 경우 근위코눈물관, 일명 골성코눈물관의 길이는 오른쪽  $36.84 \pm 2.66$ , 왼쪽  $40.00 \pm 4.93$ mm였다. 중간코눈물관의 길이는 오른쪽이  $24.31 \pm 3.05$ , 왼쪽이  $23.53 \pm 2.57$ mm였다. 원위코눈물관의 길이는 코눈물관 중 가장 짧아 오른쪽이  $14.55 \pm 1.32$ , 왼쪽이  $14.73 \pm 2.56$ mm였다.

코눈물관의 비강개구부 직경은 오른쪽이  $1.33 \pm 0.33$ , 왼쪽이  $1.29 \pm 0.28$ mm였다.

코눈물관의 비강개구부에서 콧구멍 외측모서리까지의 수평거리는 오른쪽이  $13.53 \pm 1.77$ , 왼쪽이  $12.97 \pm 2.34$ mm였다.

코눈물관의 비강개구부에서 콧등(dorsum)까지의 수직거리는 오른쪽이  $16.11 \pm 2.73$ , 왼쪽이  $15.23 \pm 2.29$ mm였다.

두개골 길이는  $160.58 \pm 14.73$ mm였으며, 두개골

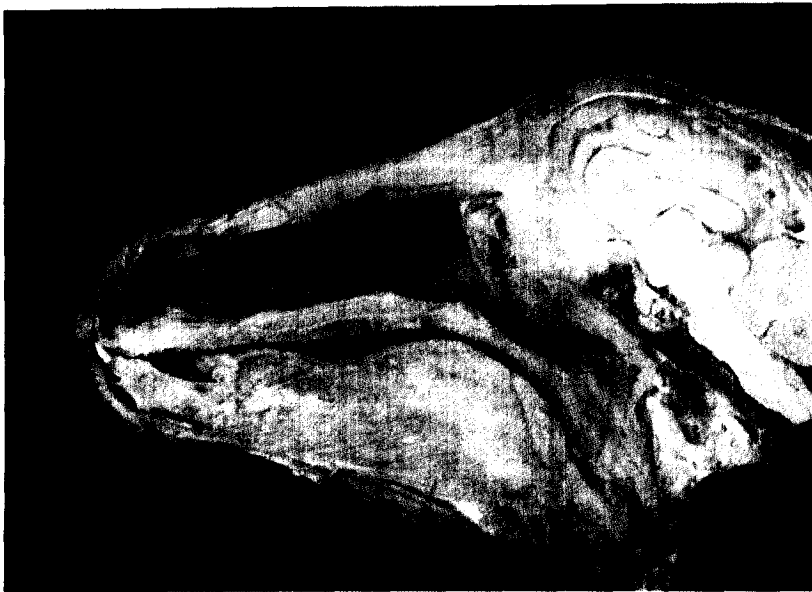

Fig 2. Median longitudinal section of the head of Korean native goat after removing the ventral concha and the part of ethmoturbinates. (1) The proximal portion of the nasolacrimal duct. (2) The middle portion of the nasolacrimal duct. (3) The distal portion of the nasolacrimal duct covered by the alar fold. (a) Dorsal nasal concha. (b) Ventral conchal crest. (c) Alar fold.(The system is filled with latex).

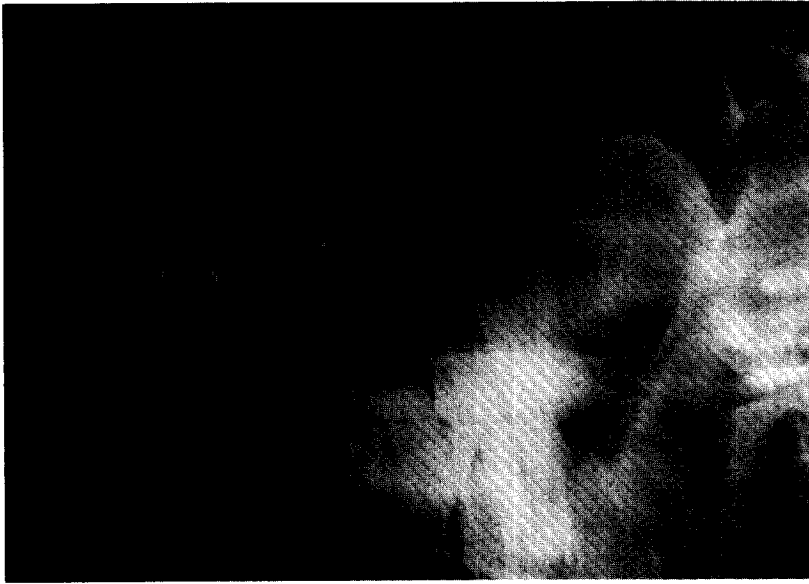

Fig 3. Dacryocystorhinography of the lacrimal drainage system(arrows) of the Korean native goat.

Table 1. Description of the measurements of lacrimal drainage system in Korean native goat (mm)

	Right	Left
A. Punctum diameter		
upper lacrimal punctum	0.82±0.33	0.87±0.16
lower lacrimal punctum	0.87±0.15	0.90±0.22
B. Eyelid margin-lacrimal punctum		
upper lacrimal punctum	1.54±0.56	1.46±0.35
lower lacrimal punctum	1.06±0.52	1.07±0.47
C. Lacrimal canaliculi		
upper canaliculi	5.83±0.89	5.65±1.20
lower canaliculi	6.30±1.11	6.13±1.37
D. lacrimal sac diameter	1.77±0.41	2.06±0.37
E. Proximal nasolacrimal duct	36.84±2.66	40.00±4.93
F. Middle nasolacrimal duct	24.31±3.05	23.53±2.57
G. Distal nasolacrimal duct	14.55±1.32	14.73±2.56
H. Opening diameter	1.33±0.33	1.29±0.28
I. Lateral (orifice of nasolacrimal duct	13.53±1.77	12.97±2.34
J. Dorsum-orifice of nasolacrimal duct	16.11±2.73	15.23±2.29
K. Skull length	160.58±14.73	
L. Skull width	98.70±3.52	
M. Skull index	61.91±5.84	

Mean±S.D.

폭은 98.70±3.52mm였다.

또한 본 실험에 사용된 한국재래산양의 두개골 지수는 61.91±5.84였다. 근위, 중간, 원위코눈물관 및

코눈물관의 전체길이와 두개골 지수와의 상관관계를 검증해 본 결과유의성 있는 상관관계를 나타내지 않았다(Table 2).

**Table 2.** Correlation coefficient and P-value between the measurements of the nasolacrimal duct and skull index

		Correlation coefficient	P-value
E. Proximal nasolacrimal duct	Right	-0.501	0.17
	Left	0.349	0.36
F. Middle nasolacrimal duct	Right	0.106	0.79
	Left	0.190	0.62
G. Distal nasolacrimal duct	Right	-0.449	0.26
	Left	-0.087	0.82
Total nasolacrimal duct(E+F+G)	Right	-0.391	0.34
	Left	0.198	0.61

## 고 찰

코눈물관은 눈물샘에서 생성된 눈물을 통해 배출하는 도관계통으로 안와내에 위치하는 부분과 비강내에 위치하는 두 부분으로 나누어 있다<sup>1)</sup>. 한국재래산양의 코눈물관계통도 다른 가축과 마찬가지로 안와내에 위치하는 안와부위와 비강내에 위치하는 비강부위로 나눌 수 있었다. 안와내에 위치하는 구조로는 2개의 눈물점, 2개의 눈물소관 및 눈물주머니로 그 형성상태는 동물에 따라 차이가 있는 것으로 보고되어 있어, 개에서는 선천적으로 가끔 아래쪽눈물점이 없는 경우도 있는 것으로 보고되어진다. 한편 Heider et al<sup>6)</sup>은 송아지에서 눈물점과 눈물소관이 2개 이상 존재하는 예를 보고하기도 했다. 그러나 한국재래산양의 경우에는 그 수의 차이가 나타나지 않아 모두 2개의 눈물점과 2개의 눈물소관이 존재하였다. 또한 양의 경우는 아래쪽눈물점이 위쪽눈물점보다 안쪽눈구석에 가깝게 형성되어 있으며, 눈물주머니는 코눈물관보다 팽대된 주머니모양을 이루고 있다고 보고되어 있으나<sup>1)</sup> 한국재래산양에서는 이러한 점을 관찰할 수 없었다. 눈물주머니의 위치는 누골의 눈물오목내에 위치하고 있어 다른 동물과 동일하였다<sup>4)</sup>.

한편 비강내에서 관찰되는 코눈물관계통의 구조인 코눈물관은 안와에서 시작하여 누골과 상악골로 둘러싸여 있는 근위코눈물관 일명 골성코눈물관과 상악골에 밀착하여 있으며 비강점막에 덮여 배쪽비갑개능선 밑을 달리는 중간코눈물관 그리고 날개주름으로 둘러싸여 있는 원위코눈물관으로 구분되었는데 이는 Gilanpour<sup>10)</sup>이 양의 코눈물관에 대해 보고한 것과 동일한 결과였다.

코눈물관과 비강개구부는 대개의 동물에서 비강점막과 피부가 맞닿는 점막피부연접부위에 위치하

고 있으며 또한 개와 돼지에서는 송곳니 수준에서 별도의 개구부를 형성한다고 보고되어 있다<sup>1)</sup>. 그러나 한국재래산양의 경우 코눈물관의 비강개구는 보다 깊숙히 위치하여 날개주름의 앞쪽내측면 가까이에 형성되어 있었으며 개와 돼지에서 관찰되는 별도의 개구부는 존재하지 않았다. 이와 같은 결과는 새김질동물인 소<sup>11)</sup>와 유사한 것으로 사료된다.

본 실험에서 한국재래산양의 코눈물관 굴곡도는 거의 비골과 평행한 일직선의 주행경로를 취하고 있어, 근위코눈물관의 굴곡도가 두개골 형태에 따른 차이를 나타내 단두종의 경우는 굴곡도가 예각이고 장두종의 경우는 둔각을 나타내는 개<sup>12)</sup>의 경우와는 매우 다른 양상을 보였지만 거의 직선의 형태를 나타내는 양<sup>6)</sup>, 말<sup>3)</sup>, 소<sup>13)</sup>와는 비슷한 경향을 나타내었다. 이와같은 해부학적 특성은 한국재래산양의 경우 코눈물관을 통한 눈물의 배출이 원활하기 때문에 임상적으로 개의 경우와 같은 코눈물관폐색에 의한 유루증이 드물 것으로 추측된다.

계측학적 관찰결과 두개골 지수는 61.91±5.84로 이와 이<sup>14)</sup>가 계측한 55.86±2.14보다는 약간 높게 나타났고, 두개골 지수와 코눈물관 길이와의 상관성 검토 역시 통계학적 유의차가 인정되지 않았는데 이는 실험동물의 연령대가 거의 동일하였기 때문으로 사료된다.

한편 한국재래산양을 대상으로 눈물주머니비강조영술을 이용하여 코눈물관계통을 관찰한 결과 말<sup>3)</sup>과 개<sup>15)</sup>에서와 마찬가지로 뚜렷한 코눈물관의 형상을 얻을 수 있었는데 이는 앞으로 다른 동물의 코눈물관계통에 대한 해부학적 연구에도 충분히 활용될 수 있는 기법으로 생각된다. 또한 본 실험에서 사용된 60% barium sulfate는 Latimer et al<sup>16)</sup>이 말의 눈물주머니비강조영술에서 보고한 바와 같이 기존의 수용성 및 지용성 조영제보다 오히려 색깔이 흰색이라 눈물점이나 콧구멍을 통해 흘러나오는 것을 쉽게 확인할

수 있고 해상도도 뛰어날 뿐만 아니라 쉽게 구입할 수 있어 누물주머니비강조영술을 통한 해부학적 연구 및 임상진단에 매우 이상적인 조영제로 생각된다.

## 결 론

9마리의 한국재산양의 코눈물관계통에 대한 해부학적 특성을 알아보고자 비계측학적 및 계측학적 관찰을 실시한 결과 다음과 같은 결론을 얻었다.

비계측학적 관찰결과 코눈물관 계통은 2개의 눈물점, 2개의 눈물소관, 1개의 눈물주머니가 안와내에 위치하고 있었으며, 코눈물관은 근위, 중간, 원위코눈물관으로 구분할 수 있었다. 코눈물관의 주행형태는 거의 일직선으로 비골과 평행하게 위치하고 있었다. 코눈물관의 비강개구부는 콧구멍에 인접한 날개주름 내측면에 형성되어 있었다.

계측학적인 관찰결과 눈물점의 직경은 0.82~0.90mm, 눈물점에서 눈꺼풀모서리까지의 길이는 1.06~1.54mm, 눈물소관의 길이는 5.65~6.30mm, 눈물주머니의 직경은 1.77~2.06mm였다.

근위코눈물관, 중간코눈물관 및 원위코눈물관의 길이는 각각 36.84~40.00mm, 23.53~24.31mm, 14.55~14.73mm였으며, 코눈물관의 비강개구부의 직경은 1.29~1.33mm였다.

코눈물관의 비강개구부에서 콧구멍 외측모서리까지의 거리는 12.97~13.53mm였으며, 콧등(dorsum)까지의 길이는 15.23~16.11mm였다.

두개골 지수와 코눈물관의 길이간의 유의성 검증결과 통계학적인 유의성은 인정되지 않았다.

## 참 고 문 헌

1. Dyce KM, Sack WO, Wensing CJG. *Textbook of Veterinary Anatomy*. Philadelphia: WB Saunders Co 1987; 144.
2. Getty R. *The Anatomy of the Domestic Animals*. Vol 1, 2. 5th ed. Philadelphia: WB Saunders Co 1975; 230, 498~500, 708, 783, 1184~1199, 1246, 1560~1562, 1745.
3. Nickel R, Schumner A, Seiferle E. *The Viscera of the Domestic Mammals*. 2nd ed. New York: Springer-Verlag 1979; 221, 247, 254, 261, 271.
4. 김무강, 김종섭, 김창기 등. *수의해부학*. 서울: 정문각, 1994; 170, 392.
5. Lavach JD. The lacrimal system. In : Slatter DH.

- Textbook of Small Animal Surgery*. Vol II, Philadelphia: WB Saunders Co 1985; 1485~1486.
6. Gilanpour H. Anatomic and radiographic studies of the lacrimal drainage system in sheep(*Ovis aries*). *Am J Vet Res* 1979; 40: 1177~1179.
7. Yakely WL, Alexander JE. Dacryocystorhinography in the dog. *JAVMA* 1971; 159: 1417~1421.
8. Latimer CA, Wyman M, Diesem CD, et al. Radiographic and gross anatomy of the nasolacrimal duct of the horse. *Am J vet Res* 1984; 45: 451-458.
9. Heider L, Wyman M, Burt J, et al. Nasolacrimal duct anomaly in calves. *JAVMA* 1975; 167: 145~147.
10. Gelatt KN, Guffy MM, Boggess TS. Radiographic contrast techniques for detecting orbital and nasolacrimal tumors in dogs. *JAVMA* 1970; 156: 741~746.
11. Slatter D. *Fundamentals of veterinary ophthalmology*. 2nd ed, Philadelphia: WB Saunders Co 1981; 110.
12. Morgan JP, Silverman S. *Techniques of Veterinary Radiology*. 4th ed, Ames: Iowa State University 1987; 304.
13. Lavach JD. *Large Animal Ophthalmology*. Vol I, St. Louis: The C.V. Mosby Co. 1990; 89.
14. Gelatt KN. The eye. In: Mansmann RA, McAllister ES, Pratt PW. ed. *Equine Medicine and Surgery* 3rd ed. Vol II, California: American Veterinary Publications, 1982; 1259.
15. 이홍식, 이인세, 강태천 등. 한국재산양 췌장의 insulin, glucagon, somatostatin 및 pancreatic polypeptide 분비세포에 관한 전자현미경적 연구. *대한수의학회지* 1995; 35: 55-65
16. 이홍식, 김진상, 이성준 등. 한국재산양 귀밑샘에 대한 전자현미경적 연구. *대한수의학회지* 1994; 34: 715~725.
17. 이홍식, 이성준. 한국재산양 하악골에 관한 해부학적 연구. *대한수의학회지* 1993; 33: 351~359.
18. 이인세, 이홍식, 이성준 등. 한국재산양 중뇌 중심회색질의 Neurotensin 분포에 관한 면역조직화학적 연구. *대한수의학회지* 1993; 33: 361~368.
19. 서강문, 남치주. Tear staining syndrome이 있는 poddle에서 눈물생산, 비루관 개통성 및 굴곡도. *대한수의학회지* 1995; 35: 383~390.
20. 이성준, 이홍식. 한국재산양 머리뼈에 대한 두개계측학적 연구. *대한수의학회지* 1994; 34: 705~714.
21. 서강문, 정종태, 권오경 등. 개에서 누낭비강조영술시 조영방법 및 조영제의 비교. *한국임상수의학회지* 1994; 11: 21~30.