

## 대구지방의 개에 기생하는 소장내 선충류의 분류와 감염상황

이 미 순 · 이 현 범

경북대학교 수의과대학  
(1995년 12월 21일 접수)

### Identification and infection state of small intestinal nematodes of dogs in Taegu area

Mi-soon Lee, Hyun-beom Lee

College of Veterinary Medicine, Kyungpook National University  
(Received Dec 21, 1995)

**Abstract** : The present study was undertaken to identify the species of nematodes and determine infection state of small intestinal nematodes from dogs in Taegu area. One hundred and eleven healthy dogs which were 8 months old or more were examined by means of autopsy from September to November, 1993. All of the worms in small intestine were collected and preserved in 10% formalin solution. The worms were cleared in the lactophenol solution and examined by stereomicroscope and lightmicroscope.

The result obtained were summarized as follows :

Fifty three dogs(47.7%) out of the 111 experimental dogs were infected with small intestinal nematodes.

Hookworm infection was recognized in 30(27.7%) dogs. All of the hookworms were identified morphologically as *Ancylostoma caninum* which had 3 pairs of ventral teeth, a pair of triangular dorsal teeth and a pair of centrolateral teeth. No *Uncinaria stenocephala* infection was detectable.

Roundworm infection was recognized in 37(33.3%) dogs. Twenty one(18.9%) dogs were infected with *Toxascaris leonina* which had characteristic dorsal lips, paired spicules and a simple tail without process.

The individual worm burden of the infected dogs ranged from one to 361 with mean of 25.5%. Among them 0~358(mean  $17.8 \pm 30.66$ ) were *Ancylostoma caninum*, 0~18(mean  $1.6 \pm 3.44$ ) were *Toxocara canis* and 0~60(mean  $6.0 \pm 12.05$ ) were *Toxascaris leonina*.

Single infection with *Ancylostoma caninum*, *Toxocara canis* and *Toxascaris leonina* were observed in 16(14.4%) dogs, in 9(8.1%) dogs, and in 11(9.9%) dogs respectively. Double infection with *Ancylostoma caninum* plus *Toxascaris leonina* and *Toxocara canis* plus *Toxascaris leonina* occurred in 5(0.5%) and in 3(2.7%) dogs respectively.

Triple infection with *Ancylostoma caninum* plus *Toxocara canis* plus *Toxascaris leonina* occurred in 7(6.3%) dogs.

**Key word** : small intestinal nematodes, *Ancylostoma caninum*, *Toxocara canis*, *Toxascaris leonina*, dogs

## 서 론

개에 기생하는 소장 선충류로서는 회충 및 구충이 가장 흔한 기생충이라는 것은 일반적으로 잘 알려진 사실이다<sup>1-7</sup>. 이 두 기생충은 숙주 특히 어린 강아지에 장염, 빈혈, 폐렴 및 발육장애를 일으키기 때문에 소동물 임상에서 빈번히 부딪칠 뿐만 아니라<sup>3,4,6</sup>, 비고유숙주인 어린이가 합자충란을 섭취할 경우에는 소화관내에서 부화한 자충이 폐, 간장, 신장, 근육, 뇌, 척수, 안구 등 여러장기에 이행하여 호산구증가증, 간장비대, 폐렴, 신경증상과 같은 증후, 이른바 자충내장이행증(visceral larva migrans)을 일으키며 또한 구충의 유충이 비고유숙주인 사람의 피부에 감염될 경우에는 소양성 구진 및 홍반의 형성을 특징으로 하는 이른바 유충피부이행증(cutaneous larva migrans) or (creeping eruption)을 일으키므로 공중위생학적으로도 중요시되고 있다<sup>2-4,6-18</sup>.

개에 기생하는 회충류로서는 *Toxocara canis*(견회충)와 *Toxascaris leonina*(견소회충 또는 사자회충)의 2종이 그리고 구충류로서는 *Ancylostoma caninum*(견구충)과 *Ancylostoma braziliense*(브라질구충) 및 *Uncinaria stenocephala*(협두구충)의 3종이 알려져 있다. 국내의 개에 기생하는 회충과 구충이 감염상황 및 종류에 대한 연구보고를 살펴보면, 여러지방에서 개를 대상으로 실시한 많은 조사보고가 있으나 그 대부분이 분내충란검사에 의한 것<sup>5,17,20-25</sup>이고 가장 정확한<sup>14,26</sup> 직접충체검사에 의한 보고로서는 단지 금강, 만경강 및 영산강 부근의 개를 대상으로한 河村, 청주지방 개를 대상으로한 加藤<sup>27</sup>, 이리지방 개를 대상으로한 이<sup>1</sup>와 임 및 경기지방 개를 대상으로한 조 등<sup>28</sup>에 의한 4편에 불과하다.

본 연구자는 경북대학교 수의과대학 부속동물병원에서 임상을 통하여 혈변과 빈혈을 주증으로 하고 Parvovirus 감염증을 의심하여 내원한 환경의 상당수가 분변검사와 혈액검사의 결과 구충감염증임을 확인하였던 바, 대구지역에 분포하는 구충이 어떤 종류에 속하는지를 밝히고 동시에 개에 가장 흔히 기생한다고 알려진 회충의 종류를 검사함으로써 수의임상에 기여하고자 하였다.

## 재료 및 방법

**공시동물** : 본 조사에서는 암수구별없이 생후 8개월령 이상의 잡종견 111두를 대상으로 하였다. 이들은 대구시내 모 도견장에서 1993년 9월 1일부터 동년 11월 31일 사이에 건강하다고 인정하여 살처분된 개들이다.

**충체의 채집** : 공시동물의 소장을 입수한 후 실험실로 운반하여 전 소장을 절개하고 육안적으로 확인된 모든 충체를 채집하였다. 채집된 충체는 식염수로 2회 세척한 후 형태적 관찰시까지 10% formalin에 고정 보관하였다.

**충체의 분류검사방법** : 개체별로 고정, 보관된 모든 충체는 외관상의 충체형태와 크기에 따라 육안적으로 회충과 구충으로 구분한 후 다음과 같이 종을 분류하였다.

구충의 경우에는 10% formalin에 고정된 상태로 모든 충체를 입체현미경하에서 교접낭의 유무를 확인함으로써 성별을 구분한 후 모든 충체를 이<sup>29</sup>의 방법에 따라 Amman의 50% lactophenol액(Glycerin 400ml, Lactic acid 200ml, Phenol 200ml, Distilled Water 200ml)에서 30분내지 2시간동안 방치하고 이어서 동

원액에 1시간동안 방치하여 투명화시킨 후 입체현미경하에서 두부에 있는 구강내 구조(Figs 1, 2)와 수컷의 교접낭 형태(Fig 3)를 관찰하여 종을 분류하였다.<sup>6,30-32</sup>

회충의 경우에는 고정된 상태에서 입체현미경으로 암수의 구별을 할 수 없었기 때문에 모든 충체를 상기한 Lactophenol액으로 투명화시킨 후 입체현미경하에서 수컷미부의 형태적 특징을 관찰함으로써 성별 및 종을 구분하였다. 그러나 암컷의 종 구분은 할 수 없었기 때문에 투명화된 모든 충체의 두부와 미부를 절단하여 slideglass 위에서 압박표본을 만들어 두 배면에 있는 배순의 형태적 차이(Figs 4, 5)와 수컷 미부의 형태적 차이(Figs 6~9)에 의해서 수컷과 암컷 각각의 종을 분류하였다.<sup>6,18,30-32</sup>

종 분류가 이루어진 모든 충체는 각각의 총 수와 암수의 수를 헤아렸다. 그리고 종 분류에 필요로 하는 충체 각 구조물의 측정치(충체의 폭과 길이, 교접자의 길이, 충란의 크기)를 구하기 위하여 개 한마리당 총별로 수컷과 암컷 각각 20마리씩(20마리 이내일 경우에는 그 전체)를 선정하고 압박표본을 만들어 입체현미경과 광학현미경하에서 micrometer로 측정하였다.

각 종의 분류에 있어서는 아래와 같이 기준하였다. 구충의 경우 *A. caninum*은 구강내 구조를 관찰하여 복면에 위치하는 3쌍의 복치와 배측 심부에 위치하는 1쌍의 삼각형 배치 및 1쌍의 중축치를 확인하고 여기에 덧붙여 수컷에 있어서 3분지의 배엽과 2개의 양측 3분지의 측엽 그리고 양 측늑 기근부에서 복측으로 기울어진 각 1분지의 복늑으로 구성된 교접낭의 확인으로 기준하였으며<sup>6,30-32</sup> *U. stenocephala*는 구강의 복면에 위치하는 1쌍의 키틴질판과 배치가 없고 1쌍의 아복치를 가지는 것으로 기준하였다.<sup>27</sup>

회충의 경우 *T. canis*는 두배면에 위치하는 배순의 특징적인 형태와 익을 가진 교접자 그리고 미단돌기를 기준으로 하였으며 *T. leonina*는 두배면에 위치하는 배순의 특징적인 형태와 쌍으로 된 교접자 그리고 미단돌기를 가지지 않는 단순한 미부의 형태를 기준으로 하였다.<sup>6,18,30-32</sup>

## 결 과

소장선충의 형태학적 관찰성적 : 대구지방에서 사육하였던 8개월령 이상의 개 111두의 소장에서 검출된

선충류를 형태적, 육안적 및 현미경적으로 관찰한 결과, 구충으로서는 *A. caninum* 1종만이 그리고 회충으로서는 *T. canis*와 *T. leonina*의 2종으로 분류되었는데 각 종의 형태학적 관찰성적은 아래와 같다.

*A. caninum* : 입은 넓고 구강은 깊게 발달하여 V자 모양을 나타냈으며 두부의 복측 가장자리에 3쌍의 복치와 배측 심부에 1쌍의 삼각형 배치 및 1쌍의 중축치를 가지고 있었으며, 두부는 전체적으로 굴곡되어 장점막에 부착하기에 적합한 모양을 나타내었다(Figs 1, 2). 충체의 색은 외관상 장관내 혈액의 유무에 따라 암적색 혹은 회색을 나타내었다. 충체의 크기는 Table 1에 표시한 바와 같이 암컷은 체장이 10.0~13.8(평균  $12.1 \pm 2.84$ )mm이고, 체폭이 0.5~0.6(평균  $0.6 \pm 0.11$ )mm, 수컷은 체장이 7.9~9.7(평균  $8.7 \pm 1.66$ )mm이고, 체폭이 0.4~0.5(평균  $0.4 \pm 0.07$ )mm였다. 암컷의 음문은 미단으로부터 1/3 부근에 위치하였으며 체 중간부에서 후방부에 이르기까지 자궁내에 황갈색 충란을 함유하고 있었다. 항문은 체 후방에 위치하며 미단에 날카로운 각피성의 침상자를 가지고 있었다. 충란의 크기는  $45.0 \pm 77.5$ (평균  $65.7 \pm 5.94$ ) $\times$ 31.5~47.5(평균  $41.3 \pm 2.19$ ) $\mu$ m였으며, 난각은 매우 얇았다. 수컷의 교접낭은 잘 발달된 반원형의 배엽과 그 양쪽에 크고 긴 반원형의 측엽을 구성하고 있었다. 배엽은 배늑으로 지지되고 배늑 기근부에서 양측으로 각각 1분지를 내며, 배늑은 후방 1/4 부근에서 분지되어 2개의 지늑을 형성하고 다시 각 지늑의 끝은 3개로 갈라져 마치 손가락모양을 나타내었다. 양쪽에 있는 측엽은 각각 3가지로 동등하게 분지한 측늑을 이루고 있었으며 이 기근부에서 측으로 기울어진 각 1분지의 복늑을 형성하고 있었다(Fig 3). 교접자는 담황색을 띠고 그 길이는 0.8~1.0(평균  $0.9 \pm 0.76$ )mm이었다.

*U. stenocephala*의 특징을 가지는 충은 전 예에서 한마리도 검출되지 않았다. 회충으로서는 *T. canis*와 *T. leonina*가 검출되었다.

*T. canis* : 충체는 전체적으로 대적유백색을 띠며 대체로 통통했다. 두부는 전복방으로 굴곡되어 있으며 두부 전배방에 나타나는 배순의 형태가 특징적이었다(Fig 4). 입은 1개의 배순과 2개의 복순으로 구성되어 있었으며 각각의 구순에는 2개씩의 감각유두를 가지고 있었다. 충체의 크기는 Table 2에 표시한 바와 같이 암컷의 크기는 체장이 62.3~88.2(평균  $76.0 \pm 36.68$ )

**Table 1.** Measurements of body size, spicule length and egg size of hookworms detected from dogs in Taegu area

Species	Sex	No. of worms examined	Body size(mm)		Length of Spicule (mm)	Egg size( $\mu$ m)	
			Length	Width		Length	Width
<i>Ancylostoma Caninum</i>	M	183	7.9~9.7 (8.7 $\pm$ 1.66)	0.4~0.5 (0.4 $\pm$ 0.07)	0.8~1.0 (0.9 $\pm$ 0.76)	45.0~77.5 (65.7 $\pm$ 5.94)	31.5~47.5 (41.3 $\pm$ 2.19)
	F	325	10.0~13.8 (12.1 $\pm$ 2.84)	0.5~0.6 (0.6 $\pm$ 0.11)			

Remark. The letter in parentheses are mean $\pm$ SD.

**Table 2.** Measurements of body size, spicule length and egg size of roundworms detected from dogs in Taegu area

Species	Sex	No. of worms examined	Body size(mm)		Length of Spicule (mm)	Egg size( $\mu$ m)	
			Length	Width		Length	Width
<i>Toxocara canis</i>	M	37	4.01~52.4 (47.1 $\pm$ 19.42)	0.9~1.1 (1.0 $\pm$ 0.39)	0.8~0.9 (0.8 $\pm$ 0.17)	75.0~85.0 (83.2 $\pm$ 4.21)	65.0~81.0 (75.5 $\pm$ 5.93)
	F	48	62.3~89.2 (76.9 $\pm$ 36.68)	1.3~1.7 (1.5 $\pm$ 0.63)			
<i>Toxascaris leonina</i>	M	135	36.5~46.0 (41.3 $\pm$ 8.33)	0.8~1.1 (1.0 $\pm$ 0.25)	0.9~1.0 (1.0 $\pm$ 0.13)	70.5~111.9 (88.2 $\pm$ 7.06)	65.0~93.0 (76.2 $\pm$ 9.88)
	F	154	46.9~68.6 (58.6 $\pm$ 15.65)	1.0~1.5 (1.2 $\pm$ 0.41)			

Remark. The letters in parentheses are mean $\pm$ SD.

**Table 3.** The infection rate of small intestinal nematodes of dogs \* in Taegu area

Months examined	No. of dogs examined	Infection rate				Total
		Hookworm		Roundworm		
		<i>Ancylostoma caninum</i>	<i>Toxocara canis</i>	<i>Toxascaris leonina</i>	Total	
Sep	35	28.6(10)	5.7(2)	14.3(5)	20.0(7)	40.0(14)
Oct	21	38.1(8)	14.3(3)	19.1(4)	28.8(5)	52.4(11)
Nov	55	21.8(12)	29.1(16)	30.9(17)	45.5(25)	50.9(28)
Total	111	27.0(30)	18.9(21)	23.4(26)	33.3(37)	47.7(53)

Remarks. \* : The dogs examined were 8 months old or more.

: Letters in parentheses are No. of infected dogs.

**Table 4.** Individual hookworm burden of dogs

	No. of intestinal worms	<i>Ancylostoma caninum</i>		
		Male	Female	Total
Sep	1~113 (19.5 $\pm$ 28.85)	0~41 (5.6 $\pm$ 10.94)	0~72 (10.6 $\pm$ 19.42)	0~113 (16.3 $\pm$ 17.76)
Oct	1~361 (51.1 $\pm$ 99.93)	0~218 (24.6 $\pm$ 61.62)	0~140 (19.0 $\pm$ 39.18)	0~358 (43.6 $\pm$ 56.02)
Nov	1~75 (18.5 $\pm$ 19.68)	0~22 (2.1 $\pm$ 4.99)	0~27 (6.2 $\pm$ 8.86)	0~43 (8.3 $\pm$ 8.43)
Total	1~361 (25.5 $\pm$ 51.66)	0~218 (7.8 $\pm$ 30.14)	0~140 (10.0 $\pm$ 22.02)	0~358 (17.8 $\pm$ 30.66)

Remark. The letters in parentheses are mean $\pm$ SD

**Table 5.** Individual roundworm burden of dogs

	No. of intestinal worms	<i>Toxocara canis</i>			<i>Toxascaris leonina</i>			Total No. of Roundworms
		Male	Female	Total	Male	Female	Total	
Sep	1~113 (19.5±28.85)	0	0~2 (0.2±0.56)	0~2 (0.2±0.56)	0~16 (1.4±4.08)	0~8 (1.6±2.85)	0~24 (3.0±6.39)	0~24 (3.2±2.65)
Oct	1~261 (51.1±99.93)	0~2 (0.5±0.78)	0~1 (0.2±0.39)	0~3 (0.6±0.16)	0~22 (2.7±6.24)	0~26 (4.0±7.69)	0~48 (6.7±13.84)	0~51 (7.3±14.63)
Nov	1~75 (18.5±~19.68)	0~9 (1.1±2.23)	0~13 (1.5±2.69)	0~18 (2.7±4.39)	0~24 (3.3±5.16)	0~36 (4.2±8.33)	0~60 (7.5±13.13)	0~60 (10.1±13.16)
Total	1~361 (25.5±51.66)	0~9 (0.7±1.73)	0~13 (0.9±2.58)	0~18 (1.6±3.44)	0~24 (2.7±5.21)	0~36 (3.5±7.24)	0~60 (6.0±12.05)	0~60 (7.7±12.32)

Remark. The letters in parentheses are mean±SD.

**Table 6.** Single and multifl infections with small intestinal nematodes of dogs in Taegu area

Type of infection	No. of infected dogs			
	Sep	Oct	Nov	Total
Single infection	11	8	17	36(32.4)
<i>Ancylostoma caninum</i>	7	6	3	16(14.4)
<i>Toxocara canis</i>	0	1	8	9(8.1)
<i>Toxascaris leonina</i>	4	1	6	11(9.9)
Double infection	3	2	5	10(9.0)
<i>Ancylostoma caninum</i> and <i>Toxocara canis</i>	2	0	0	2(1.8)
<i>Ancylostoma caninum</i> and <i>Toxascaris leonina</i>	1	1	3	5(4.5)
<i>Toxocara canis</i> and <i>Toxascaris leonina</i>	0	1	2	3(2.7)
Triple infection	0	1	6	7(6.3)
<i>Ancylostoma caninum</i> , <i>Toxocara canis</i> and <i>Toxascaris leonina</i>	0	1	6	7(6.3)

Remark. The letters in parentheses are percentages.

mm이고, 체폭이 1.3~1.7(평균 1.5±0.63)mm, 수컷의 크기는 체장이 40.1~52.4(평균 4.1±19.42)mm이고, 체폭이 0.9~1.1(평균 1.0±0.39)mm였다. 암컷의 음문은 체 전방의 1/4 부위에 위치하고 있었으며 자궁은 음문의 전후방으로 발달하여 충란으로 충만되어 있었다. 그러나 크기가 작은 약충에 있어서는 자궁내에 충란형성이 일정치 않아서 *T leonina*와 구별이 곤란하였다. 충란은 짙은 황갈색을 띠며 난각이 거치상이고 난각과 난세포 사이에 공극은 발견되지 않았으며 그 크기는 75.0~85.0(평균 83.2±4.21)×65.0~81.0(평균 75.5±5.93) $\mu$ m였다. 수컷의 미부에는 하나의 좁은 말단 부속기인 미단돌기가 있어서(Figs 6, 7) *T leonina*와 쉽게 구별할 수 있었다. 그리고 체표에는 20여쌍의 감각 유두가 2열을 이루고 있었다. 또한 교점자의 길이는 0.8~0.9(평균 0.8±0.17)mm였는데 각 교점자는 입을

가지고 있어서 *T leonina*와 감별할 수 있었다(Fig 8, 9).

*T leonina* : 충체의 색은 외관상 대홍유백색으로서 *T canis*와 유사했으나 그 크기는 더 작았다. 두부는 전배방으로 굴곡되어 있었으며 3개의 구순을 가지고 있었다. 그중 배순의 형태는 *T canis*와는 현저한 차이를 났으므로 쉽게 구별할 수 있었다(Fig 5). 복면에는 2개의 입술이 위치하고 있었다. 각각의 구순에는 2개씩의 감각유두를 가지고 있었다. 충체의 크기는 Table 2에 표시한 바와 같이 암컷의 체장은 46.9~68.6(평균 58.6±15.65)mm이고, 체폭은 1.0~1.5(평균 1.2±0.41)mm, 수컷의 체장은 36.5±46.0(평균 41.3±8.33)mm이고, 체폭은 0.8~1.1(평균 1.0±0.25)mm였다. 암컷의 음문은 체 전방의 1/3 부위에 위치하고 있었으며 충란으로 가득찬 자궁은 음문의 후방으로 펼쳐있었다. 그러나 약충에 있어서는 충란형성이 불완전하여 *T*

*canis*와 구별이 곤란하였다. 총란은 황갈색이나 투명하며 난각이 평활하고 난각과 난세포사이에 투명한 공극이 있는 것이 *T. canis*와 구별할 수 있는 특징이었으며, 그 크기는 70.5~111.0(평균 88.2±7.06)×65.0~93.0(평균 76.2±9.88)µm였다. 수컷의 미부는 극히 단순하였으며 25여쌍의 발달된 감각유두를 가지고 있었다. 교점자의 길이는 0.9~1.0(평균 1.0±0.13)mm였으며 익을 가지지 않고 쌍으로 갈라져 있는 것이 특징적이었다(Figs 8, 9).

충체의 분류를 위한 충체구조물의 측정치는 Table 1과 Table 2에 일괄표시하였다.

**종류별 감염율** : 대구지방 개의 소장선충류 감염율은 Table 3에 표시하였다. 검출된 구충은 모두 *A. caninum*으로 확인되었고 *U. stenocephala*는 일체 검출되지 않았다.

공시된 개 111두중 53두에서 1종 이상의 선충감염을 보여 47.7%의 양성율을 보였으며, 발견된 선충은 높은 감염순으로 보면 견구충이 27.0%로 가장 높았고 그 다음이 견소회충으로 23.4%였으며, 견회충이 18.9%였다.

**개체별 감염충체수** : 개체별로 보유한 선충류 총감염충체수와 회충과 구충의 감염충체수를 Table 4, 5에 표시하였다.

개체별 선충류 총감염충체수는 1~361(평균 25.5±51.66)마리를 나타내었다. 개체별 구충의 감염충체수는 0~358(평균 17.8±30.66)마리로 나타났으며, *A. caninum*이 3두의 개에서 중감염되어 있었기 때문에 감염충체수를 증가시켰다. 개체별 회충의 감염충체수는 0~60(평균 7.7±12.32)마리를 보였는데 그중 *T. leonina*가 0~60(평균 6.0±12.05)마리를 나타내어 *T. canis*의 0~18(평균 1.6±3.44)마리에 비해 더 많았다.

**개체별 감염상태** : 본 조사에서 충체가 검출된 53두에 대한 개체별 감염상태를 살펴보면 Table 6에 표시한 바와 같이 단일종 감염이 36두(32.4%), 2종감염이 10두(9.0%), 3종감염이 7두(6.3%)로써 단일종 감염이 많았으며 *A. caninum*의 1종 감염이 16두(14.4%), *T. canis*의 1종감염이 9두(8.1%), *T. leonina*의 1종감염이 11두(9.9%)로서 *A. caninum*의 단일감염예가 가장 많았다. 2종감염은 *A. caninum*과 *T. canis*가 2두(1.8%), *A. caninum*과 *T. leonina*가 5두(4.5%), *T. canis*와 *T. leonina*가 3두(2.7%)였다. 3종감염은 *A. caninum*과 *T. canis* 그리고

*T. leonina*가 7두(6.3%)였다.

## 고 찰

개에서 심한 혈변과 빈혈을 유발하는 기생충인 구충류 가운데 *A. caninum*과 *U. stenocephala*의 감염여부의 조사와 아울러 개에서 가장 빈발하는 기생충인 회충류의 종류를 알아보기 위하여 소장내 총체검사를 실시하였다. 국내의 장내검사에 의한 총체검사보고<sup>1,19,27,28</sup>는 의외로 아주 적었고, 대부분이 분변검사에 의한 총란 검사보고였다<sup>5,17,20~25</sup>.

국내의 개를 대상으로 한 선충류 감염율에 관하여서는 加藤의 54.0%, 김<sup>20</sup>의 82.0%, 성 등<sup>21</sup>의 68.5%, 이<sup>22</sup>의 11.4%, 김<sup>23</sup>의 45.0%, 이와 임<sup>1</sup>의 94.1%, 민<sup>5</sup>의 24.1~47.0%, 조 등<sup>28</sup>의 70.6%, 이 등<sup>17</sup>이 37.3%, 이 등<sup>24</sup>이 73.5%, 양 등<sup>25</sup>의 59.0%가 보고되었다. 본 조사에서 개체별로 개 111두에 대하여 직접적인 방법으로 조사한 결과는 47.7%의 감염율을 나타내었는데 이와같이 조사자에 따라 감염율이 현저한 차이가 생기는 것은 특히 공시동물의 연령과 사육지방, 조사시기 및 조사방법(직접법 또는 간접법)의 차이 때문이라고 생각된다<sup>1,4,14,25</sup>.

加藤<sup>27</sup>은 청주지방의 개 291두중 4두(1.4%)에서 *U. stenocephala*의 감염을 보고하면서 그 형태학적 특징을 다음과 같이 기술하였다. 구강은 복치 대신 1쌍의 키틴 질판을 가지며 배치는 없고 구강 기저부에 1쌍의 아복치를 가진다. 교점방은 발달되어 배엽은 Y자형의 배늑으로 지주되고 지늑은 그 길이의 1/2만 갈라져서 2개의 분지가 되며, 2분지는 2개 또는 3개의 손가락모양을 나타내고 외배늑은 배늑의 기부에서 생기며, 측엽은 기부에서 2분지 되고, 외측늑은 중간쯤에서 다시 짧게 2분지 하며 복측으로 현저하게 기울어진 각각 2분지의 복늑을 이룬다. 교점자는 담적색의 가늘고 첨단이 가시모양을 보인다. 그리고 이 등<sup>24</sup>과 양 등<sup>25</sup>은 각각 전남지방의 개 464두, 전북지방의 개 503두에 대하여 분변검사방법으로 감염상태를 조사한 결과 5.4%와 47%에서 *U. stenocephala*에 감염되었다는 것을 보고한 바 있다. 그러나 본 조사에서 검출된 구충은 전예가 형태적으로 두부의 구강내 3쌍의 복리와 1쌍의 삼각형 배치 그리고 1쌍의 중측치를 가지고(Figs 1, 2) 잘 발달된 교점낭(Fig 3)과 담황색의 교점자를 특징으로 하는<sup>6,30~32</sup> *A. caninum*으로 분류되어 27.0%(30두)의 감염율을

냈으며, *U stenocephala*의 특징을 가지는 것은 전혀 검출되지 않았는데 이것이 사육지방에 따른 것인지는 앞으로 더욱 규명되어야 할 문제라고 생각한다. 그리고 河村<sup>19</sup>은 금강, 만경강 및 영산강 부근의 개 19마리의 총체검사서서 *A caninum* 12.5~25.0%의 감염율을 보고하였다. 또한 국내의 분변검사에 의한 *A caninum*의 총란검사성적은 3.3~66.0%로 광범위한 감염율을 보이며, 특히 김<sup>20</sup>이 보고한 대구지방의 성적은 66.0%로 현저히 높는데 이것은 검사지역과 조사방법의 차이라고 생각된다. 개에 기생하는 회충에는 모체체내이행을 하여 태반감염 혹은 유충감염을 일으키는 *T canis*와 이러한 이행과정을 밟지 않고 경구감염을 일으키는 *T leonina*의 2종류가 알려지고 있으나<sup>6,18,32~36</sup> 육안적으로 양자의 구별이 불가능하기 때문에 현미경적 관찰이 필요하다<sup>11</sup>.

조 등<sup>28</sup>은 의정부시의 도살견 102마리의 내장검사서서 성충의 경익과 암컷 자궁내 총란의 형태, 수컷과 암컷의 후식도구의 유(*T canis*)·무(*T leonina*)로써 양자를 구별할 수 있었다고 하였다. 그러나 이것만 가지고서는 확실한 구별이 불가능하였기 때문에 본 조사에서는 이<sup>18,31</sup>의 감별기준에 따라 분류하였다. 즉, *T canis*는 두부가 전복방으로 굴곡되고 배순의 형태가 특징적이며 (Fig 4), 음문은 체전방 1/4 부위에 위치하고 수컷은 미단돌기가 있으며 교접자는 익을 가지고(Figs 6, 7) 총란의 난세포와 난각사이에 공극이 없는 점등으로 구별할 수 있었다. 한편 *T leonina*는 두부가 전배방으로 굴곡되고 배순의 형태가 다르며(Fig 5), 음문은 체전방 1/3부위에 위치하고, 수컷은 미단돌기가 없으며, 교접자는 익이 없고(Figs 8, 9), 총란의 난세포와 난각사이에 공극이 있는 점 등으로 구별할 수 있었다<sup>6,18,30~32</sup>.

국내의 개에 있어서 회충의 종류별 감염사항에 대해서는 민<sup>5</sup>, 이 등<sup>24</sup>, 양 등<sup>25</sup>은 분변의 총란검사방법으로 분류한 결과 *T canis*가 *T leonina* 보다 현저히 많다고 하였으나 성충의 형태로 분류한 조 등<sup>28</sup>은 양자감염율이 각각 18.1%, 22.5%였다고 하였다. 본 조사에서도 성충의 형태로 분류해본 결과, 양자감염율이 각각 18.9%, 23.4%로서 후자감염율이 높은 것은 조 등<sup>28</sup>의 성적과 일치된 결과로서 흥미로운 점이며 앞으로 좀 더 연구되어야 할 것으로 생각된다.

일반적으로 기생충 감염증은 총체의 감염정도에 따라 숙주에 미치는 영향이 달라지므로 개체별 감염총체

수를 검사하는 것은 매우 유의한 일이라고 생각된다<sup>12</sup>. 국내의 개에 기생하는 선충류 감염조사서서 개체별 감염총체수를 살펴보면 *A caninum*의 경우, 이와 임<sup>1</sup>은 1~99(평균 13.1)마리를 보고하였고, 조 등<sup>28</sup>은 1~82(평균 8.9)마리를 보고하였는데 본 결과는 1~358(평균 17.8±30.66)마리로 이들 두 성적에 비해 더 중 감염되어 있었다. 회충의 경우 이와 임<sup>1</sup>은 *T canis*가 1~8(평균 4.2)마리, 조 등<sup>28</sup>은 *T leonina*가 1~12(평균 3.3)마리, *T leonina*가 1~113(평균 20.0)마리라고 보고하였는데 본 결과에서 개체별 회충감염총체수는 1~60(평균 7.7±12.32)마리였으며, 그중 *T leonina*가 0~60(평균 6.0±12.05)마리로 *T canis*의 0~18(평균 1.6±3.44)마리에 비해 더 많았으며 이는 조 등<sup>28</sup>의 성적과 일치된 결과로서 흥미있는 점이며 앞으로 좀 더 연구되어야 할 것으로 생각된다. 소동물 임상에서 기생충병의 진단에 있어서 개가 단일종 감염인지 혹은 복합종 감염인지의 여부를 확인하는 것은 중요한 진단적 의의를 가진다. 국내의 개를 대상으로 한 개체별 선충류 감염상태보고<sup>1,5,20,24,25,28</sup>중 김<sup>20</sup>과 민<sup>5</sup> 그리고 양 등<sup>25</sup>은 총란검사서서 1종감염이 더 높은 경향을 보였고, 조 등<sup>28</sup>은 총체검사서서 1종감염이 34.3%, 2종감염이 27.5%, 3종감염이 59% 그리고 4종감염이 2.9%라고 보고하였는데, 본 조사에서도 개체별 선충류 감염상태를 분석해본 결과, 단일종 감염이 36두(32.4%), 2종감염이 10두(9.0%), 3종감염이 7두(6.3%)로서 단일종 감염이 월등히 높아 이들 보고의 결과와 유사하였으며 *A caninum*의 단일종 감염예가 가장 많았다.

## 결 론

본 조사는 대구지방의 개에 기생하는 소장 선충류의 분류 및 종류별 감염상태를 알아보기 위한 것이다. 1993년 9월부터 동년 11월까지 3개월에 걸쳐 외관상 건강하다고 인정되어 도살된 생후 8개월령 이상의 잡종견 111두를 공시하여 직접 소장 장관으로부터 총체를 채집하고 10% formalin액에 보존하였다. 모든 총체를 lactophenol액으로 투명화시켜 현미경적으로 형태적 특징에 기준하여 종을 분류하고 개체별 감염상태를 알아 보았다.

조사결과를 다음과 같다.

공시동물 111두중 53두(47.7%)가 소장 선충류에 감

염되어 있었다. 구충감염은 30두(27.0%)에서 인정되었는데 검출된 구충은 모두가 형태적으로 구강의 복면에 위치하는 3쌍의 복치와 배측 심부에 위치하는 1쌍의 삼각형 배치 및 1쌍의 중축치를 가지는 것을 특징으로 한 *Ancylostoma caninum*으로 동정되었으며, *Uncinaria stenocephala*는 전예에서 검출되지 않았다. 회충감염은 37두(33.3%)에서 검출되었는데 이중 21두(18.9%)에서 두배면에 위치하는 배순의 특징적인 형태와 익을 가진 교점자 그리고 미단돌기를 가지는 *Toxocara canis*와 나머지 26두(23.4%)에서 두배면에 위치하는 배순의 특징적인 형태와 쌍으로 된 교점자 그리고 미단돌기를 가지지 않는 단순한 미부의 형태를 특징으로 하는 *Toxascaris leonina*로 분류되었다.

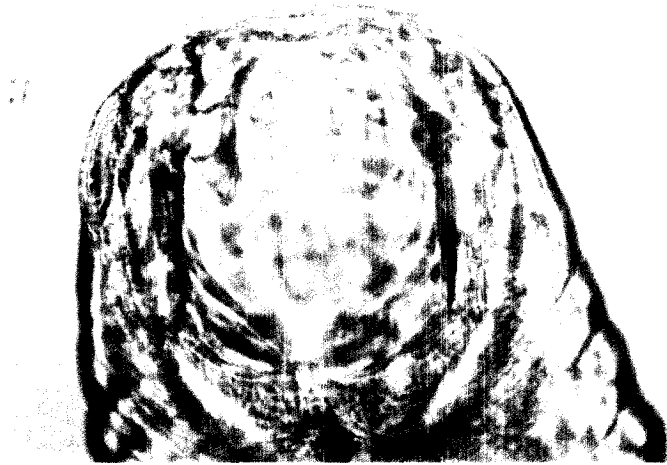
개체별로 보유한 선충류의 총감염충체수는 1~361(평균  $25.5 \pm 51.66$ )마리였고, 구충의 개체별 감염충체수는 0~358(평균  $17.8 \pm 30.66$ )마리였는데 회충의 개체별 감염충체수는 0~60(평균  $7.7 \pm 12.32$ )마리였다.

개체별 감염상태는 단일종 감염이 모두 36두(32.4%)로서 *Ancylostoma caninum* 1종 감염이 16두(14.4%), *Toxocara canis* 1종 감염이 9두(8.1%), *Toxascaris leonina* 1종 감염이 11두(99%)였다. 2종감염은 모두 10두(9.0%)로서 *Ancylostoma caninum*과 *Toxocara canis*의 2종 감염이 2두(1.8%), *Ancylostoma caninum*과 *Toxascaris leonina*의 2종 감염이 5두(4.5%), *Toxocara canis*와 *Toxascaris leonina*의 2종 감염이 3두(2.7%)였고, *Ancylostoma caninum*과 *Toxocara canis* 그리고 *Toxascaris leonina*의 3종감염은 7두(6.3%)였다.

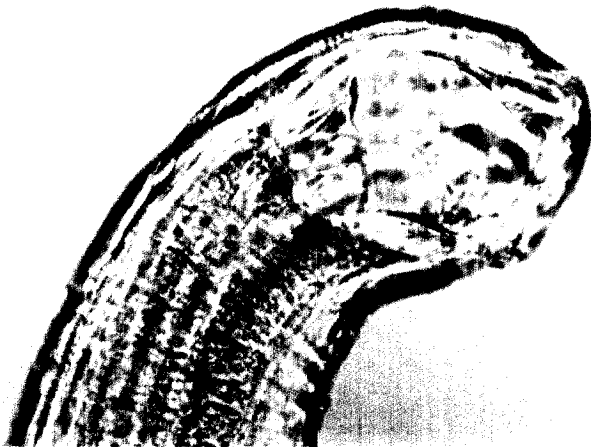
## Legends for figures

- Fig 1.** Anterior part of *Ancylostoma caninum* showing three pairs of ventral teeth on the ventral margin of buccal capsule, a pair of triangular dorsal teeth in the depth of the capsule and a pair of centrolateral teeth.  $\times 400$
- Fig 2.** Anteriolateral part of *Ancylostoma caninum* showing one of the three pairs of ventral teeth on the ventral margin of buccal capsule, a triangular dorsal tooth in the depth of the capsule and a centrolateral tooth.  $\times 400$ .
- Fig 3.** Posterior part of male *Ancylostoma caninum*. There has a dorsal lobe and two lateral lobes. The externodorsal rays arise at the base of the dorsal ray, which is cleft for about a quarter its length, the two branches being tridigitate. The three lateral rays arise at the base of a lateral lobe. The ventral rays overstretched ventrally from extralateral rays.  $\times 400$
- Fig 4.** Anterior part of *Toxascaris canis* Note the characteristic dorsal lips of craniodorsal side.  $\times 400$ .
- Fig 5.** Anterior part of *Toxascaris leonina*. Note the characteristic dorsal lips of craniodorsal side.  $\times 400$ .
- Fig 6.** Posterior part of male *Toxocara canis*. The tail has tail process.  $\times 200$
- Fig 7.** Posterior part of male *Toxocara canis*. Note the spicules with alae and a finger-shaped tail process.  $\times 400$ .
- Fig 8.** Posterior part of male *Toxascaris leonina*. The tail has no tail process.  $\times 200$
- Fig 9.** Posterior part of male *Toxascaris leonina*. Note the paired spicules and numerous caudal papillae.  $\times 400$

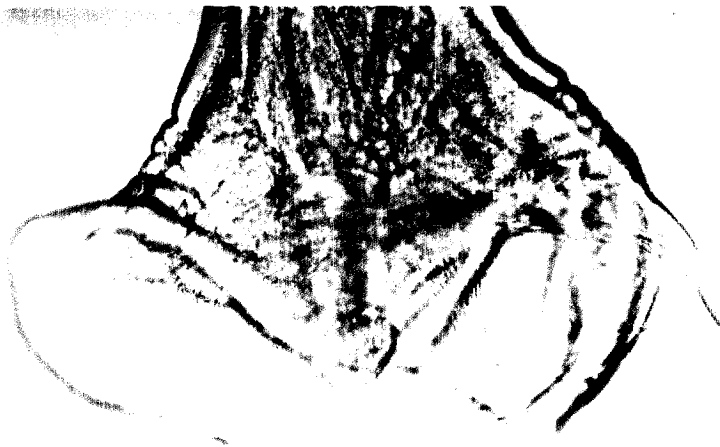



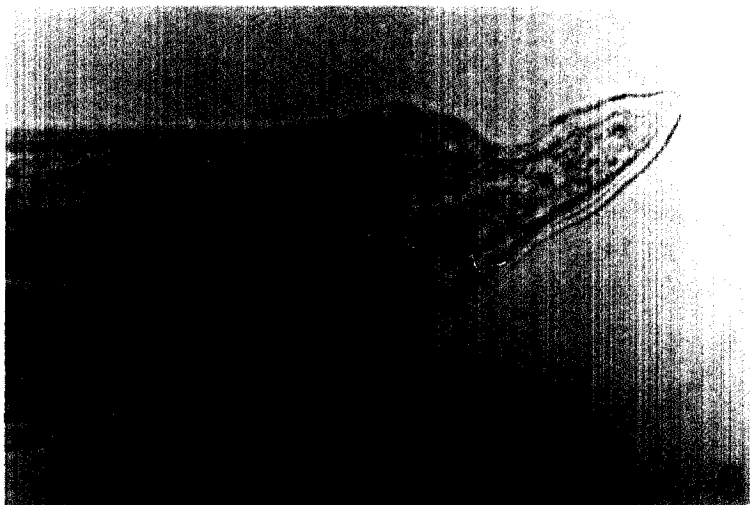

1

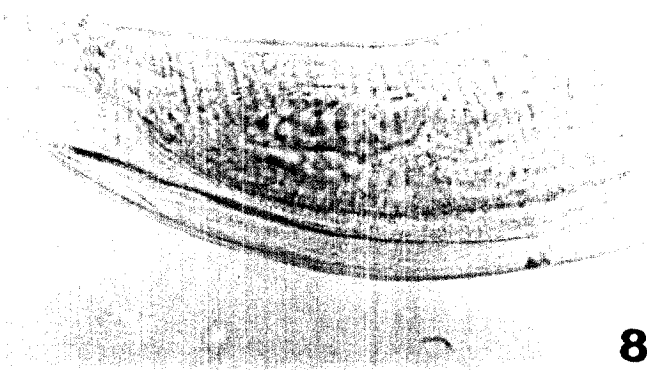



2




3





**8**



**9**

## 참 고 문 헌

1. 이재구, 임병무, 한국산 축견의 연충류 감염을 조사—특히 공중위생학적 관점에서—. 전북대 논문집, 12 : 27~38, 1970.
2. 장두환. 수의공중위생과 기생충관리. 한국 수의보건학회지, 2 : 29~39, 1978.
3. 조영용, 노인구. 견회충의 감염실태조사. 공중보건잡지, 11 : 142~146, 1974.
4. Glickman LT, Schantz PM, Cypess RH, et al. Review of Transmission, Pathogenesis and Clinical disease. *JAVMA*, 175 : 1265~1269, 1979.
5. 민홍기. 인수공통기생충의 역학적 조사연구. 기생충학잡지, 19 : 60~85, 1981.
6. Soulsby E.J.L. Helminths, Arthropods and Protozoa of domesticated animals. 7th ed. pp. 194~225, 1982.
7. Tarish JH, Al-saqr IM, Al-abbassy SN, et al. The prevalence of parasitic Helminths in stray dogs in the Bagdad area, Iraq. *Ann Trop Med Parasitic Helminths in stray dogs in the Bagdad area, Iraq. Ann Trop Med Parasit*, 80 : 329~331, 1986.
8. Nadbath RP. Lawlor pp. Nematode(Ancylostoma) in the cornea. A case report. *Am J Ophthal*, 59 : 486~490, 1940.
9. Beaver PC, Snyder CH, Carrera GM, et al. Chronic eosinophilia due to visceral larva migrans. *Pediat*, 9 : 7~19, 1952.
10. Woodruff AW, Thacker CK. Infection with Animal Helminths. *Brit Med J*, 1 : 1001~1005, 1964.
11. Bisseru B, Woodruff AW, Hutchinson RI. Infection with Adult *Toxocara canis*. *Brit Med J*, 1 : 1583~1584, 1966.
12. Beaver PC. The nature of visceral larva migrans. *J Parasit*, 55 : 3~11, 1969.
13. Wilkinsen CP, Welch RB. Intraocular *Toxocara*. *Am J Ophthal*, 71 : 921~930, 1971.
14. Kazacos KR. Gastrointestinal Helminths in dogs from a Humane Shelter in Indiana. *JAVMA*, 173 : 995~997, 1978.
15. Borg OA, Woodruff AW. Prevalence of infective ova off *Toxocara* species in public places. *Brit Med J*, 4 : 470~472, 1973.
16. Moore MT. Human *Toxocara canis* encephalitis with lead encephalopathy. *J Neuropath Exp Neurol*, 21 : 201~218, 1962.
17. 이재일, 이정길, 김오남. 광주지역 놀이터 흙에서의 기생충란 및 유충의 검출. 대한수의학회지, 22 : 253~268, 1982.
18. 이재구. 개와 고양이의 회충증. 대한수의사회지, 21 : 230~238, 1985.
19. 河村 了. 南鮮 家畜內 寄生蟲種類調査. 第三次 牛疫血清製造所年報(一色於 菟四郎. 朝鮮博物學雜誌, 18 : 77~90) 1915, 1934.
20. 김두희. 대구시 노상야분(인분 및 견분)의 인체 장내 기생충란 검사성적. 최신의학. 5 : 86, 1962.
21. 성우영, 한상희, 손성원. 도시 및 농촌의 개의 장내 기생충 감염율. 기생충학잡지, 4 : 21~22, 1966.
22. 이정희. 서울시내 가견의 장내 기생충 검사보고—특히 동대문구를 중심으로—. 최신의학, 12 : 93~95, 1969.
23. 김영홍. 제주도에 있어서의 개의 내부기생충에 관한 연구. 제주도 논문집, 2 : 253~257, 1970.
24. 이재일, 김오남, 이정길. 전남지방 축견의 내부기생충 조사. 대한수의학회지, 22 : 259~264, 1982.
25. 양홍지, 윤여백, 이홍재 등. 전북지방 개의 장내 기생충 감염실태. 대한수의학회지, 28 : 348~351, 1992.
26. Lillis WG. Helminth survey of dogs and cats in New Jersey. *J Parasitol*, 53 : 1082~1084, 1967.
27. 加藤宗三郎. 朝鮮に於テ犬ヨリ得タル線蟲(頭구충) : *Uncinaria stenocephala* Railliet, 1884に就テ(日文). 일본수의학잡지, 2 : 617~627, 1940.
28. 조승열, 강신영, 양용석. 경기도 의정부시 개의 소장 연충류 감염상태. 기생충학잡지, 19 : 55~59, 1981.
29. 이현범. 축우의 위충증에 관한 연구. 1. 경북지방 한우의 감염율과 원인충에 대하여. 경북대학교 논문집, 20 : 177~182, 1975.