

# 백혈병 환자의 구강악안면 증상 발현에 관한 증례보고 (Oral Chronic GVHD)

연세대학교 치과대학 구강내과학교실

안형준 · 권병기 · 신경진 · 최종훈 · 김종열

## 목 차

- I. 서 론
- II. 증 례
- III. 총괄 및 고찰
- 참고문헌
- 영문초록
- 사진부도

## I. 서 론

혈액 질환의 하나인 백혈병은 조혈간 세포(stem cell)의 이상으로 인하여 골수 내에서 비정상적인 세포의 증식을 일으켜 빈혈, 출혈, 감염 및 조직 침윤 등을 특징으로 하는 악성종양으로서 우리 나라에서는 위암, 자궁암 다음으로 그 발생 빈도가 높다고 알려져 있다.<sup>1)2)</sup>

백혈병의 원인으로는 바이러스(virus) 설이 가장 유력하나 아직 확실하게 검증되지는 않았으며 쌍둥이나 다운 증후군(Down's syndrome) 환자에서 많이 발생하는 것으로 보아 유전적 원인이 주장되었고, 방사선 조사와 벤졸(benzol), 페닐부타존(phenylbutazone) 등의 화학적 자극이 원인이라고 알려져 있다. 이외에 외상, 감염, 심리적 영향 등도 원인이 될 수 있다.<sup>3)4)</sup>

증식된 백혈병 세포에 따라 골수성과 림프성으로 구분하며 세포의 성숙도에 의해 급성과 만성으로 분류하는데, 임상 증상에서 급성은 중증, 만성은 경증이 많다. 현재 성인의 백혈병에서는 급성 골수성 백혈병

(AML-acute myelogenous leukemia)이 약 50%, 만성 골수성 백혈병(CML-chronic myelogenous leukemia)이 약 30%, 급성 림프성 백혈병(ALL-acute lymphocytic leukemia)이 약 7~8%, 만성 림프성 백혈병(CLL-chronic lymphocytic leukemia)이 약 2~3%를 차지하며, 소아에서는 약 98%가 급성이고 이중 약 70%는 급성 림프성 백혈병(ALL), 약 30%는 급성 골수성 백혈병(AML)이다.<sup>5)6)</sup>

빈혈, 발열, 출혈 및 경부림프절증 등이 백혈병의 주요한 증상이고 초발증상으로는 구강증상이 가장 많아서 출혈과 자반을 보이며 피부의 점상출혈이 관찰된다. 구강 내 합병증으로는 백혈병 세포(leukemic cells)에 의한 국소적 침윤(local infiltration)으로 치은 비대와 구개(palatal size)의 증가를 나타내며, 골수(bony medullary spaces)로의 백혈병성 침윤(leukemic infiltration)에 의해서 호중구감소증(neutropenia)을 일으켜 치은염과 국소적 궤양이, 빈혈(anemia)을 일으켜 구강 점막의 창백(paleness)이, 혈소판감소증(thrombocytopenia)을 일으켜 치은 출혈, 구강 내의 점상출혈과 반상출혈(oral petechiae & ecchymoses), 술후출혈(postsurgical hemorrhage) 등이 나타난다.<sup>7-10)</sup>

최근 항암 화학 요법과 골수이식, 항생제 요법, 혈소판 수혈 등 보조요법의 발전으로 인하여 완화율(remission rate)이 현저히 향상되었으나 감염은 아직도 사망의 주된 원인으로 남아있다. 이는 질병의 진행 과정 자체와 화학요법에 따른 이차적인 골수 억제에 의한 백혈구 감소의 정도에 주로 관계된다.<sup>2)11)</sup>

항암요법을 받은 환자의 약 40%에서 구강 병변을 보이는데 이러한 구강 내 합병증은 약제가 구강 내

상피 세포의 분화에 영향을 미쳐 구강 궤양, 점막 발적 등을 일으키고, 면역 방어 기전의 저하로 인한 치은 종창 및 비대, 구순염, 치주염 등과 같은 만성 구강염의 악화, 혈소판 감소로 인한 치은 출혈 및 점막의 피하 출혈이 초래되며 이러한 출혈과 궤사된 구강 조직 내에 세균, 진균, 바이러스 등의 이차적인 국소 감염을 통하여 환자에게 심각한 전신 감염이 유도될 수 있다.<sup>2)</sup> 특히 요즘 골수이식술의 발달로 골수이식이 증가하고 있으며 이로 인한 면역반응으로 나타나는 graft versus host disease(GVHD)의 증가에 의하여 GVHD의 구강 병소(oral lesion)를 가진 환자 또한 증가하는 실정이다.<sup>12)</sup>

따라서 이러한 환자의 치료 시 치과의사는 신중을 기해야 할 것이며 집중적이고 계속적인 구강 관리가 치과 임상에서 중요하다 할 수 있겠다.

본 증례에서는 급성 림프성 백혈병(ALL)으로 진단되어 골수이식술(BMT-bone marrow transplantation) 시행 후 만성(chronic) GVHD로 인한 구강 병소(oral lesion)와 피부 병소(skin lesion)를 가진 환자에 대해 지속적인 치료 과정에서 나타난 결과를 통하여 백혈병 환자의 구강 내 합병증과 그의 관리에 대한 전반적 고찰을 하고자 한다.

## II. 증 례

1. 이름 : 정 O O
2. 나이 / 성별 : 21세 / 남 (학생)
3. 주소 : 충남 태안군
4. 진단명 : Acute lymphocytic leukemia  
Post-BMT state  
Chronic GVHD

### 5. 과거병력

본 환자는 1996년 8월부터 전신적 쇠약감(general weakness)과 간헐적인 발열(intermittent fever) 증상이 나타났고, 9월부터는 상기도 감염 증상(URI Sx)을 느꼈으나 그냥 지내오던 중, 10월 초 고열(fever), 피로감(fatigue), 식욕감소(anorexia), 객담을 수반하는 기침(productive cough)을 주소로 ○○병원에 내원하여, 검사 결과 비종대(splenomegaly) 소견을 보였으며, 골수 생검(bone marrow Bx) 결과 급성 림프성 백혈병(ALL)으로 진단 받았다. 당시 당뇨, 폐결핵, 간염, 고혈압의 소견은 없는 상태였으며, 1차 항암 화학 요법(chemotherapy)을 시행 받은 후 골수이식(BMT)

시술을 위해 ○○ 대학병원으로 전이(transfer)되었다.

1997년 3월 13일 ○○ 대학병원에서 급성 림프성 백혈병(ALL) 진단 하에 골수이식(BMT, 공여자-친 누나) 시행 후, 만성 GVHD에 의한 심한 구강 점막염과 반복되는 치은 종창 및 염증 반응으로 1998년 10월 혈액종양내과에서 치과로 의뢰되었다. 의뢰 당시 GVHD 치료를 위하여 면역억제 치료(prednisolone 및 anti-inflammatory drug)를 하고 있었으며, 국소적(topical)으로 스테로이드(steroid)와 cyclosporin-A 등을 사용하고 있었으나 호전이 없는 상태였다. 2개월 후인 1998년 12월 17일 구강 궤양으로 인한 동통과 개구제한을 주소로 본원 구강내과로 의뢰되었다.

### 6. 현증(Present illness)

초진 당시 순측 점막, 협측 점막, 혀에 심한 홍반성의 미란 병소(severe erythematous erosive lesion)를 보였으며, 구강 내 촉진 시 심한 동통과 작열감을 호소하였다. 개구량은 15mm로 검사 당시 이러한 개구제한은 심한 구강 점막염과 낮아진 구강전정에 기인한 것으로 사료되었으며, 짧아진 전정구(shortened vestibular sulcus)와 전반적인 치은 퇴축, 얼굴과 손 등에 심한 피진(skin rash) 소견이 관찰되었다.

당시 출혈 시간(bleeding time)은 정상이었으며 소수술(minor operation)은 가능한 상태였다.

### 7. 방사선 소견(Radiographic Finding)

방사선 사진 소견 상 전반적인 치조골 소실(furcation involvement on #46, #36, #37)과 전반적인 치주인대공간의 확장(PDL space widening), 치조백선(lamina dura) 소실의 소견을 보였다.

### 8. Tongue lateral surface smear test

검사 결과 곰팡이 균사(candida hyphae)는 발견되지 않았으며 급성, 만성 염증 세포 침윤의 소견을 보였다.

### 9. 치료

치료는 P-A 가글용액(prednisolone & ampicilline solution), 스테로이드 제제(peridex<sup>®</sup>, salcoat<sup>®</sup>), 니스타틴 용액(nystatin syrup), 항바이러스 제제(vacrax<sup>®</sup>)를 사용하였으며 주기적인 이온약물요법(iontophoresis)과 레이저(Argon laser, Nd-YAG laser, 저출력 레이저 등을 통상의 방법대로 적용함) 치료를 시행하였다.

초기에는 통증으로 인해 식사가 전혀 불가능하여

통증 감소를 위해 리도카인 가글(lidocaine gargle)을 처방하였으나 치료 후 증상이 호전되어 현재는 구강 위생 상태의 개선 및 유지를 위해 클로르헥시딘 가글(chlorohexidine gargle)을 사용 중이다. 또한 치료 중 구강건조 증상의 완화를 위해 인공타액과, 치아의 지각과민 증상완화를 위해 탈감작성 치약(desensitizing tooth paste)을 병용하였으며 증상 개선을 위해 zinc sulfate, vitamedine, prepulsid를 투약하였다.

#### 10. 치료 경과

1998년 12월부터 1999년 4월까지 상기의 치료로 환자의 구강 증상에 있어서 호전을 보였으나, 1999년 4월부터 환자가 전신적 상태의 악화로 입원하여 치료가 중단되었다. 1999년 8월 재내원 시 증상의 악화를 나타내었으나, 이후 한달에 2~3회 간격으로 내원하면서 꾸준한 치료로 현재(2000년 5월)는 구강 내 마찰로 인하여 전정(vestibule) 부위에 궤양의 재발이 간혹 관찰되는 것 외에는 구강의 점막염과 궤양 등 구강 증상에 있어서 상당한 호전을 나타내었다. 그러나 개구량은 아직 22mm로 개구제한의 해소가 앞으로 치료의 과제로 남아있다.

### III. 총괄 및 고찰

GVHD(graft versus host disease)는 혈액학적 악성 질환(AML, ALL, CML, multiple myeloma, lymphoma 등) 환자에 대한 치료법인 동종 조혈관 세포 이식술(ASCT-allogenic stem cell transplantation) 후 나타나는 면역반응으로, 시술 후 100일 이내에 나타나는 급성 GVHD(약 18~70%)와 100일 이후에 나타나는 만성 GVHD(약 33~64%)로 나눌 수 있다.<sup>12)13)</sup>

급성 GVHD의 유발요인(risk factor)으로는 공여자(donor)와 수용자(recipient) 사이의 인간 백혈구 항원(HLA-human leukocyte antigen)의 불일치, 성적 비적합(gender mismatching), 공여자측의 다양한 적합성(multiple pregnancies), 나이의 증가 등을 들 수 있으며, 만성 GVHD에 있어서는 급성 GVHD의 병력, 골수이식 시 말초성 조혈간 세포(peripheral hematopoietic stem cell)의 사용 등이 유발요인으로 작용한다.<sup>12)14)</sup>

급성 GVHD는 주로 간, 소화계 기관, 피부 등에 증상이 나타나 담즙울체(cholestasis), 출혈을 동반한 묽은 설사(watery and bloody diarrhea), 반구진성 피진

(maculopapular rash), 수포(bullae), 가피 생성(skin sloughing) 등의 임상 증상을 보이며, 만성 GVHD는 말단 기관 병변(end-organ pathosis)을 나타내 공피증(scleroderma), 쉼그렌 증후군(Sjogren syndrome), 피부 농화(skin thickening), 피부 부속물(skin appendage)의 소실, 흡수장애(malabsorption), 폐섬유증(pulmonary fibrosis), 구강건조증(xerostomia), 안구건조증(xeroma) 등의 임상 증상을 보인다.<sup>12)15)</sup>

또한 만성 GVHD의 약 90%에서 구강 점막의 변화가 동반되어 백반증(leukoplakia), 구강 점막의 태선화(lichenoid change), 점막의 위축(mucosal atrophy), 홍반(erythema), 궤양(ulceration), 구강건조증 등이 구강 내 합병증으로 발현된다.<sup>12)16)</sup>

본 증례에 있어서 환자의 임상 증상 중 개구제한의 소견도 전반적인 구강 점막의 위축과 관련하여 근육세포(muscular cells)의 위축(atrophy)에 기인하지 않나 사료되며, 앞에서도 언급하였듯이 이 부분은 향후 치료에 있어서 좀 더 중점적으로 연구되어야 할 것이다.

GVHD의 치료에는 cyclosporin과 스테로이드가 선택되며 azathioprine, tacrolimus, thalidomide 등의 약물도 사용될 수 있다. 이 중 thalidomide는 진정제로 개발된 약물로 기형아 발생의 부작용이 알려지면서 사용이 중지되었으나 최근 임상 시험에서 면역 억제 효과가 밝혀지면서 현재 골수 이식에 응용, 평가되어지고 있다. 이들 약제에 대한 반응율(response rate)은 다양하게 나타나는데, 초기 스테로이드 치료에 실패한 만성 GVHD의 반응율이 가장 낮다고 보고되어지고 있다.<sup>17)18)</sup>

치료에 있어서 전신적인 면역억제제(systemic immunosuppression)의 과도한 사용은 심각한 세균, 바이러스, 진균 감염 등을 유발하여 생명에 치명적인 위험을 초래할 수 있다. 또한 치료에 성공했다 하더라도 이미 환자는 심각한 면역 저하(immunosuppressed) 상태에 빠지게 된다. 따라서 GVHD의 치료에 있어서는 국소적인 표적 치료(targeting therapy)가 중요하다고 할 수 있겠으며, 이와 맥락을 같이하여 만성 GVHD의 구강 내 병소 치료에 있어서도 cyclosporine, 스테로이드의 국소적 적용(topical application - rinse, cream, ointment 등)이 적극 추천되며 PUVA(Psoralen Ultraviolet A)의 사용과 thalidomide도 유용하다고 보고되어지고 있다.<sup>12)19)20)</sup>

그러므로 이러한 질환의 환자에 있어서 동통 관리와 구강 내 병소의 이차적 감염을 예방하고자 하는

치과적 관리가 매우 중요하다고 하겠으며, 일반적 치과 치료에 있어서 비교적 제한을 느끼는 전신 질환 환자의 경우, 약물적 치료만이 아닌 비침습적 방법으로 사용할 수 있는 치과용 레이저(dental laser) 등과 같은, 동통 감소 및 치유 촉진을 위한 보다 적극적인 치료가 요구되며, 앞으로 더욱더 효과적인 치료법 개발이 필요하다고 사료된다.

### 참 고 문 헌

1. Sonis, Fazio, Fang : Principle and practice of oral medicine. 2nd ed, Saunders Co, 262-275.
2. 이별희, 김종열 : 항암 화학요법중인 급성 골수성 백혈병 환자의 구강 내 세균변화에 관한 연구. 대한구강내과학회지, Vol. 18 No.1, 73-82, 1993.
3. M.C.Grundy, L.Shaw, D.V.Hamilton, 고명연, 박준상 외역 : 전신질환과 치과치료. 서울, 1997, 신흥인태내셔널, 35-36.
4. Shoji Enomoto, 대한구강내과학회 역 : 구강점막질환. 서울, 1988, 고문사, 159-160.
5. 김여갑, 김영설 : 치과의사가 알아야 할 전신질환의 실제. 서울, 1999, 나래출판사, 91-93.
6. 임창윤 : 구강병리학. 1판, 서울, 1992, 고려의학, 383-384.
7. Luc L. M. Weckx, Luci Black Tabacow Hidal, Gilberto Marcucci : Oral Manifestations of Leukemia. Ear, Nose and Throat Journal, Vol. 69, 341-346, May 1990.
8. D. Declerck, F. Vinckier : Oral Complications of Leukemia. Quintessence International, Vol. 19, No.8, 575-583, 1988.
9. Samuel J. McKenna, Nashville, Tenn : Leukemia. Oral Surgery Oral Medicine Oral pathology, Vol. 89, No.2, 137-139, February 2000.
10. Bengel, Veltman, Loevy, Taschini : Differential Diagnosis of Diseases of the Oral Mucosa. Quintessence Books, 277-278.
11. MAO Lewis, P-J Lamey, 고명연 외 역 : 임상구강내과학. 서울, 1997, 신흥인태내셔널, 76-77.
12. Redding, Spencer W., Callander, Nataie S., Haveman, Carl W., Leonard, Daniel L. : Treatment of oral chronic graft-versus-host disease with PUVA therapy : Case report and literature review. Oral Surgery, Oral Medicine, Oral Pathology, Oral Radiology, & Endodontics, Vol. 86 (2), 183-187, August 1998.
13. Sullivan KM, Parkman R. : The pathophysiology and treatment of graft-versus-host disease. Clinical Haematology, Vol. 12, 775-789, 1983.
14. Nash RA, Pepe MS, Storb R, et al. : Acute graft-versus-host disease: Analysis of risk factors after allogeneic marrow transplantation and prophylaxis with cyclosporine and methotrexate. Blood, Vol. 80, 1838-1845, 1992.
15. Sullivan KM, Agura E, Anasetti C, et al : Chronic graft versus host disease and other late complications of bone marrow transplantation. Semin Hematol, Vol.28, 250-259, 1991.
16. Schubert MM, Sullivan KM, Morton TH, et al : Oral manifestations of chronic graft-versus-host disease. Arch Intern Med, Vol. 144, 1591-1595, 1984.
17. 이우주, 김경환 : 이우주의 약리학 강의. 4판, 서울, 1997, 의학문화사, 687.
18. Heney D, Norfolk DR, Wheeldon J, et al : Thalidomide treatment for chronic graft-versus-host disease. Br J Haematol, Vol. 78, 23-27, 1991.
19. Epstein JB, Truelove EL. : Topical cyclosporine in a bioadhesive for treatment of oral lichenoid mucosal reactions. Oral Surgery, Oral Medicine, Oral Pathology, Oral Radiology & Endodontics, Vol. 82, 532-536, 1996.
20. Woo SB, Lee SJ, Schubert MM. : Graft-vs.-host disease. Crit Rev Oral Biol Med, Vol. 8, 201-216, 1997.

-ABSTRACT-

## A Case Report on Oro-Facial Manifestations in Leukemia (Oral Chronic GVHD)

Hyoung-Joon Ahn, D.D.S., Byung-Ki Kwon, D.D.S.,  
Kyoung-Jin Shin, D.D.S., M.S.D., Jong-Hoon Chol, D.D.S., M.S.D., Ph.D.,  
Chong-Youl Kim, D.D.S., M.S.D., Ph.D.

*Dept. of Oral Medicine, College of Dentistry, Yonsei University*

Subsequent to an allogenic stem cell transplantation(ASCT) on patients with hematologic malignancy(AML, ALL, CML, multiple myeloma, lymphoma etc.), chronic GVHD(graft versus host disease), which is an immunological reaction, occurs. With treatment results from patients who were diagnosed with ALL(acute lymphocytic leukemia), undergone BMT(bone marrow transplantation) and showed oral and skin lesions due to GVHD, treatment of oral manifestations of leukemia and its general management were studied.

90% of patients with chronic GVHD show change in the oral mucosa causing oral manifestations such as leukoplakia, lichenoid change of the oral mucosa, mucosal atrophy, erythema, ulceration and xerostomia.

In treating GVHD, extensive systemic immunosuppression cause bacterial, viral, fungal infection that are fatal, and even if the treatment is successful, the patient is already in a severe immunosuppressed state. Therefore, localized target therapy is preferred. In another words, topical application(rinse, cream, ointment etc.) of cyclosporin and steroid in treating oral chronic GVHD is highly recommended, and the use of PUVA(Psoralen Ultraviolet A) and thalidomide is reported to be effective.

In treating such diseases, dental treatment to control pain and prevent secondary infection of oral manifestations is very important. To those patients with systemic diseases who show limited effect by general dental treatment, non-invasive treatment such as the dental laser, in addition to the use of drugs, may be necessary to actively treat pain and help the healing process. For greater results, new effective methods are to be developed for treatment.

---

Key words : leukemia, BMT, GVHD, immunosuppression, topical application, dental laser

## 사 진 부 도

- 사진 - 1. 초진 시 환자의 안면 모습 - 얼굴 전체에 심한 피부 피진(skin rash)이 관찰된다.
- 사진 - 2. 치료 전 환자의 구강 소견 - 협정막의 심한 궤양이 관찰된다.
- 사진 - 3. 개구제한의 소견
- 사진 - 4. 치료 후 환자의 구강 소견

사진부도

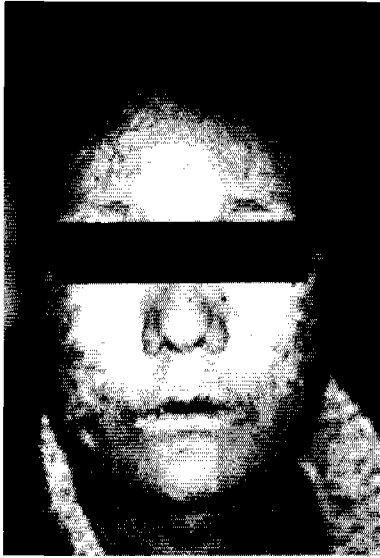


사진 1.

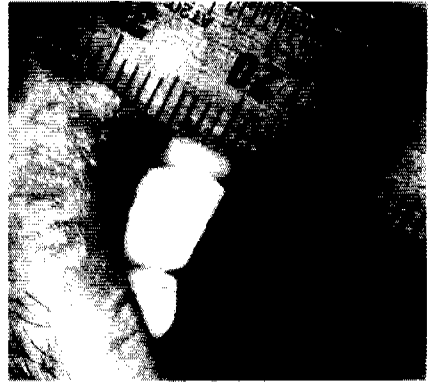


사진 3.

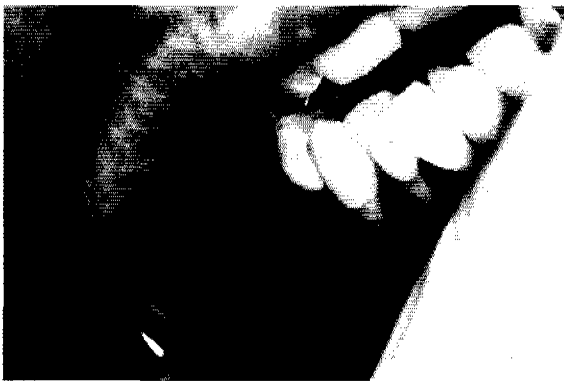

사진 2.



사진 4.