

자카스펭귄에서 발생한 *Aspergillus fumigatus* 감염증

김규태^{1*} · 조성환 · 손화영 · 류시윤

충남대학교 수의과대학

¹대전동물원 동물병원

(게재승인: 2004년 10월 5일)

Aspergillus fumigatus infection in Jackass penguin (*Spheniscus demersus*)

Kyoo-Tae Kim^{1*}, Sung-Whan Cho, Hwa-Young Son and Si-Yun Ryu

College of Veterinary Medicine, Chungnam National University, Daejeon 305-764, Korea

¹Wild Animal Hospital, Daejeon Zoo Land, Daejeon 301-212, Korea

(Accepted: October 5, 2004)

Abstract : A three years old male Jackass penguin(*Spheniscus demersus*) showed anorexia, depression, respiratory problem for a few days, followed by clinical treatment for 20 days resulted in death. Grossly, multiple white nodules measuring 2~3 mm in diameter were observed in the surface of and inside lung, liver, kidney, thoracic wall. Microscopically, granuloma formations were observed in the lung and liver. The margin of granuloma surrounded by connective tissue barrier and infiltrated lymphocytes, and also observed giant cell near the granuloma. By Periodic acid Schiff reaction, hyphae were detected in granuloma of lung and liver. This case was a chronic and systemic aspergillosis caused by *Aspergillus fumigatus* infection in a Jackass penguin at a zoo.

Key words : Jackass penguin, *Aspergillus fumigatus*, granuloma

서 론

아스퍼질러스증(Aspergillosis)은 *Aspergillus* 속의 곰팡이에 의해 일어나는 질병으로 사람을 포함한 대부분의 동물에서 발생하는 인수공통전염병으로 특히 조류에서의 발생보고가 많으며 어린 일령에 감염시 높은 이환율과 치사율을 유발하게 되며, 중앙 등의 질환이나 스테로이드제 투여에 의해 숙주저항력이 저하된 성계 또는 병아리에서 발병을 하며, 또한 동물원에서 사육중인 펭귄에 있어서는 malaria와 더불어 주요 폐사원인체로 알려져 있다 [3, 6, 8, 18]. 조류의 아스퍼질러스증을 유발하는 것은 주로 *A. fumigatus*와 *A. flavus*가 주요 원인체이며, 이들에 의해 발생되는 독소인 aflatoxin, fumigatoxin, hemolysin, gliotoxin 등의 독소가 질병유발과 폐사에 직접적 원인이 되고 있다 [1, 8].

Tunev 등 [19]에 의하면 아스퍼질러스에 의한 1차적인 감염은 주로 호흡기에 국한되나, 아스퍼질러스균이 기회감염균의 특성상 면역이 저하된 숙주의 경우 간, 뇌와 같은 실질장기에 침범하여 2차적 감염을 통한 전신성 아스퍼질러스증을 유발하기도 하며, 조류에서는 감염시 호흡곤란, 식욕감퇴, 침울 등의 임상증상을 동반하기도 한다 [3, 8, 14].

과거 수십여 년 간 펭귄 [12, 13, 16]을 비롯한 아비(loons) [9], 물새류 [7] 등의 야생조수에서 아스퍼질러스증에 대한 많은 발생보고가 있었으며, 국내에서도 타조 [6, 18], 재래닭 [4], 개 [17] 등에서 발생보고가 있었으나 아스퍼질러스증에 감수성이 높은 펭귄에 대해서는 공식적인 발생보고가 없어, 대전동물원에 사육중인 자카스펭귄에서 발생한 *A. fumigatus* 감염에 의한 아스퍼질러스증에 관해 보고를 하고자 한다.

*Corresponding author: Kyoo-Tae Kim

Wild Animal Hospital, Daejeon Zoo Land, Daejeon 301-212, Korea

[Tel: +82-42-580-4861, Fax: +82-42-580-4867, E-mail: zoodr95@hanmail.net]

재료 및 방법

공시재료

대전동물원에서 사육중인 자카스펭귄 1수 (3세, ♂)가 호흡곤란을 동반한 식욕부진, 침울 등의 임상증상이 관찰되어 항생제, 소염제, 항진균제 등을 근육주사 및 경구투여 등의 방법으로 20여 일간 임상치료를 실시하였으나 폐사한 개체를 공시하였다.

병리학적검사

외관적으로 개체를 관찰한 후 부검을 실시하였으며, 부검후 간, 폐 등의 실질장기를 10% 중성포르말린에 2주간 고정을 한 후, 파라핀으로 포매를 하여 4 µm 두께의 조직절편을 만들어 탈파라핀 처리 후 hematoxylin & eosin(H&E)과 Periodic acid schiff(PAS) 염색을 실시하여 광학현미경으로 관찰하였다.

세균학적검사

부검 후 실질장기와 복벽에 걸쳐 산재된 백색 결절을 Sabouraud dextrose agar(SDA)에 37°C 5일간 배양을 하였으며, 김 등 [1]의 방법으로 배양된 집락을 대상으로 giemsa 염색을 실시하여 배양집락의 색, 모양, 염색후 격막의 유무, 분생자의 모양 등으로 집락을 동정하였다.

감염경로의 추정

Dykstra 등 [10]의 방법을 응용하여 발생한 펭귄사육장과 인접한 동물사인 유인원사, 동물을 대상으로 감염 여부를 조사하여 감염경로를 추정하였다.

결 과

폐사된 자카스펭귄에 대한 부검을 실시하여 관찰된 육안적 소견은 호흡기 주변을 중심으로 기관과 흉골벽, 폐의 표면에 2~3 mm 크기의 백색 결절이 전반적으로 산재해 있는 것을 관찰할 수 있었다. Fig. 1에서 보는 바와 같이 등쪽 흉벽에는 5~7 mm의 비교적 큰 결절을 관찰할 수 있었으며, 간 표면, 신장 등의 주요 장기에서도 산재된 다발성의 백색 결절이 관찰되었다(Fig. 2).

병리조직학적으로 다발성의 육아종성 병변이 폐, 기관, 기낭, 간, 신장 등에서 관찰되었으며, Fig. 3에서 보는 바와 같이 육아종 중심부는 괴사세포와 균사에 의한 염증성 물질로 관강을 가득 채우고 있었으며 수많은 lymphocytes와 더불어 변연부는 fibroblasts에 의해 비후되어 있는 것이 관찰되었다.

또한 Fig. 4에서 보는 바와 같이 건락성 육아종성 결절이 형성된 곳과 그렇지 않은 곳과는 결합조직으로 장

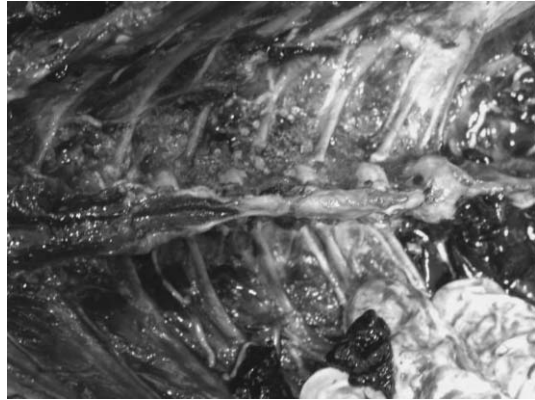

Fig. 1. Noted white nodule in the thoracic wall of Jackass penguin.

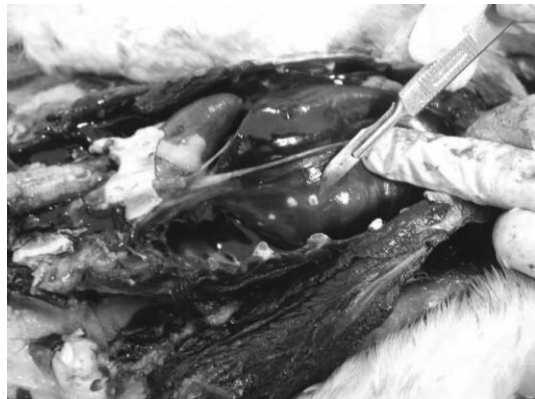

Fig. 2. Liver. Multiple nodules of liver surface of Jackass penguin.

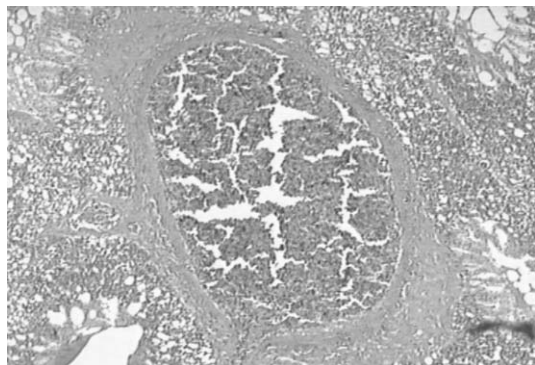


Fig. 3. Lung. The granuloma infiltrated of lymphocytes and fibroblasts in the parabronchus (PAS, ×40).

벽을 이루어 명확한 구분을 띄고 있었으며, 괴사소 주변에는 공포성 조직구가 흩어져 관찰이 되었으며 PAS 염

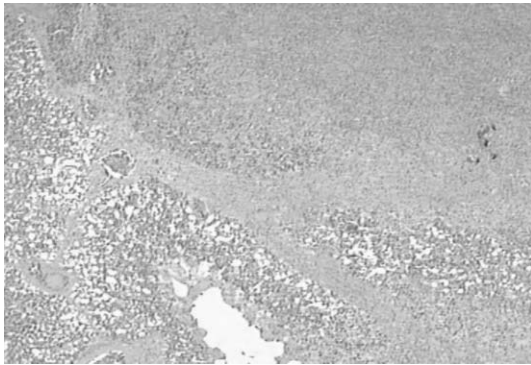


Fig. 4. Lung. The connective tissue barrier surround granulomatous caseous necrosis (PAS, $\times 40$).

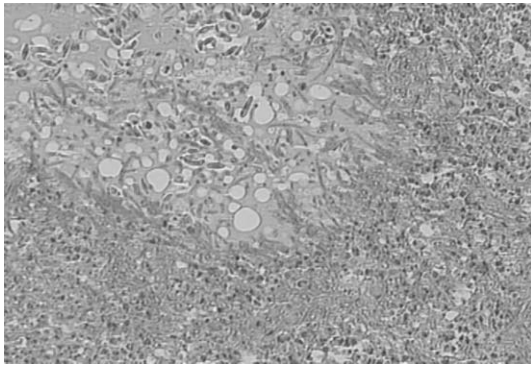


Fig. 5. Lung. The hyphae are showed PAS staining and also observed vacuole degeneration (PAS, $\times 200$).

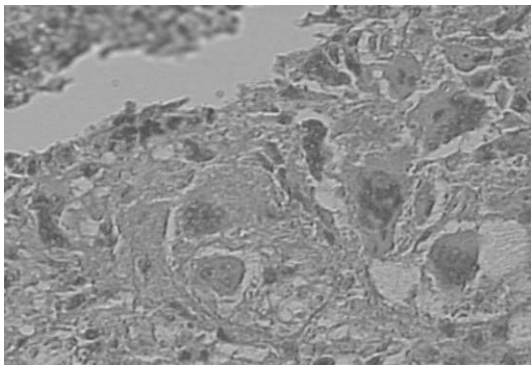


Fig. 6. Jackass penguin, lung. The multinucleated giant cells in the lung (PAS, $\times 400$).

색에 의해 아스퍼질러스 균사가 육아종의 중심부와 변연부에 뚜렷이 염색되어 있는 것이 관찰이 되었다(Fig. 5).

육아종성 결절의 변연부는 Fig. 6에서 보는 바와 같이 거대세포가 섬유성 결합조직, 염증세포와 함께 형성된

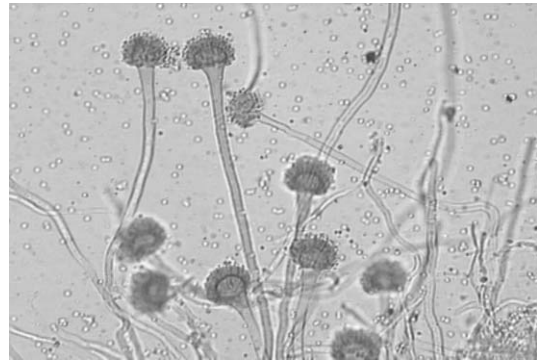


Fig. 7. *Aspergillus fumigatus* gimesa stain showing conidial heads ($\times 200$).

Table 1. Survey on fungi prevalence of neighboring Jackass penguins vivarium

No	Place	Identification
1	Vivarium of Penguin	<i>A. fumigatus</i>
2	Aisle of Penguin keeper	<i>A. fumigatus</i>
3	Cage of Penguin	<i>A. fumigatus</i>
4	External fur of Eurasian Otter	<i>Aspergillus spp</i>
5	Aisle of Primate keeper	<i>A. fumigatus</i>
6	Vivarium of Primate	<i>A. fumigatus</i>
7	Office of Primate keeper	<i>A. flavus</i>

것을 관찰할 수 있었다.

실질장기와 복벽에 걸쳐 산재된 백색 결절을 SDA에 접종하여 37°C 5일간 배양을 실시한 결과 암녹색의 벨벳모양의 집락이 관찰되었으며 이를 giemsa 염색을 실시한 결과는 Fig. 7과 같다. 염색한 균사체는 격막이 있고 한 개의 vesicle 위에 반쯤 존재하는 분생자가 관찰이 되어 *A. fumigatus*로 동정이 되었다.

또한 인근주변 동물사에 대한 자카스 펩귄내실과 사무실, 관리자통로, 인접 사육되는 수달의 외모 등 7곳의 샘플을 채취하여 진균감염여부를 배양, 조사한 결과 Table 1과 같이 모두에 있어 *A. fumigatus*가 검출이 되었고 유인원사 사무실에서 *A. flavus*가 검출되었다.

고 찰

펩귄은 현재 황제펩귄, 젠투펩귄, 아델리펩귄 등 18종 남극대륙을 중심으로 남반구에 분포하고 있으며 자카스 펩귄은 남아프리카 케이프타운 인근 10~20°C의 따뜻한 해류가 흐르는 곳에 주로 서식을 하며 [5] 사육조건이 비교적 용이하고 다루기가 쉬워 현재 국내·외 동물원, 수족관에서 많이 사육되고 있는 종이다.

조류에서 아스퍼질러스증은 크게 급성형과 만성형으로 구분을 하는데 급성형은 2주령 미만의 어린 연령에서 높은 발생률과 폐사율을 일으키며 만성형은 성숙조수에서 산발적으로 발생이 된다 [6, 8]. 본 증례에서 3세 된 자카스팽귤에서 발생한 아스퍼질러스증은 만성형으로 호흡기를 중심으로 간, 신장 등 주요장기에 까지 백색의 육아종성 결절을 형성하고 있었으며 특히 폐를 제거한 뒤 등쪽 흉벽에는 다른 장기보다 비교적 큰 결절이 관찰되었다. 이는 처음 병변이 형성된 곳이 호흡기관인 폐장이며 간, 신장은 혈행성으로 감염되어 형성된 결절이라 생각되며 육 등 [4]이 재래닭의 복강의 장벽에 형성된 아스퍼질러스증의 발생과 유사한 결과를 보여 감염은 포자에 의한 호흡기 감염으로 사료된다.

병리조직학적 소견에서 조 등 [6]은 급성형 아스퍼질러스증에 대해 보고하면서 육아종 주변부 림프구 침윤 여부에 따라 육아종 형성단계를 미뤄 짐작한 바, 본 증례에서는 육아종 주변부에 림프구와 같은 염증세포의 침윤이 두드러져 있어 육아종 형성단계라고 사료되며 또한 건락성괴사의 중심부는 육아종성 결절로 구성되고 결합조직성 섬유조직에 의해 둘러싸여 피막화 된게 관찰되어 기 보고된 것 [3, 8, 14, 15]과 같은 결과를 나타내었다. 또한 다핵거대세포가 폐의 육아종성 결절 주변부에 관찰이 되어 전형적인 만성형 아스퍼질러스증으로 생각되나 다핵거대세포 형성원인이 불분명하다 [6] 하여 이에 대한 연구는 필요하다고 사료된다.

본 증례에서 사육중인 자카스팽귤 1수가 호흡곤란을 동반한 식욕부진, 침울, 등의 임상증상이 관찰되어 임상치료를 실시하였으나 폐사가 발생되어 부검을 실시하니 아스퍼질러스증으로 의심이 되어 동물사와 주변시설에 대한 소독과 더불어 진균에 대한 세정작용이 있는 수산화나트륨(NaOH), 차아염소산나트륨(NaOCl) 성분의 세정제로 팽귤사육장, 관리자동로, 인접동물사에 대한 소독과 세정작업을 병행 실시하고 자외선 전등을 설치하고 인접동물사에 대한 진균검사를 병행 실시하였고, 동거하고 있는 팽귤에 대해서는 Itraconazole을 4주간 경구 투여하여 예방을 실시하니 이후 추가 발생은 되지 않았다. 그러나 인접동물사와 인접 사육되고 있는 수달의 피부에서 *A. fumigatus*와 *A. flavus*가 검출되어 추가적인 발생의 개연성은 항상 존재한다고 사료된다. 진균검사를 통해 본 증례에 대해 발생원인을 추정하면 관리자 1명이 2~3개 동물사를 관리하고 타 동물사 근무자 또한 팽귤사에 출입이 자유로웠으며, 사육되는 동물사의 구조가 일조량이 적고 환기가 잘 되지 않았으며 습기가 많은 구조로 되어있어 진균의 서식에 있어 좋은 조건이 되고 있다. 그리고 팽귤이 타동물에 비해 아스퍼질러스증에 감수성이 높은 것도 질병발생에 한 몫을 했으리라 사

료되며, 장 [5]에 의하면 팽귤은 새끼가 어느 정도 크면 새끼들끼리 모여 등지 가까운곳에 creche를 만들어 공동으로 관리하는 습성이 있다고 하여 아스퍼질러스증과 같은 질병의 전파와 확산이 다른 동물에 비해 용이하다고 생각된다.

Chute와 Richard [2]는 아스퍼질러스증의 예방을 위해 황산동(cooper sulfate)으로 음수소독과 실내환기를 잘하면 공기전염을 줄일 수 있다 하였고 유효약제로는 hamycin, miconazole, amphotericin B, dimethyldithiocarbamate 등을 소개하였다. 또한 남 [2]은 사료내 이미 형성된 곰팡이 독소를 0.5% hydrated sodium calcium aluminosilicate (HSCAS)를 사료내 첨가하거나 생균제, 항산화제, methionine을 첨가하여 예방이 가능하다고 하였다.

아스퍼질러스증은 상재성 부생미생물로서 공기 중에서도 흔하게 존재하고 있어 임상증상을 나타내더라도 사전 진단에 어려움이 많아 최근 야생조수에서도 백신을 활용하거나 ELISA를 이용한 *Aspergillus spp*에 특이적인 IgG 항체가와 55 kDa의 혈중 항원을 조사함으로써 질병을 사전에 진단 [10, 11, 12, 16]하여 예방에 활용하는 연구가 필요하다 사료된다.

결 론

대전동물원에서 사육중인 자카스팽귤 1수(3세, ♂)가 호흡곤란을 동반한 식욕부진, 침울 등의 임상증상이 관찰되어 치료를 실시하였으나 폐사되었다. 부검을 실시하여 육안적 소견은 호흡기 주변을 중심으로 기관과 흉골벽, 폐의 표면에 2~3 mm 크기의 백색 결절이 전반적으로 산재하였고 등쪽 흉벽에는 5~7 mm의 비교적 큰 결절을 관찰할 수 있었으며, 간 표면, 신장 등의 주요 장기에서도 산재된 다발성의 백색 결절이 관찰되었다.

병리조직학적으로 육아종 중심부는 괴사세포와 균사에 의한 염증성 물질로 관강을 가득 채우고 있었으며 수많은 염증세포와 더불어 변연부는 섬유세포에 의해 비후되어 있는 것이 관찰되었다.

또한 건락성 육아종성 결절이 형성된 곳과 그렇지 않은 곳과는 결합조직으로 장벽을 이루어 명확한 구분을 띄고 있었으며, 괴사소 주변에는 공포성 조직구가 흩어져 관찰이 되었으며 PAS 염색에 의해 아스퍼질러스 균사가 육아종의 중심부와 변연부에 뚜렷이 염색되어 있는 것이 관찰이 되었다. 육아종성 결절의 변연부는 거대세포가 섬유성 결합조직, 염증세포와 함께 형성된 것을 관찰할 수 있었다.

또한 인근주변 동물사에 대한 팽귤내실과 사무실, 관리자동로, 인접 사육되는 수달의 외모 등 7곳의 샘플을 채취하여 진균감염여부를 배양, 조사한 결과 *A. fumigatus*

와 *A. flavus*가 검출되었다.

참고문헌

1. 김성권, 김승곤, 김신무. 임상진균학. pp. 225-227, 고려의학, 서울, 1993.
2. 남기홍. 사료중의 곰팡이와 곰팡이 독소에 대한 문제점과 가능한 대책, 한국가금학회지. 1994, **21**, 113-117.
3. 박남용. 수의병리학각론. pp. 97-154, 수의병리학편찬위원회, 광주, 2000.
4. 육현수, 한규삼, 이성재, 임채웅, 도홍기, 임병무. *Aspergillus sp* 감염에 의한 닭 북강장막의 육아종성 결절 발생례. 한국가축위생학회지. 1998, **21**, 407-411.
5. 장순근. 펩귄의 진화. 한국지구과학회지. 1999, **20**, 652-658.
6. 조경오, 박남용, 강문일, 이근우. 타조에서 발생한 아스페릴러스증. 한국임상수의학회지. 2001, **18**, 174-177.
7. Astorga, R. J., Cubero, M. J. and Leon, L. Serological survey of infections in waterfowl in the Guadalquivir marshes. Avian Dis. 1994, **38**, 371-375.
8. Chute, H. L. and Richard, J. L. Fungal infections. In: Disease of Poultry. pp. 351-360, 10th ed. Calnek, B.W. (ed). Mosby-Wolfe, Iowa, 1997.
9. Daoust, P. Y., Conboy, G., McBurney, S. and Burgess, N. Interactive mortality factors in common loons from Maritime Canada. J. Wildl. Dis. 1998, **34**, 524-531.
10. Dykstra, M. J., Loomis, M., Reininger, K., Zombeck, D. and Faucette, T. A comparison of sampling methods for airborne fungal spores during an outbreak of aspergillosis in the forest aviary of the north carolina zoological park. J. Zoo Wildl. Med. 1997, **28**, 454-463.
11. Graczyk, T. K., Cranfield, M. R. and Klein, P. N. Value of antigen and antibody detection and blood evaluation parameters in diagnosis of avian invasive aspergillosis. Mycopathologia. 1997, **140**, 121-127.
12. Graczyk, T. K. and Cranfield, M. R. Maternal transfer of anti-*Aspergillus spp.* immunoglobulins in African black footed penguins. J. Wildl. Dis. 1995, **31**, 545-549.
13. Graczyk, T. K. and Cockrem, J. F. *Aspergillus spp* seropositivity in New Zealand penguins. Mycopathologia. 1995, **131**, 179-184.
14. Johnes, T. C. and Hunt, R. D. Aspergillosis. In Veterinary Pathology. pp. 667-669, 5th ed. Johnes T.C., Hunt R.D. (ed). Lea & Febiger, Philadelphia, 1983.
15. Julian, R. J. and Goryo, M. Pulmonary aspergillosis causing right ventricular failure and ascites in meat type chickens. Avian Pathol. 1990, **19**, 643-654.
16. Karesh, W. B., Uhart, M. M., Frere, E., Gandini, P., Braselton, W. E., Puche, H. and Cook, R. A. Health evaluation of free-ranging rockhopper penguins in Argentina. J. Zoo Wildl. Med. 1999, **30**, 25-31.
17. Kim, S. H., Hwang, C. Y., Yoon, J. H., Youn, H. Y., Yoshioka, N., Kano, R. and Hasegawa, A. *Aspergillus niger* pulmonary infection in a dog. Jpn. J. Vet. Med. Sci. 2003, **65**, 1139-1140.
18. Matsuda, K., Seol, M. S., Kim, Y. J., Valieryevna, Y. I., Lee, H. J. and Lim, C. W. Chronic *Aspergillus fumigatus* infection in a Ostrich (*Struthio camelus*). J. Vet. Clin. Med. 2002, **19**, 107-109.
19. Tunev, S. S., Ehrhart, E. J., Jensen, H. E., Foremen, J. H., Richter, R. A. and Messick, J. B. Necrotizing mycotic vasculitis with cerebral infarction caused by *Aspergillus niger* in a horse with acute typhlocolitis. Vet. Pathol. 1999, **36**, 347-351.