

contrast에 영향을 주는 반면 peripheral 부위에서는 주로 spatial resolution에 영향을 주게 된다. 영상에 사용되는 MR영상에서는 k-space의 최고치 신호강도는 중심점 부위에 위치한다.

Spin echo와 같은 전형적인 MR영상법에서는 Kx축의 frequency방향을 따라서 line당 m-points가 mapping되며 Ky축을 따라서 n-lines가 배열된다 (Fig.2). 각각의 line은 왼쪽에서 오른쪽으로 측정 배열되며 Gradient Gx와 같은 방향이 된다. 각각의 line에서 생기는 data는 profile이라고 불린다. 각각의 profile은 전체slice에서 생기는 spin echo signal을 기록하게 된다. k-space의 n lines로의 mapping은, n excitation 또는 n SE experiments를 뜻하는, n phase encoding steps로 시행된다.

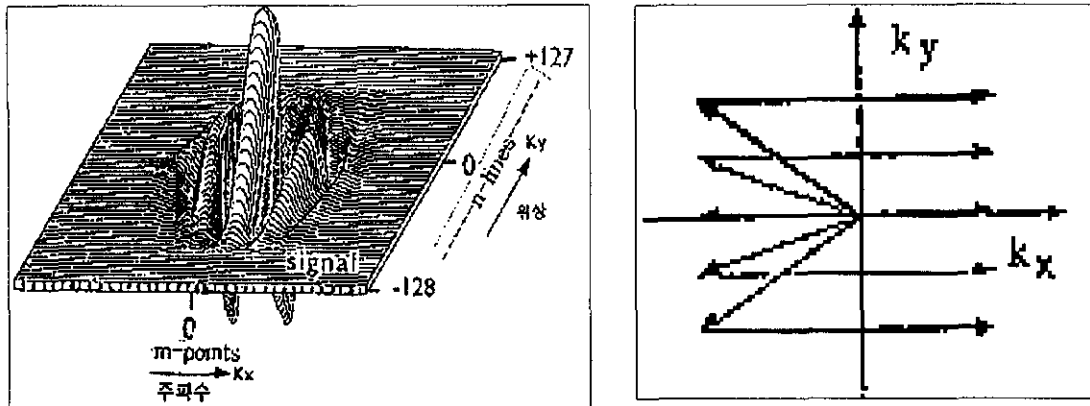


Fig. 2 위 왼편그림과 같이 k-space는 Ky 축으로 n-lines로 구성되며 각각의 line은 m-points로 구성이 된다. 각각의 line에서 생기는 data를 profile이라고 한다. 위 오른편그림과 같이 통상적 spin echo에서는 각각의 phase encoding 때마다 k=0 line부터 하나씩 신호가 배열된다.

k-space 운영의 임상적 이용

전형적인 spin echo MR영상법에서는 data의 기록은 k=0 line으로부터 상하 양방향으로 순서대로 이루어진다. 임상적으로 촬영시간을 더욱 감소시키던지 또는 MR 영상의 질을 특정한 목적으로 강조시키려고 하는 경우 pulse sequence의 변형뿐만 아니라 반드시 pulse sequence와 상응하는 k-space의 운영법에 변화를 주어야 한다.

1. K-space 운영의 변화에 의한 시간 단축

(1) Echo train length (ETL)를 이용한 촬영시간의 단축 (FSE, TSE등)

일례로 conventional spin echo (CSE)의 경우는 한번의 180° pulse를 가하여 echo를 받아서 image를 만들지만 fast spin echo (FSE)에서는 여러번의 180° pulse를 가하여 여러번의 echo를 받아서 image를 만들게 된다. 이때 만약 k-space에 여러번의 반복 180° pulse에 의해 생긴 신호를 수용해 줄 수 있는 운영체계가 미리 이루어져 있지 않다면 아무 의미가 없게 된다. 따라서 받은 echo의 수만큼 k-space의 line을 segmentation하여 동시에 채우게 하면 scan time이 역으로 줄어 들게 된다 (Fig.3). 이때 가하는 180° pulse의 수를 echo train length (ETL)라고 하며 scan time은 $TR \times NEX (Acq) \times Matrix / ETL$ 이다. 만약 ETL이 8이라면 같은 조건에서 scan time이 1/8로 줄게 된다. 현재 ETL을 이용한 촬영시간 단축법이 GE사의 fast spin echo (FSE)과 Siemens사의 Turbo spin echo (TSE)법의 가장 근간을 이루고 있다.

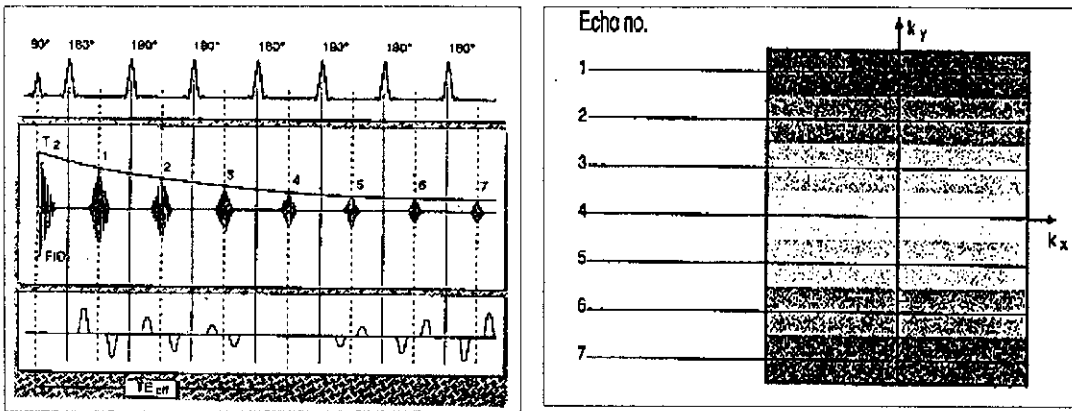


Fig. 3 한번의 90° 후 7번의 180° 를 준다면 ETL 7이 되며 촬영시간은 1/7된다.

(2) k-space의 부분 이용을 이용한 촬영시간 단축 (HASTE, SSFSE등)

k-space의 data는 k=0 line을 중심으로 부호가 다르면서 같은 크기의 값으로 구성되어 있다. 이론적으로는 k-space data의 반만 얻으면 나머지 반은 수학적으로 쉽게 구할 수 있다. 따라서 phase encoding을 반만 얻는다면 전체 촬영시간은 반으로 줄어들게 되므로 이렇게 k-space의 반만 신호를 얻어 촬영하는 것을 half Fourier method라고 하며 실제로 반만 얻으면 여러 가지 물리적 변화 (magnetic field의 inhomogeneity, flow에 의한 phase dispersion, T2 감소 등)에 의한 MR 신호의 phase distortion이 생기므로 실제로는 k-space 중앙부위보다 좀더 신호를 얻어 phase distortion을 보정하여 보다 좋은 영상을 얻을 수 있다. 만약 k-space의 60%만 채운다면 촬영시간도 60%로 줄어들게 된다.

특히 HASTE (Fig.4)의 경우 64 또는 128 ETL을 가진 FSE sequence에 적용하여 촬영시간을 수초 단위이하로 줄일 수 있으며, k-space에 data를 k=0 line부터 채우는 것이 아니라 k=128 line부터 채우기 시작해서 T2효과가 극대화되게 유도할 수 있다. 따라서 movement나 respiratory artifact의 효과가 크지 않으므로 single breath hold technique로 focal liver lesion이나 MR cholangiography 등에 크게 유용하다.

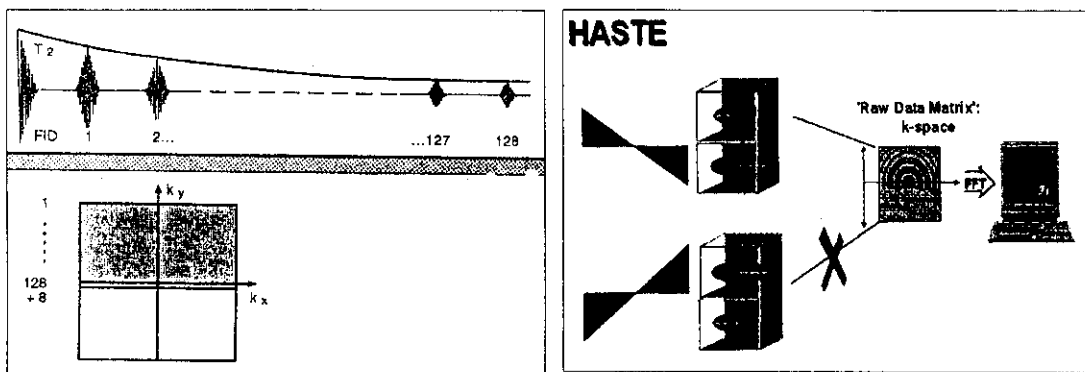


Fig. 4 HASTE는 ETL 64 또는 128에 해당되는 FSE방식이며 k-space를 절반 보다 조금 더 채우고 half Fourier 방식으로 계산한다. k-space를 역순으로 채우므로 T2효과를 극대화할 수 있다.

2. k-space에 data를 채워 넣는 순서에 따른 영상 질의 변화

(1) TSE sequence에서 T1, T2, proton 영상의 획득

TSE와 FSE의 경우 8-16 ETL정도로 k-space에 data를 채우기 때문에 촬영시간을 크게 1/8-1/16정도로 줄일 수 있다. 여기에 부수적인 효과로 단위 ETL마다 다른 TE를 얻어 k-space의 각각의 segment에 대입한다면 한번의 촬영만으로도 쉽게 T1, T2영상의 효과를 얻을 수 있다 (Fig. 5).

(2) HASTE sequence에서 k-space에 data의 역순서 대입

HASTE (Half Fourier acquired single shot turbo spin echo)는 64-128 ETL의 TSE나 FSE를 사용하며 k-space의 절반정도를 이용하여 고속으로 촬영하는 방법이며 주로 heavily T2영상을 얻을 수 있다. 여기에 heavily T2영상이 되도록 하는 가장 중요한 요인은 통상적으로 k-space의 중심부 위부터 채우는 방식과 반대로 periphery로부터 역순으로 채우는데 있다. 즉 T2효과가 점점 커지는 부위가 주로 k-space center에 위치하게 되어 contrast에 영향을 주기 때문이다 (Fig. 4).

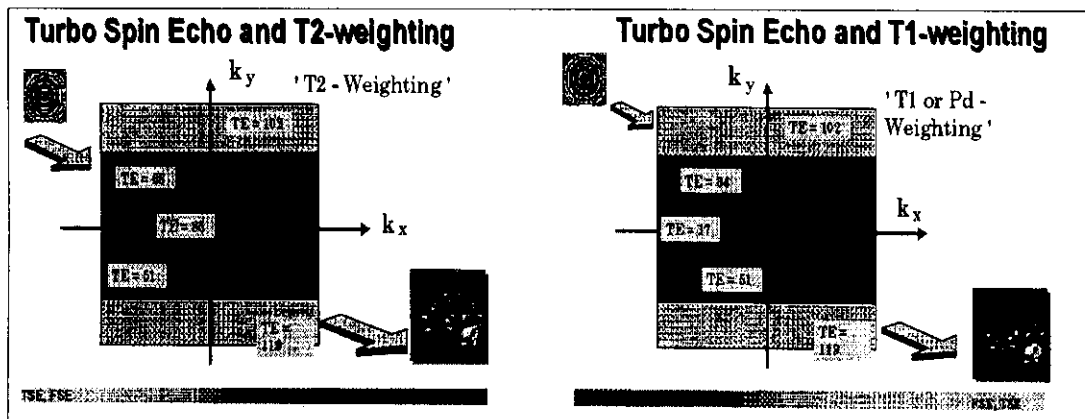


Fig. 5 같은 조건의 turbo spin echo 신호라고 하여도 여러 가지 다른 TE의 신호를 k-space에 적절하게 배치하여 T1, T2의 영상을 얻을 수 있다.

(3) k-space segmented turbo FLASH (Coronary artery MRI with Cardiac gating)

Cardiac gating한 MR 신호를 k-space에 대입하기 위해서 cardiac cycle의 QRS point에서 R point로부터 일정시간에 있는 시간대역인 segment로부터 신호를 받아서 k-space의 상응하는 segment부위에 채워 넣어야 한다. 따라서 16 segment인 하나의 k-space를 채우기 위해서는 최소한 ECG상 16회의 R-point를 가져야만 한다. 방식을 크게 linear phase encoding법 (Fig.6a)과 interleaved phase encoding법 (Fig. 6b)이 있다. 이러한 segmented k-space turbo FLASH는 cardiac pulse와 동조해서 움직이는 기관에 사용하기가 편리하며 장점으로 (1) EPI-like temporal resolution, (2) Improved spatial resolution 과 (3) Improved contrast control이 있으나 단점으로 longer overall measurement time이 생길 수 있다.

(4) GRASE, TGSE 등 gradient echo 와 spin echo 영상data의 k-space 혼합대입

GRASE기법은 TSE와 GE기법의 단점을 보완하며 Gradient echo EPI를 혼합한 것으로 한번의 TR 기간동안 여러번의 180° refocusing spin echo (=ETL)를 사용하는 FSE 기법에다가 일련의 gradient echo (=EPI factor)를 각각의 echo train 사이에 넣어 주는 FSE기법에서보다 훨씬 많은 신호를 얻을 수 있다 (Fig.7). 또한 이런 turbo factor와 EPI factor는 서로 독립적이므로 spatial resolution, acquisition time, chemical shift artifact등을 적절히 조절하면 FSE기법에서 일어나는 여러 단점을 극복할 수 있다. scan time이 FSE에 비해 1/2~1/3정도로 짧아 이용도가 높을 것으로 보인다.

단순히 pulse sequence만 FSE 기법에다가 gradient echo기법을 심어 준다고 영상이 만들어지는 것이 아니고 반드시 k-space에서 gradient echo와 spin echo에 대한 segment의 적절한 분배가 있어야 한다 (Fig. 7). 주로 spin echo의 신호를 k-space 중심에 위치하도록 하며 gradient echo의 신호를 periphery에 배치한다.

3. Slice interpolation technique (Siemens), Zero interpolation technique (GE) and Key hole technique (Philips)

각 기계회사마다 최근 fast scan을 하기 위해서 특수한 k-space 배열방법을 개발하고 있다. 3D-TOF 방식의 brain MRA나 ultrafast contrast enhanced MRA등을 보조하기 위해서는 단순히 TR, TE만 짧게 하는 sequence와 hardware 개발만으로는 한계점이 있으므로 반드시 k-space의 특수한 이용방법을 개발하고 있다.

2D-MR imaging에서는 half Fourier 방법이 이미 개발되어 있어 HASTE, SSFSE와 같은 고속 촬영법이 개발되어 있지만 아직 3D-MR imaging의 경우 고속촬영법의 이용이 거의 없었다. 최근 3D volume scan을 하는 경우 그 촬영 속도를 높이기 위해서 Kz 방향으로 Slice interpolation technique (Siemens)과 Zero interpolation technique (GE)이 개발되고 있어 brain 3D-TOF MRA의 경우 기존에 15분 이상 촬영시간이 소모된 경우 7-8분대로 거의 50-55%까지 촬영시간이 감축된다. 또한 ultrafast contrast enhanced MRA의 경우 arterial phase 와 venous phase의 혼합이 없이 촬영하려면 7-9초 이하의 scan time이 필요하므로 이때도 매우 유용하게 이용되고 있다. 단점으로 매우 강력한 computer system이 필요하며 만약 program이 안정되지 않으면 Kz=0 면에서 영상의 분리현상이 생길 수 있다.

이와 다른 개념의 k-space 분할 이용개념으로 Philips사의 Key hole technique이 있다. k-space 중에서 contrast에 center 부위가 영향을 주며 periphery 부위는 resolution에 영향을 준다. 만약 fast scan으로 dynamic study를 하고자 하는 경우 pre-scan에서 얻은 image의 k-space 중심 부위를 삭제하고 periphery 부위만 남겨 놓은 후 조영제 주입후 순차적으로 조영증강되는 image의 k-space 의 중심부위를 발체하여 심은 후 Fourier transformation으로 영상구성을 한다면 resolution은 항상 일정한데 contrast만 변하게 되므로 dynamic study를 위한 fast scan으로 유용하다 (Fig. 8). Brain 같이 움직임이 없는 경우는 매우 좋은 영상을 얻을 수 있으나 abdomen과 같이 motion이 있는 경우 k-space center의 contrast 효과로 생기는 영상과 periphery의 resolution 효과로 생기는 영상이 일치하지 않아 얼룩짐과 ghost 현상이 생길 수 있다.

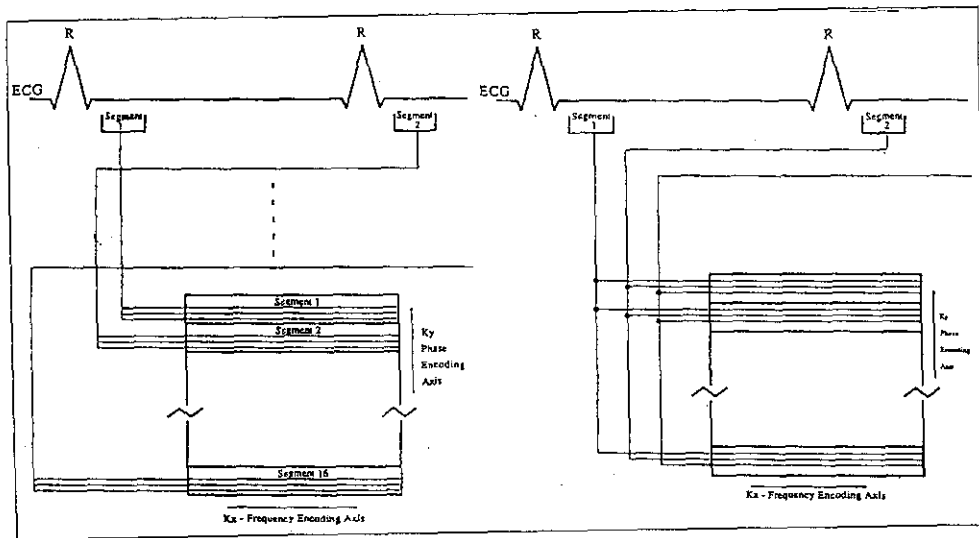


Fig. 6 a, b Cardiac gating때 R point로부터 일정시간대의 k-space의 segmentation에 채워 넣는 방법으로 특히 coronary artery scanning시 유용하다. a는 linear phase encoding 방식이며 b는 interleaved phase encoding 방식이다.

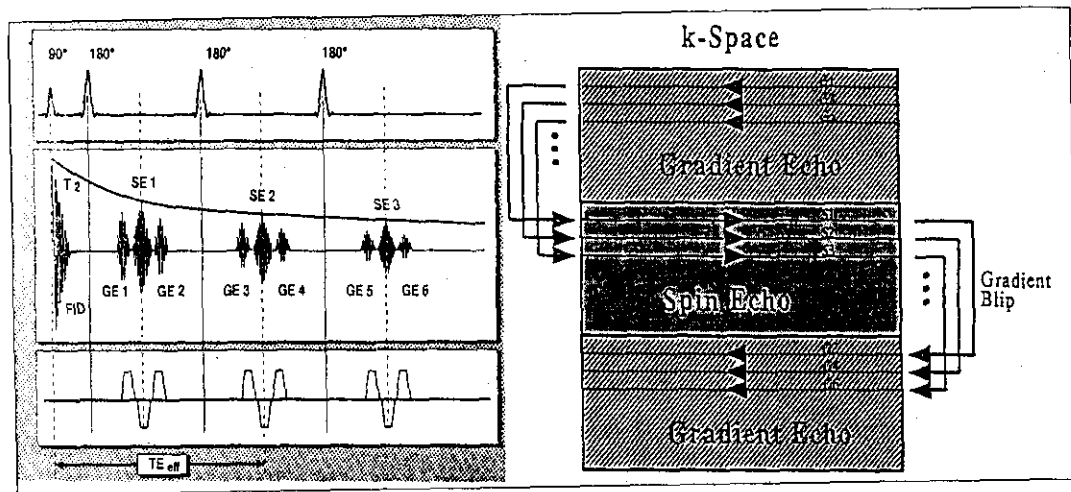


Fig. 7 GRASE, TGSE는 pulse sequence 자체에서 gradient echo와 spin echo가 혼합되어 있다. 좀더 spin echo의 성격이 강력해 지게 하기 위해서 k-space의 center 쪽에 spin echo를 배열시키면 되고 비율을 바꾸므로써 서로 조합된 영상의 성질을 변화시킬 수 있다.

4. Special k-space techniques for EPI

k-space에 대해서 생각하다 보면 line으로 구성되는 profile type으로만 k-space를 채울 수 있는지 궁금해진다. 사실 달팽이형으로 채우는 spiral scan type과 방사형으로 채우는 radial scan type이 있다. 이들 두 type이 EPI 이전부터 알고 있었으나 k-space data를 고속으로 처리하는데 편하므로 EPI에서 많이 이용된다.

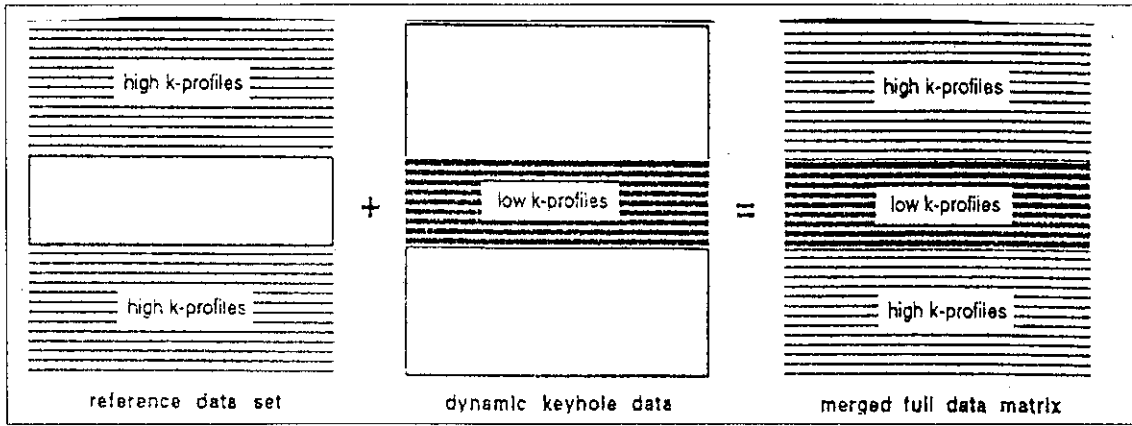
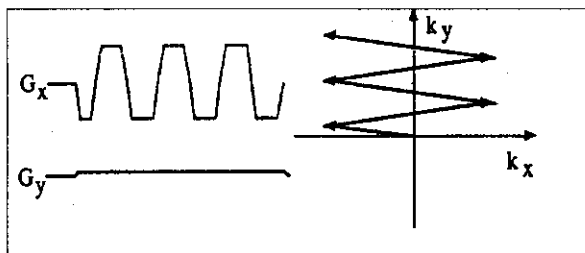


Fig. 8 Key hole technique에서는 prescan에서 먼저 받은 k-space profile중 high frequency에 해당하는 periphery를 남겨두고 dynamic study에서 얻은 low frequency에 해당되는 center data만 대입하여 고속촬영이 가능하게 하는 기법이다.

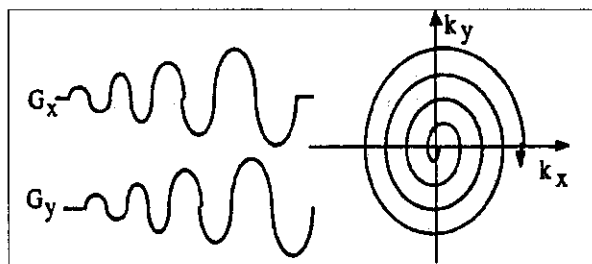
Spiral scan type은 G_x , G_y gradient가 continuous하게 변하며 sinusoidal 형을 유지해야한다. K_x , K_y 축을 완전히 채우는 것이 아니므로 2D-Fourier transformation 하기 전에 반드시 2D-grid가 되기 위한 interpolation을 한번 거쳐야 한다. 또한 motion artifact가 circular type으로 나타난다. Radial scan type은 data처리를 wheel 식으로 하기 때문에 신호 강도가 높은 k-space의 중심점 부위의 data처리가 용이하며 signal-to-noise ratio를 높일 수 있는 장점이 있으나 reconstruction을 위한 강력한 computer가 요구된다. 그 외 radial scan에서 발전된 helical scan type이 있다.

(1) Single-shot acquisition trajectories

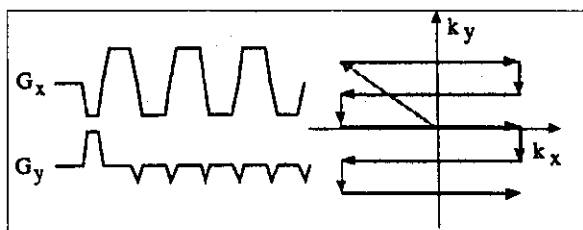
A. Zig-zag EPI - Half and full k-space variants



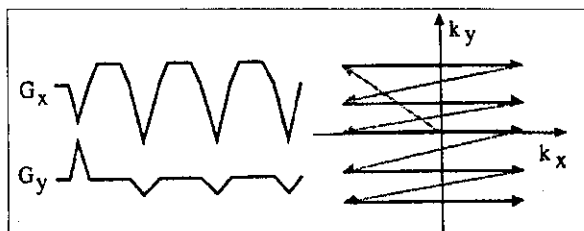
B. Spiral (square, round)



C. Blipped EPI (raster, BEST, MBEST)

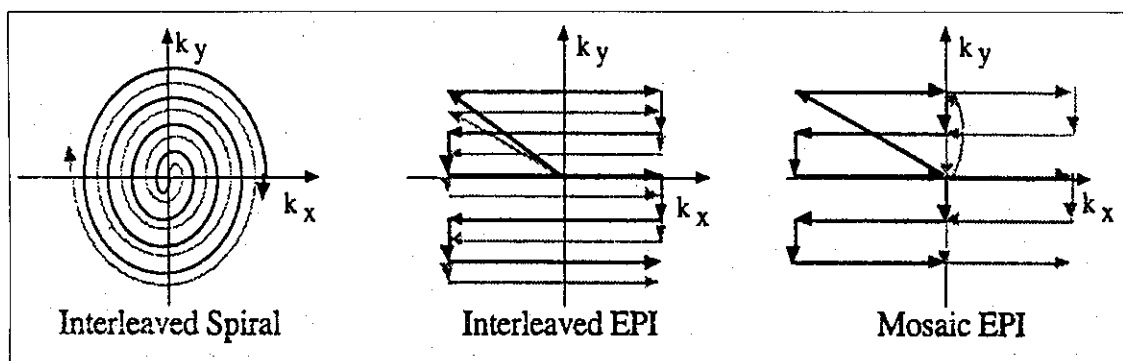


D. Asymmetric (ABEST)



2) Multi-shot acquisition trajectories

- A. Interleaved spirals
- B. Interleaved EPI (MESH)
- C. Mosaic
- D. Partial k-space trajectories



5. 3D acquisitions

- A. 3D k-space - sample locations determined by all three gradients
- B. Phase-encoded 3D - 2D EPI acquisition with phase encoded in z
- C. Echo-volume imaging - trace out 3D trajectories

References:

- (1) Mezrich R. A perspective on k-space. Radiology 1995;195:297-315
- (2) van Vaal JJ, Brummer ME, Dixon WT et al. "Keyhole method for accelerating imaging of contrast agent uptake" JMRI 1993;3:671-675
- (3) Noll DC. Mini-categorical course: Echo-planar imaging, k-space traversal patterns. 1996 ISMRM
- (4) Application Guide book, Siemens AG
- (5) Manual book: Enduser Meeting 1994, Siemens AG
- (6) 김학진. Spin echo techniques: overview of their pulse sequence & clinical applications in the neuro-, head and neck radiology. 신경두경부방사선과연구회 1998