

DYNAMIC CONTRAST-ENHANCED MRI IN MUSCULOSKELETAL SYSTEM

계명의대 이 성 문

서 론

근골격계 영상의 목적은 우선적으로 병변의 발견에 있다고 할 수 있으며 다음으로 병변의 성질, 즉 양성인지 악성의 병변인지를 감별하여야 하고 악성으로 생각되면 국소적 병기(local staging)를 결정해 주는 것이 중요하다. 다음으로 병변의 조직학적 특성을 살펴 가능한 조직학적인 진단을 제시해 주며 수술이나 화학요법 치료 후 추적검사를 통해 남아있는 병변이나 재발성 병변을 찾아 주는 것이 영상진단학의 기본 목적이라 할 수 있을 것이다. 자기공명영상(이하 MRI)이 이용된 후 기존의 어떠한 영상보다도 병변의 발견에 예민하다는 데는 이론의 여지가 없다. 그러나 병변의 양성과 악성의 감별에 있어서는 매우 다양한 결과가 보고되고 있다. Kransdorf 등과 Crim 등은 연조직 종양에 있어 MRI를 이용한 진단은 믿을 수 없다고 하였으며 이에 반해 Berquist 등은 MRI의 전체적 특이도(overall specificity)가 90%에 이른다고 보고하였다. 최근의 보고에 의하면 연조직 종양의 양성과 악성의 감별에 있어 전체적 정확도 (overall accuracy)는 58%, 골종양에 있어서는 단순촬영사진 없이 55%, 단순촬영사진과 같이 보면 73% 정도의 정확도를 나타낸다고 되어 있으며 gadolinium을 이용한 단순조영증강영상은 89%에서 감별진단이나 환자의 치료에 아무런 도움을 주지 못하는 것으로 보고되었다. 이러한 MRI의 낮은 특이도를 극복하기 위해 여러 가지 촬영기법이 시도되고 있으며 gadolinium을 이용한 역동적 조영증강검사기법이 여러 가지로 시도되고 있다.

역동적 조영증강검사 (Dynamic contrast-enhanced MRI)

역동적 조영증강검사는 조영제를 급속 주사한 후 시간의 흐름에 따른 조영증강 양상의 변화를 보는 것으로 생각할 수 있다. 하지만 영상을 얻는 기법, 영상을 얻는 시간 간격, 영상의 분석 방법 등은 보고자들마다 조금씩 차이를 보인다. 역동적 조영증강검사의 목적은 종양의 양성과 악성의 감별뿐만

아니라 고식적인 T2강조영상에서 구별이 힘든 종양과 종양주위 부종의 감별, 활동성 종양조직과 피사성 조직의 감별, 양성종양 내에서의 이차적 악성 변형 등을 감별하는데 도움을 얻고자 하는데 있으며 악성 종양의 치료 후 추적검사에도 이용되고 있다.

1) 방법

역동적 검사를 시행하는 pulse sequence는 고식적인 스핀에코를 이용할 수도 있지만 최근에는 fast gradient echo sequence (turbo FLASH in Siemens, GRASS or MPGR in GE) 가 많이 이용되고 있다. 조영제는 0.1 mmol/kg를 손으로 급속 주사하는 방법을 많이 이용하고 있으며 영상을 얻는 시간 간격은 1.5초에서 3초, 20초, 30초, 1분 등으로 다양하게 보고되고 있다. 종양의 조영증강에는 종양의 혈관분포뿐만 아니라 환자의 전체적인 혈액역학적인 요소들이 관여하게 되므로 이러한 종양외적인 요소의 영향을 최소화하기 위해서는 급속촬영기법을 이용해 조영제 투여전의 영상에서부터 시작하여 조영제 투입 후 종양이 처음으로 조영증강되는 시점의 영상(first pass image)을 얻는 것이 좋다. 시간의 흐름에 따른 신호강도의 변화를 측정하기 위한 방법으로는 크게 관심영역측정법(region-of-interest method)과 컴퓨터를 이용해 pixel대pixel (pixel-by-pixel)로 경사도(slope)를 자동으로 계산하여 grey scale로 변환하여 영상을 재구성하는 방법(first-pass image, slope image)(Fig. 1)으로 나눌 수 있다. 두 방법 모두 병변의 한 단면을 선택하여 영상을 얻는다는 것은 같지만 컴퓨터를 이용한 영상의 재구성법이 종양의 혈관분포를 보다 정량적으로 보여줄 수 있다.

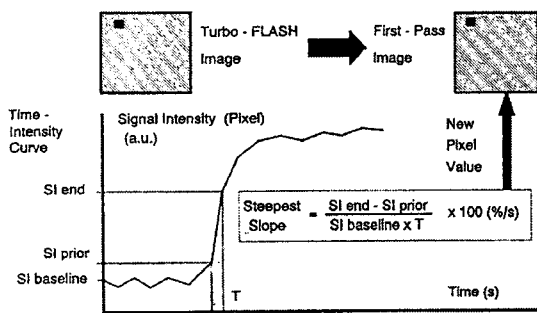


Figure 1. Post-processing procedure. For each pixel of the snapshot image, the steepest slope of the time-intensity curve is calculated. This value represents the highest enhancement rate during the first pass(FP). Subsequently, a new

image with the same matrix can be composed. The value of each pixel in this image is equal to the spatially corresponding FP slope value.

2) Benign versus malignancy

역동적 검사의 분석은 시간에 따른 조영증강변화곡선(time-intensity

curve)을 얻은 후 조영증강이 최고치에 이르는 시간을 감안하여 조영증강곡선의 경사도(slope)를 구하는 것이 기본이다. 그러므로 경사도에는 조영증강 정도와 시간에 대한 개념이 함께 표시된다.

$$Slope = (SI_{max} - SI_{pre}) / (SI_{pre} * T_{max}) * 100(\% / \text{sec})$$

SI_{pre}는 조영제 주입전의 신호강도를, SI_{max}는 조영제가 최고조에 이르렀을 때의 신호강도를, T_{max}는 조영증강이 최고조에 이를 때까지의 시간을 나타낸다. T_{max}의 정의는 보고자에 따라 약간의 차이를 보이며 Erlemann등은 어느 시간(T₁)에서의 상대적 신호강도(SI_{T₁}/SI_{pre})와 연속된 다음 영상(T_{1+a}, a는 time interval)에서 증가된 상대적 신호강도(SI_{T_{1+a}}/SI_{pre})의 차이가 3%이내일 때 T₁을 T_{max}로 정의하였고 Fletcher등은 연속된 3개의 시간점(time point) 사이의 두 개의 time interval에서 slope의 변화가 10%이내일 때를 T_{max}로 정하였다. Erlemann등은 악성종양의 84%에서 30%/min 이상의 경사도를 보이고 양성종양의 72%에서 30%/min 미만의 낮은 경사도를 보여 전체적인 정확도(accuracy)는 79.7%정도로 보고하였으며 Verstraete등은 양성종양의 경우 36%/sec, 악성의 경우 67%/sec의 경사도를 보여 유의한 차이를 보인다고 하였다.

경사도외에도 Ma등은 rim-to-center differential enhancement ratio를 구해 양성과 악성을 감별하려 하였으며 이들의 가설은 tumor angiogenesis에 근거를 두고 있다. 악성종양의 경우 종양에서 분비되는 tumor angiogenesis factor에 의해 신생혈관이 발달하고 주위 정상 혈관으로 부터의 기생에 의해 종양 변연부에 혈관의 분포가 많아지게 된다. 한편 종괴의 중심부는 간질조직의 압력(interstitial pressure)이 증가되고 종양혈관벽의 탄력성이 없으므로 혈관의 허탈(collapse)이 초래된다. 그러므로 역동적 조영증강시 종괴의 변연부와 중심부의 조영증강 정도에 차이를 보이며 양성종양의 경우 이러한 현상은 잘 보이지 않는다.

$$\text{rim-to-center enhancement ratio} = (\Delta SI_{rim} - \Delta SI_c) / (\Delta SI_{rim} + \Delta SI_c)$$

$$\Delta SI_{rim} = SI_{post} - SI_{pre \text{ of rim}}$$

$$\Delta SI_c = SI_{post} - SI_{pre \text{ of center}}$$

rim-to-center differential enhancement ratio는 -1에서 +1의 범위를 보이며 Ma등은 악성의 경우 0.64, 양성에서는 -0.16정도로 유의한 차이를 보이며 경사도는 통계학적으로 유의한 차이를 보이지 않는다고 하였다.

Woude등은 turbo gradient-echo technique를 이용하여 조영증강의 형태(변연부 혹은 중심부)뿐만 아니라 동맥조영증강과 종양의 조영증강사이의 시간 간격을 측정하고 시간에 따른 조영증강곡선의 형태를 3가지로 분류(Fig.

2)하여 양성과 악성종양을 감별하고자 하였다. 이들은 연조직 종양과 골종양을 따로 분석하였으며 연조직 종양에서는 역동적 조영증강검사가 유의한 차이를 보이지만 골종양에서는 의미가 없다고 하였고 이는 저자들의 결과와도 일치하였다.

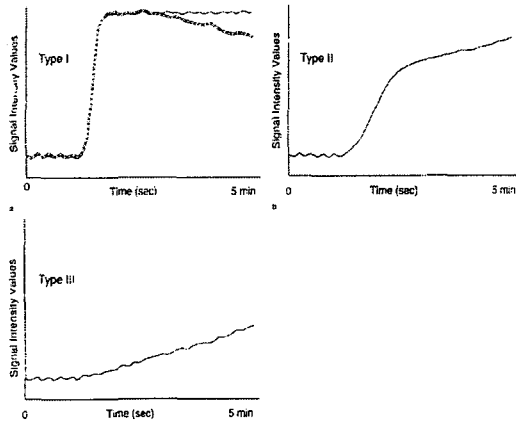


Figure 2. Three types of time-signal intensity curves. (a) Type I curve: early onset of enhancement followed by rapidly progressive linear increase of signal intensity (represented by a steep slope, parallel to the arterial curve) to an early maximum followed by a distinct transition to a stable level of signal intensity (biphasic curve), or decreased of signal

intensity (washout of contrast agent). (b) Type II curve: steady increased or flattening of the curve after the steepest part of the time-signal intensity curve. (c) Type III curve: linear enhancement with a very low slope, representing slow or absent enhancement, similar to a curve representing normal muscle.

3) Dynamic contrast-enhancement MRI in the spine

척추체의 골다공증에 의한 급성압박골절과 악성 병변의 침습에 의한 병적압박골절의 감별은 임상적으로 매우 중요하며 형태학적인 감별점 및 조영증강 소견, diffusion-weighted MRI를 이용한 연구가 보고 되었지만 아직도 많은 소견들이 중복되어 보이며 조영증강검사의 유용성에 대한 보고도 그렇게 많지는 않다. 저자들의 경우 악성 병적압박골절에서 양성 급성압박골절에 비해 경사도가 높은 경향은 있었지만 통계학적인 유의성은 없었던 반면 time-intensity curve의 형태에서 악성의 경우 early enhancement-early washout의 형태를 보이는 반면 양성의 경우 early enhancement-late washout의 형태를 보여 5분이상의 지연기 영상이 오히려 도움을 줄 수 있을 것으로 생각되었다. 다른 부위에서 이용된 여러 가지 parameter들을 이용하여 척추의 압박골절에 있어 역동적 조영증강검사에 대한 연구가 더 필요할 것으로 사료된다.

4) Follow-up after treatment

수술전 화학요법에 대한 종양의 치료효과를 판정하거나 치료 후 남아있는 종양이나 재발된 종양을 진단하는데 조영증강 자기공명영상이 매우 유용하게 이용되고 있으며 van der Woude등은 역동적 조영증강검사상 남아있는 악성조직은 early and progressive enhancement를 보이며 괴사부위나 mucomyxoid degeneration, 혹은 fibrosis는 late and gradual enhancement를 보이거나 조영증강이 되지 않는다고 하였다.

5) 문제점

역동적 조영증강검사에서 나타나는 조영증강의 정도는 사실 조직의 악성도와는 무관하며 조직의 혈관화(vascularization)나 관류(perfusion)의 정도를 반영한다. 경사도등이 양성과 악성에서 아직까지 많은 범위에서 중복을 보이며 특히 저혈관성 악성종양(poorly vascularized malignancy)과 과혈관성 양성종양(highly vascularized benign)의 경우 조영증강검사서 혼돈을 초래할 수 있으므로 주의하여야 하며 종양의 형태학적인 소견과 연관하여 보아야 한다. 또한 관심영역측정법이던 컴퓨터를 이용해 영상을 재구성하던 병변의 한 단면에서 정보를 얻게 되므로 표본추출오류(sampling error)의 가능성이 항상 존재하게 된다. 이러한 표본추출오류는 공학과 컴퓨터의 발달로 양질의 3차원적 volume image를 얻음으로서 해결할 수 있을 것이다.

결 론

역동적 조영증강검사는 아직까지 양성과 악성의 감별에 있어 중복되는 소견을 보이고는 있지만 조직의 혈관화나 관류의 정도를 잘 나타내 주며 조직검사의 부위결정, 치료 후 추적검사에 이용할 수 있고, 전자공학과 컴퓨터의 발달로 인해 보다 양질의 3차원적 영상과 다양한 분석방법이 이용 가능하게 된다면 보다 넓은 범위에서 이용될 수 있는 매우 유용한 검사방법으로 사료된다.

참 고 문 헌

1. Kransdorf MJ, Jelinek JS, Moser RP. et al. Soft-tissue masses: diagnosis using MR imaging. AJR 1989; 153:541-547
2. Crim JR, Seeger LL, Yao L, Chandnani V, Eckardt JJ. Diagnosis of soft-tissue masses with MR imaging: can benign masses be differentiated from malignant ones? Radiology 1992; 185:581-586
3. Berquist TH, Ehman RL, King BF, Hodgman CG, Ilstrup DM. Value of MR imaging in differentiating benign from malignant soft-tissue masses: study of 95 lesions. AJR 1990; 155:1251-1255
4. Ma LD, Frassica FJ, Jr Scott WW, Fishman EK, Zerbouni EA. Differentiation of benign and malignant musculoskeletal tumors: potential pitfalls with MR imaging. Radiographics 1995; 15:349-366
5. May DA, Good RB, Smith DK, Parsons TW. MR imaging of musculoskeletal tumors and tumor mimickers with intravenous gadolinium: experience with 242 patients. Skeletal Radiol 1997; 26:2-15
6. Erlemann R, Reiser MF, Peters PE, et al. Musculoskeletal neoplasms: static and dynamic Gd-DTPA-enhanced MR imaging. Radiology 1989; 171:767-773
7. Lang P, Honda G, Roberts T, et al. Musculoskeletal neoplasm: perineoplastic edema versus tumor on dynamic postcontrast MR images with spatial mapping of instantaneous enhancement rates. Radiology 1995; 197:831-839
8. van der Woude HJ, Bloem JL, Verstraete KL, Taminiau AHM, Noody MA, Hogendoorn PCW. Osteosarcoma and Ewing's sarcoma after neoadjuvant chemotherapy: value of dynamic MR imaging in detecting viable tumor before surgery. AJR 1995; 165:593-598
9. Verstraete KL, Deene YD, 깨딘 H, Dierick A, Uyttendaele D, Kunnen M. Benign and malignant musculoskeletal lesions: dynamic contrast-enhanced MR imaging-parametric "first-pass" images depict tissue vascularization and perfusion. Radiology 1994; 192:835-843
- 10 Fletcher BD, Hanna SL, Fairclough DL, Gronemeyer SA. Pediatric musculoskeletal tumors: use of dynamic, contrast-enhanced MR imaging to monitor response to chemotherapy. Radiology 1992; 184:243-248

11. Ma LD, Frassica FJ, McCarthy EF, Bluemke DA, Zerhouni EA. Benign and malignant musculoskeletal masses: MR imaging differentiation with rim-to-center differential enhancement ratios. *Radiology* 1997; 202:739-744
12. Passe TJ, Bluemke DA, Siegelman SS. Tumor angiogenesis: tutorial on implications for imaging. *Radiology* 1997; 203:593-600
13. van der Woude HJ, Verstraete KL, Hogendoorn PW, Taminiou AHM, Hermans J, bloem JL. Musculoskeletal tumors: does fast dynamic contrast-enhanced subtraction MR imaging contribute to the characterization? *Radiology* 1998; 208:821-828
14. Cuénod CA, Laredo JD, Chevret S, et al. Acute vertebral collapse due to osteoporosis or malignancy: appearance on unenhanced and gadolinium-enhanced MR images. *Radiology* 1996; 199:541-549
15. Baur A, Stäbler A, Brüning R, et al. Diffusion-weighted MR imaging of bone marrow: differentiation of benign versus pathologic compression fractures. *Radiology* 1998; 207:349-356
16. de Baere T, Vanel D, Shapeero LG, Charpenitier A, Terrier P, of Paola M. Osteosarcoma after chemotherapy: evaluation with contrast materoial-enhanced subtraction MR imaging. *Radiology* 1992; 185:587-592