

영아/유아의 공기 주입 정복술 및 방사선 배뇨성 방광요도 조영술시 피폭 선량 경감을 위한 FluroGrab의 유용성

The Efficacy of Fluorograb for Paediatric Patients Dose Reduction during Pneumatic Reduction and Voiding Cystourethrography (VCUG)

김상태, 최지원*, 한태중*
분당서울대학교병원, 전주대학교*

Sang-Tae Kim, Ji Won Choi*, Tae-Jong Han*
Bun-Dang Seoul University Hospital, Jeonju University.*

요약

공기주입 정복술(pneumatic reduction) 및 방사선 배뇨성 방광요도 조영술(Voiding Cystourethrography: 이하 VCUG)는 일반적으로 영,유아에게서 행해지는데 이들 검사는 투시촬영과 spot 촬영으로 이루어지며 이때 투시촬영으로 인한 방사선 피폭은 불가피한 것이나 spot 촬영으로 인한 피폭은 투시 화면상의 관심영상을 capture하는 기능인 fluorograb을 이용하여 제거할 수 있다. fluorograb은 spot영상과 비슷한 진단가치를 지니고 있으며 최근 사용되고 있는 대부분의 투시촬영장비에서 지원되는 기능이지만 다수의 의사 및 방사선사는 이 기능을 인지하지 못하고 있거나 인지하고는 있으나 습관적으로 spot 촬영을 행하고 있는 실정이다. 이는 방사선에 매우 민감한 연령대에 속한 영,유아에서 적게는 10장 미만에서 많게는 20장 이상을 spot 촬영하게 되는 공기주입 정복술 및 VCUG에서 그 영향이 적지 않다 하겠다. 따라서 공기주입 정복술 및 VCUG 시행시 spot 촬영으로 인한 영,유아의 피폭을 제거하기 위한 방법으로 spot 촬영을 대신한 fluorograb을 제안하며 이로 인한 기존의 공기주입 정복술 및 VCUG 시행시 영,유아의 피폭선량 경감 효과를 증명하고자 하였다. 공기주입 정복술 및 VCUG의 진단에 fluorograb은 spot 촬영과 비슷한 수준의 정확도를 보이는 안전하고 유용한 방법이며 공기주입 정복술 및 VCUG 시행시 spot 촬영을 대체할 수 있을 것으로 생각한다.

■ 중심단어: | FluoroGrab | 영아/유아 | 피폭선량 경감 |

Abstract

The Pneumatic Reduction and VCUG (Voiding Cystourethrography) are commonly used in the paediatric age group. The procedures had a particularly long fluoroscopic screening time, despite a successful outcome for paediatric patients. Pneumatic Reduction and VCUG almost invariably requires fluoroscopic guidance which does confer a radiation dose. This article contains suggestions on how the radiation dose to paediatric patients from Pneumatic Reduction and VCUG can be made "as low as reasonably achievable" (ALARA).

The aim of our study was eliminated in spot image applying the FluoroGrab, which has function of capturing an image of interest area from the picturing while fluoroscopic procedures. FluoroGrab has clinical value equivalent to the spot image, and is applied to the most recent fluoroscopic procedures. The radiologist and the radiographers should consider new option for decreasing the radiation exposure delivered to paediatric patients by making equipment modifications to the fluoroscopy to optimize radiation exposure reduction techniques.

Thus, we propose the FluoroGrab instead of spot exposure for the reduction of patient exposure dose in paediatric, and try to confirm the effect of the mitigating amount of radiation exposure to paediatric patients when pneumatic reduction and VCUG. FluoroGrab is the safe and useful method that shows the equivalent level of accuracy to spot exposure, and to minimize the radiation load to paediatric patients are to be the substitute for the spot exposure for Pneumatic Reduction and VCUG.

■ keyword : | radiation dose | paediatric patient | FluoroGrab |

I. 서론

대부분의 장중첩증은 5~12개월된 유아에서 일어나며 원인을 모르는 경우가 대부분이다. 90% 이상이 회맹관(ileocecal valve)이나 회맹관 근처에서 발생한다. 발작성 두통, 혈성점액성 대변(current jelly stool)과 축지되는 복부 종괴들이 전형적인 임상증상들이지만 동시에 다 발현되지 않으며 비전형적인 증상을 보이는 경우도 있어 장중첩증을 진단하는 것이 중요하다.¹⁾ 또한 방광요관 역류(vesicoureteral reflux)는 소아에서 흔한 요로이상으로 그대로 방치할 경우에 요로감염이 잘 동반되어, 결국 말기 신장질환으로 진행할 수 있는 임상적으로 아주 중요한 질환중 하나이다.²⁾ 일반적으로 장중첩이 의심되면 공기주입 또는 바륨을 이용한 관장술로 진단 및 정복술을 시도하게 되며 방광요관 역류의 표준 검사는 방사선 배뇨성 방광요도 조영술(VCUG)이 주로 이용되고 있다. 이는 형광투시(Fluoroscopy)를 이용하여 시행하는데 영상의학검사에서 형광투시의 사용은 연속적인 상의 관찰이 가능하여 장기의 운동상태를 관찰하고 소화관 등의 조영검사에서는 체위를 변동시키며 조영상태를 관찰하는데 주로 사용되어 왔으나 형광투시 검사를 시행하는 검사자의 경험과 숙련도에 따라 투시 시간이 길어질 수 있어 환자의 방사선 피폭에 대한 우려로 그 사용을 최소화하려는 노력이 이루어져 왔다. spot 촬영은 형광투시검사 중 영상의 기록을 남기기 위한 방법으로 널리 사용되어 왔으나 저자는 공기주입 정복술 및 VCUG의 시행중 형광투시검사와 병행하여 이용되는 spot 촬영으로 인한 영·유아의 피폭을 제거하기 위한 방법으로 spot 촬영을 대신한 fluorograb을 제안하며 이로 인한 기존의 공기주입 정복술 및 VCUG 시행시 영·유아의 피폭선량 경감 효과를 얻을 수 있으며 fluorograb 영상과 spot 영상을 비교함으로써 fluorograb의 유용성을 알아보고자 하였다.

II. 연구대상 및 방법

1. 연구대상

검사별 비교를 위해 2008년 2월 1일부터 5월 31일

까지 4개월간 본원의 영상의학과 투시검사실에서 형광투시기를 사용하여 공기주입 정복술 및 VCUG를 시행한 44례를 대상으로 하였으며 환자는 주로 만 0세부터 7세까지 취학 전의 영·유아 이다.

2. 연구방법

1.1 검사별 spot 촬영시 흡수선량 계산

영, 유아의 공기주입 정복술 및 VCUG 시행시 흡수선량³⁾의 계산을 위해 몬테카를로 시뮬레이션⁴⁾ 소프트웨어 PCXMC⁵⁾ ver 1.5.1을 사용하였으며 3개의 수학적 팬텀⁶⁾에 표준 광자 방사선장과 공기주입 정복술 및 VCUG의 공통적인 검사특성상 spot 촬영시의 X선은 점선원으로서 콜리메이터를 지나면서 촬영부위에만 광자가 입사하는 사각뿔형태의 빔으로 조사하였으며⁷⁾ PCXMC를 이용한 선량 계산의 통계적인 오차를 줄이기 위해 5×10^7 개의 입자 히스토리를 사용하였다.

1.2 spot 영상과 fluorograb 영상의 비교 평가

공기주입 정복술 및 VCUG를 시행시 동일 환자에서 spot 영상과 fluorograb 영상을 획득하고 영상의학과 판독의사가 PACS 단말기에서 spot 영상과 fluorograb 영상을 각각 독립적으로 판독을 시행하여 fluorograb 영상을 spot 영상과 비교하여 진단가치를 평가하는 3단계로써 '매우 유용함, 유용함, 유용하지 않음'으로 구분하여 평가하였다.

III. 결과

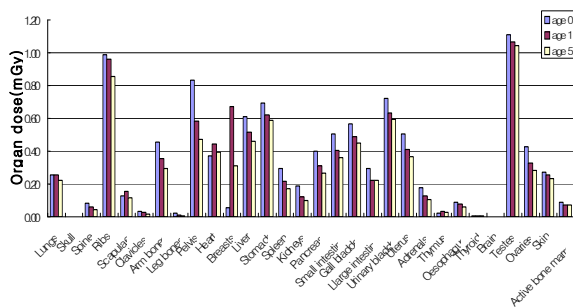
1. 1회 spot 촬영시 흡수선량

영, 유아를 대상으로 하는 복부 spot 촬영시 표준 관전압은 66 kV 였으며, 연령이 높아질수록 신체 크기와 두께의 차이로 인해 방사선장의 면적이 넓어지고 두꺼워짐으로써 FSD (Focus-Skin Distance)가 작아졌으며 0세와 5세의 방사선장의 면적은 약 2배의

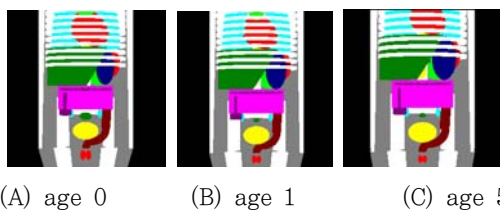
차이가 있었다. 0세, 1세, 5세로 구분된 3개 연령군의 영,유아 흡수선량⁸⁾ 계산을 위한 몬테칼로 시뮬레이션 결과 각각의 에러율은 0.22%, 0.21%, 0.25% 이며 복부를 방사선 조사하는 검사 특성상 모든 연령군에서 testes와 ovaries에 1회 조사시 흡수선량은 각각 1.11 mGy, 1.06 mGy, 1.04 mGy (0세, 1세, 5세)로 가장 높았으며 늑골이 0.99 mGy, 0.96 mGy, 0.89 mGy (0세, 1세, 5세), 골반 0.84 mGy, 0.58 mGy, 0.47 mGy (0세, 1세, 5세), 방광 0.72 mGy, 0.64 mGy, 0.59 mGy (0세, 1세, 5세)였으며 위, 간, 담낭 등의 장기 순으로 높은 흡수선량을 보였다. 또한 연령이 낮을수록 방사선 흡수선량이 높음을 알 수 있다.

Table1. Exposure conditions of spot exposure by age group.

Parameters	age 0	age 1	age 5
Voltage[kVp]	66	66	66
Anode angle[degree]	17	17	17
Filtration[mm]	2 Al	2 Al	2 Al
Beam center[x,y,z]	(0,0,7)	(0,0,11)	(0,0,14)
Beam width[cm]	18	23	30
Beam height[cm]	19	25	32
FSD[cm]	92	88	85



▶▶ Figure 1. Organ doses for a spot exposure



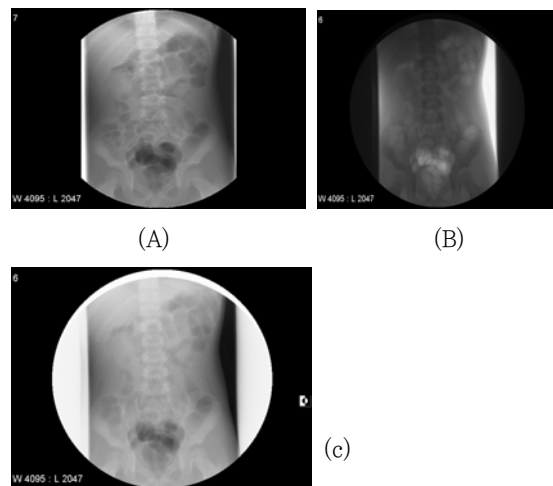
▶▶ Figure 2. X-ray field for a spot exposure (rendered by PCXMC)



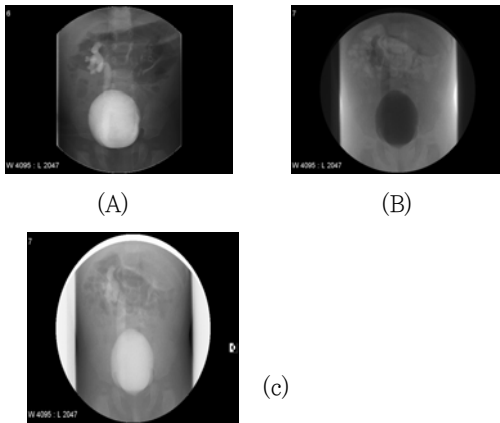
(A) age 0 (B) age 1 (C) age 5
▶▶ Figure 3. X-ray field of the three mathematical phantoms for a spot exposure(rendered by PCXMC)

2. Spot 영상과 fluorograb 영상의 비교 평가

44건의 대상 검사에서의 fluorograb 영상을 영상의학과 전문의 2명이 판독부위를 복부 및 비뇨생식기로 나누어 각각 판독한 결과 전체 검사의 93.2%가 진단에 있어 양호한 수준을 보이며 6.8%는 매우 유용하다는 평가를 나타냈다. 따라서 공기주입 정복술, VCUG 영상에서 spot 촬영 영상이 가장 높은 대조도를 보이지만 fluorograb 영상 또한 장중첩과 요관 역류의 판단이 가능한 양호한 수준을 보이고 있다.



▶▶ Figure 4. Comparison of spot image(A) and fluorograb image(B), inverted fluorograb image(C) for pneumatic reduction



▶▶ Figure 5. Comparison of spot image(A) and fluorograb image(B), inversed fluorograb image(C) for VCUg.

Table 2. Diagnostic Value of Fluorograb.

	Very usefulness	Usefulness	Not usefulness
pneumatic reduction	2	17	0
VCUG	1	24	0
Total(%)	3 (6.8)	41 (93.2)	0 (0)

3. 검사 대상 연령 분포

전체 검사에서의 성비는 여아보다 남아에서 조금 높은 발생 빈도를 나타내고 주로 2세 미만에서 시행되었으며 2세에서 5세 사이의 유아, 7세미만의 유아 순으로 실시되는 비율을 나타내어 연령이 낮을수록 공기주입 정복술 및 VCUG의 실시 빈도가 높음을 알 수 있다.

Table 3. Age and Sex Distribution of the Patients with pneumatic reduction and VCUG.

Age(y)	No.(n=XX)		Total(%)
	Male	Female	
<2	16	13	29 (65.9)
2~5	5	6	11 (25.0)
>7	3	1	4 (9.1)
Total(%)	24	20	44 (100)

IV. 고찰 및 결론

spot 촬영시 대부분의 장기에서 연령이 낮을수록 높은 흡수선량을 보이는데 이는 각 연령군의 장기 크기 및 배열의 차이로 인해 나타나는 결과로 평가된다. 특히 0세의 경우 타 연령군에 비해 높은 흡수선량을 보이는데 이는 복부 표면으로부터의 두께 차이와 상대적으로 작은 신체 조건으로 인해 다른 연령군에 비해 많은 장기가 방사선장에 포함되기 때문이다. 또한 인체 두께에 의한 방사선 차폐효과가 감소하여 X선 조사시 연령이 낮을수록 환자의 흡수선량이 높아진 것이다. 일반적으로 성인의 복부 및 비뇨기계 형광투시검사시 방사선 선량은 spot 촬영의 1/15에 불과하다.⁹⁾ 이것은 spot 촬영이 검사 전체에서 차지하는 선량이 매우 크다는 것을 알 수 있으며 이러한 사실은 성인뿐만 아니라 영,유아에 있어서도 적용될 수 있을 것이다. NRPB-R318¹⁰⁾에서는 소아방사선검사 절차에 대한 참고준위를 제시하고 있는데 대표적인 검사부위를 연령별로 살펴보면 0세에서 흉부 50 mGy, 1세에서 흉부 50 mGy, 골반 50 mGy, 복부 40 mGy, 5세에서 흉부 70 mGy, 골반 60 mGy, 복부 50 mGy, 로 제시하고 있다. 1회 spot 촬영시 0세, 1세, 5세에서 폐 0.26 mGy, 0.26 mGy, 0.22 mGy, 위 0.7 mGy, 0.62 mGy, 0.59 mGy, 비장 0.29 mGy, 0.22 mGy, 0.18 mGy, 췌장 0.4 mGy, 0.31 mGy, 0.27 mGy, 소장 0.5 mGy, 0.41 mGy, 0.36 mGy, 대장 0.3 mGy, 0.22 mGy, 0.22 mGy, 방광 0.72 mGy, 0.64 mGy, 0.59 mGy 이므로 일반적으로 spot 촬영이 10~20회 가량 시행되는 공기주입 정복술과 VCUG의 경우 0세, 1세, 5세에서의 대표 장기별 흡수 선량(spot 촬영 20회 시행시)은 폐 5.2 mGy, 5.2 mGy, 4.4 mGy, 위 14 mGy, 12.4 mGy, 11.8 mGy, 비장 5.8 mGy, 4.4 mGy, 3.6 mGy, 췌장 8 mGy, 6.2 mGy, 5.4 mGy, 소장 10 mGy, 8.2 mGy, 7.2 mGy, 대장 6 mGy, 4.4 mGy, 4.4 mGy, 방광 14.4 mGy, 12.8 mGy, 10.8 mGy 가 된다. 따라서 fluorograb을 사용할 경우 이 만큼의 흡수선량을 줄일 수 있다. 본 연구를 통해 만 0세부터 7세까지의 연령군에서 주로 시행되는 공기주입 정복술 및 VCUG 에서 fluorograb은 검사에서 차지하는 spot 촬영으로 인한 피폭의 비중을 크게 줄이고 형광투시중간에 획득 횟수에 제한을 두지 않고 원하는 순간을

빠르게 획득 할 수 있어 상대적으로 exposure switch를 누르고 영상이 획득되는데 약 1.5초가 소요되는 spot 촬영과 비교해 유리한 특성을 지니고 있다. 이렇듯 fluorograb은 영,유아의 흡수선량을 감소시킬 뿐만 아니라 진단적인 측면을 보면 Figure 4,와 5의 spot 영상(A)은 장중첩과 요관 역류를 비교적 선명하게 보여주고 있으며 fluorograb 영상(B)과 fluorograb 반전영상(C)은 상대적으로 낮은 대조도를 보이지만 Table 2.에서 나타나는 것처럼 fluorograb이 spot 영상에 비해 비슷하거나 우수한 영상의 질을 나타낸다고는 볼 수 없지만 진단에 문제가 없는 양호한 진단 영역에 속해 있음을 의미한다. 따라서 fluorograb 영상이 spot 영상에 비해 낮은 대조도를 보이거나 장중첩증과 요관역류를 평가하는데 문제가 되지 않음을 알 수 있다. 이처럼 fluorograb은 영상 의학 판독 전문의에게 있어 장중첩과 요관역류의 평가가 가능한 검사 기법임을 알 수 있다. fluorograb 영상이 spot 영상보다 낮은 대조도를 보이는데 이는 일반적으로 디지털 방사선 의학에서 영상품질을 결정하는 인자들과 연계된다. 이것은 선량과 관련이 있는데, 디지털 검출기의 경우 어느 정도 선량 범위에서는 선량이 높을수록 영상품질이 향상되고 선량이 증가하면 신호 대 잡음비가 개선된다.¹¹⁾ 디지털 영상의 경우 잡음은 공간분해능을 흐리게 하고 대비를 감소시기 때문에 상대적으로 선량이 높은 spot영상이 fluorograb 보다 높은 대조도를 보이는 것이다. 영상 품질을 평가하는 정량적인 방법으로 시험 모의피폭체와 관련 소프트웨어를 활용하는 것이다. 특수한 시험 모의 피폭체를 이용하여 영상품질 평가를 위한 주요 물리적 인자들(공간 분해능, 문턱 대조, 잡음, 검출 양자 효율 등)을 이용하여 평가할 수 있다. 하지만 본 연구는 spot 영상과 fluorograb 영상을 정량적인 방법을 이용하여 비교 연구하지는 못하였고 영상의학과 판독 전문의의 주관적인 판단인 해부학적 계수기준을 이용한 임상 영상품질 평가를 통해 그 유용성의 평가가 이루어졌으며 연령대별 조직 가중치를 고려한 유효선량을 이용하여 평가하지 않았고 흡수선량의 측정을 전리조, TLD 등과 같은 선량계와 병행하지 않고 몬테칼로 시뮬레이션만을 이용해 흡수선량을 측정하여 보다 객관적이고 다양하게 비교 평가 하지 못하였고 시뮬레이션의 용이성을 위해 사각뿔형태의 빔을 사용하여 spot 촬영에서의 원뿔 형

태의 빔을 적용하여 시뮬레이션을 하지 못한 문제점이 있다. 따라서 이러한 문제점을 해결하기 위해 다양한 측면에서의 추가적인 연구가 필요하다. Benson은 형광투시를 실시하는 동안 환자와 의사의 방사선 피폭에 대한 보고¹²⁾에서 방사선의 피폭이 불가피 하나 이를 줄이기 위해 노력해야 한다고 했으며 가능한 다른 방법으로 검사를 대체하여야 하며 피폭량을 줄일 수 있는 기계적 장치들을 고안하고 피폭시간을 줄일 수 있는 다른 매체의 이용을 가능한 높여야 한다고 했다.¹³⁾ 따라서 의료방사선이 평균적 개인이 피폭하는 최대의 인공 피폭원임을 고려할때¹⁴⁾ 영,유아의 공기주입 정복술 및 VUCG 시행시 spot 촬영대신 fluorograb을 이용하여 영상을 획득할 경우 전체 흡수선량에서 spot 촬영으로 인해 발생하는 선량을 제거할 수 있어 spot 촬영으로 인한 영,유아의 방사선피폭의 위험을 줄이는 유용한 방법이 될 수 있다. fluorograb은 spot 영상보다 낮은 대조도를 보이지만 진단적 가치가 충분하며 spot 촬영과 비교해 영,유아의 흡수선량을 줄일 수 있는 비교적 안전하고 유용한 영상획득법이며 fluorograb이 spot 촬영과 비교해 적은 피폭의 위험을 가지므로 향후 공기주입 정복술과 VUCG 뿐만 아니라 spot 촬영을 포함하는 많은 형광투시검사에서 spot 촬영을 대신하여 다양하게 활용될 수 있을 것으로 생각한다.

■ 참고 문헌 ■

- [1] 윤춘식:영유아 및 소아의 응급 위장관 질환의 초음파 검사. 대한초음파의학회지, 20, 239-255, 2001.
- [2] 황대현, 이광현, 전우기, 등. 소아의 요로 감염군에서의 초음파검사의 의의. 대한방사선의학회지 26, 1265-1271, 1990.
- [3] Pazik FD, Staton RJ, Williams JL, Arreola MM, Hintenlang DE and Bolch WE. Organ and effective doses in newborns and infants undergoing voiding cystourethrograms (VCUG): A comparison of stylized and tomographic phantoms. Med. Phys. 34: 294-306, 2007
- [4] Andreo P. Monte Carlo techniques in medical radiation physics. Phys. Med. Biol. 1991; 36:

- 861-920.
- [5] Tapiovaara M, Lakkisto M And Servomaa A. PCXMC: A PC-based Monte Carlo program for calculating patient doses in medical x-ray examinations. Report STUK-A139, Helsinki: Finnish Centre for Radiation and Nuclear Safety, 1997.
- [6] Cristy M. Mathematical phantoms representing children of various ages for use in estimates of internal dose, NUREG/CR-1159, ORNL/NUREG/TM-367. Oak Ridge: Oak Ridge National Laboratory; 1980.
- [7] D.G Jones and B.F. Wall. Organ Dose from Medical X-ray Examinations Calculated Using Monte Carlo Techniques, Report NRPB-R186, National Radiological Protection Board, Chilton, Didcot, UK, 1985.
- [8] Hart D, Jones DG and Wall BF. Normalised organ doses for paediatric x-ray examinations calculated using Monte Carlo techniques, NRPB-SR279. Chilton: NRPB; 1996.
- [9] Griffith DP, Gleeson MJ, Politis G, Glaze S. Effectiveness of radiation control program for Dornier HM3 lithotripter. *Urology* 33:20-5, 1989.
- [10] Hart D, Wall BF, Shrimpton PC, Bungay DR, Dance DR. Reference doses and patient size in paediatric radiology . Chilton: NRPB-R318, 2000.
- [11] Herrmann, A., Bonel, H., Stablier, A., et al. Chest imaging with flat-panel detector at low and standard doses: comparison with storage phosphor technology in normal patients. *Eur. Radiol.* 12, 385-390, 2002.
- [12] Benson JS. Patient and physician radiation exposure during fluoroscopy. In Rock Ville Center for devices and radiological health(HFZ-1), food and drug administration 20857.
- [13] Chu SS, Kim WY. Management and countermeasure for fluoroscopy. *Korean J of Radiotechnol* . 14(1):17-24, 1981
- [14] United Nations Scientific Committee on the Effects of Atomic Radiation, Sources and Effects of Ionizing Radiation, UNSCEAR 2000 Report to the General Assembly with Scientific Annexes, Volume I: Sources, United Nations New York, 2000.