稀有한 畸型齒의 一例

首都醫大齒科學教室 徐 永 圭

서울大學校齒科大學 黃 聖 明

本論旨는 第14回 大韓齒科醫學學術大會에서 發表되었음

目 次

I. 緖 言
II. 實 驗 例
A. 肉眼的所見
B. 組織學的所見
III. 總括 및 考按
IV. 結 言
參 考 文 獻

I. 緖 言

人類齒牙에있어서의 畸型齒는 全身 또는 局所的疾患으로 因한 破壞및 異常發育과 外力에依한 器械的作用에서 先天性 또는 後天性으로 惹起하는 形態異常이며 異常現象의 一分症狀으로써 흔히 發見되지만 著者等中 徐는 首都醫大病院齒科에 來院한 患者中 上顎左側 第一大臼齒에 發現한 有郭齒冠外形을가진 稀有한 畸型齒에 遭遇하였기에 玆에 肉眼的및 組織學的檢索所見을 報告하는 바이다.

II. 實 驗 例

患者; 16歲의男子 學生.

初診; 西紀1961年6月24日.

家族歷및旣往症; 父母와 共히 生來健全하며 特히 認定할만한 全身疾患은없었고 體格및 榮養狀態도 良好한 便이었다.

口腔內所見은 全般的으로 良好한狀態이나 該當齒牙인 上顎左側第一大臼齒는 甚한 動搖를보이고 容易하게 除去되는 不潔性의 齒石沈着物로 因하여 口氣惡臭를가지고있었다.

局所的所見으로는 上顎左側第一大臼齒部(以下該齒라略한)의 咬合狀態및 齒牙植立狀態 共히不良하며 또한 該齒는 齲蝕症에 罹患하여 齒冠部의 一部는 崩壞하고(圖1~3參照) 周圍齒齦組織은 輕度의 發赤을認定하였다.

A. 拔去後該齒의 肉眼的所見

齒冠部는 該齒外形의 大部分을 占하고 圖3과같이 頰舌側으로 二葉의 硬組織으로된 斷切的側壁을가진 有郭狀齒冠外形을하고있고 本側의楔形을 測定하여보니 全長이 10.6mm 咬頭頂에서 齒頸線은 6.4mm이고 齒頸線에서 根端이 4.2mm 齒冠部 近遠心徑은 11.8mm이고 齒冠部頰舌徑은 18.2mm이였다.

B. 拔去後該齒의 組織學的所見

拔去後 10%中性포르마린液에 固定한後 近遠心的 研磨標本을 製作한다음 Carbol- fuchsin 染色을한 結果 다음과같은 所見을얻었다.

a) 琺瑯質;

該齒의 齲蝕罹患으로 一部硬組織의 實質缺損을 보이는以外엔 構成要素에 對해선 一般으로 正常的이나 Retizius氏 線條는 不明瞭하였다.

b) 象牙質;

實質缺損의 補償으로 第二象牙質의 形成이있으나 그 石灰化程度는 不規則的이고 齒細管의 走向은 顯著한彎曲 側方推移및 新生齒細管의 同時介在 高度의減少 纖維性基質의 增成및 狹少와 離散을 呈示하며 本例의 有郭部實質을이루고 球間象牙質과 Thom氏 顆粒層도 不規則하게 散慢的이다.

齒髓腔容積은 減少하고 根管腔은 分岐狹窄하고 多分岐根管을 이루고있다.(圖 3.4.5.6.參照)

c) 白堊質;

많은 細胞性白堊質成分을 가지며 不規則한 層板狀을 呈示하고 血管樣構造物의 走向을 나타내고있다.(圖7.8參照)

III. 總括 및 考按

齒牙의 形態異常은 進化的 또는 退化的 異常現象에 屬하나 Orban[1])에 依하면 또한 病的或은 胎生時의 發育異常으로써 先天性 또는 後天性으로 齒牙硬組織實質에 招來한다고하고 Schour[2])의 見解와같이 石灰代謝의 不全으로 形成되는것이므로 그 解剖學的 形態도 多樣

이여서 또한 많은 畸型齒例의 報告가있으나 本例에있어서와같은 有郭狀齒冠의 外形을 갖는例는 稀有한 發現例이라하겠다. 本畸型齒에있어서의 齒冠의畸型은 胎生時發生原基의 異常發育과 Calsium 鹽의 生物學的沈着相에 障碍가있어 硬組織의 發育不全을 琺瑯質에서의 不明瞭한 Ritizus氏線條의 發育狀態와 象牙基質에선 Schour[2]) Miller[3]) 溝上[4]) 西村[5]) 豊田[6])및 佐野[7])의 知見과같이 先天性 또는 後天性으로 石灰鹽의 代謝過程의 阻碍로因하여 未石灰化構造成分의 不規則的인 發育相이 外形의異常變形을 發見시킨例로 思惟되고 Kronfeld[8])및 大山[9])의 加齡的機能變化에 隨伴하는 二次的石灰化相보다 急進的인 所見을 주고있다. 以上과같은 硬組織實質에있어서의 異常發育相은 白亞質增生의 原因으로 齒根外形의變化 則 球狀肥厚癒着되어 根管分岐를形成하고 Hess[10])및 矢崎[11])와 같이 慢性炎症에 依한 後天性形態異常으로 齒根의 解剖學的變形이 根端孔의 完成以前에 惹起하여 齒周組織成分의 一部가 硬組織基質中에 陷入하였다고하는 本例의 畸型齒는 齒冠外形의 發育異常과 白亞質 增生으로 因한 齒根外形의 形態的異常에서 成因된 先後天性 素因을 갖인 硬組織實質의 石灰代謝障碍로 因해 發現되었으리라 思惟된다.

Ⅳ. 結　言

本例는 16歲男性의 上顎左側第1大臼齒에 發現된 稀有한畸型齒로서 그 觀察所見은 다음과같다.

1. 齒牙外形은 有郭狀齒冠形態를하고 齒根의外形은 球狀肥厚癒着되어있었다.
2. 本例의 硬組織實質은 齒牙原基의 石灰代謝障碍와 後天性 慢性炎症이 成因이라보며 그石灰化基質은 不規則的이다.

參 考 文 獻

1. Orban; Tissue change in traumatic occlusion., J. Amer, Dent, Assoc., 15: 2090. 1928.
2. Schour; Endocrines and Dentistry., J. Amer, Dent, Assoc., 30: 943. 1943.
3. Miller; The Question of the Transparency of the Dentin, Dent. Cosmos. 45: 253, 1903.
4. 溝上; 齒牙ならびに 附近組織の 外傷性變化に 關する研究補遺齒科學報 48: 3. 1943.
5. 西村; 人類の 琺瑯質齲蝕に關する 組織的研究補遺 齒科學報 33: 25. 1928.
6. 豊田; 琺瑯質に關する 理化學的 並びに 生物學的研究, 齒科醫學 8: 1. 1936.
7. 佐野; 齲齒經過に於ける 組織構造の一考察, 臨床齒科 14: 650. 1942
8. Kronfeld; Increase in size of the clinica(crown of human teeth with advancing asc, J. Amer, Dent, Assoc., 23; 382. 1936.
9. 大山; 年齡及び 諸種全身疾患を基調とせる 齒質組織の狀態, 口腔科學會雜誌, 2; 2. 1929.
10. Hess; Formatin of root canals in human teeth, J. amer. Dent, Assoc., 8; 704. 1921.
11. 矢崎; 外傷によりて 起れる 齒牙支持組織の 變化並に齒小片の 組織內埋れに就て 齒科學報 38; 10, 1933.

A rare case of Malformed teeth.

By

Young Kyu Suh, D.D.S.

Dental Clinic Soodo Medical College

Seung Myung Hwang, D.D.S.

Seoul National University College of Dentistry.

—Abstract—

The macroscopical and histological findings on a rare case of malformed teeth occured in the left first Molar of upper jaw of the sixteen years old boy who is examined at the dental clinic of Soodo medical college are summerized as follows.

1. Occulusal surfare of the malformed teeth formed as circumvallated hard tissue wall and root are hypertrophical type.
2. The tissue of malformed teeth occured dystrophy of calcification distavance.

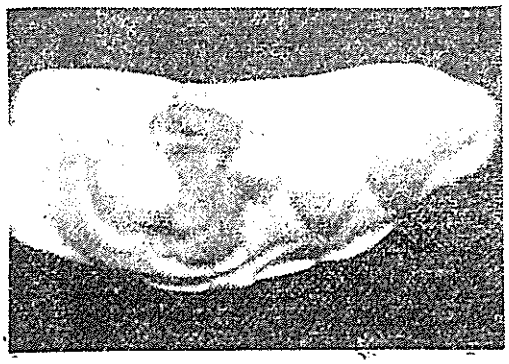

圖 1. 該齒部에있어서의 齒列및該齒의植立狀態의石膏模型



圖 2. 該齒附近의 X線寫眞



圖 3. 該齒의咬合面像

圖 4. 有郭移行部에있어서의 齒細管의 顯著한顚轉側方推移및撚轉



圖 5. 圖4의 附近에있어서 齒細管의高等의 減少및 纖維基質의 增成과 減少및 離散

圖 6. 圖3部位에있어 纖維性基質의 一部와 齒冠部 象牙基質에있어서 球間象牙質

圖 7. 象牙白質境界部에있어서不規則한基質의形成

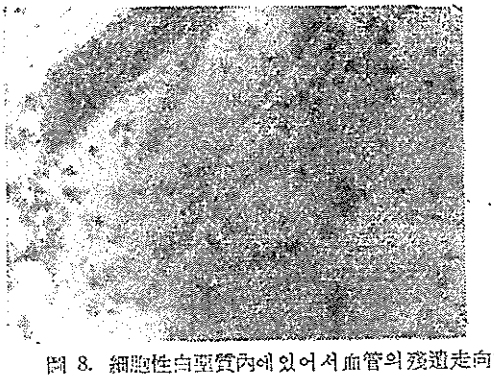

圖 8. 細胞性白質內에있어서血管의殘遺走向