

氣管支分斷結紮을 併行한 重症 肺結核 1 治驗例

池 一 成* · 朱 宅 昭*

=Abstract=

Cavitory Pulmonary Tuberculosis Treated by Ligation and Division of Bronchus

—Report of One Case—

Il Sung Chi, M. D., Taek So Choo, M. D.

The importance of bronchial occlusion which occurs in the natural course of tuberculosis as an inconstant but very fortunate event became obscured with the popularity of resection therapy for pulmonary tuberculosis and the resectional surgery and thoracoplasty are the standard method of surgical procedure in the treatment of pulmonary tuberculosis. However in some cases of far advanced pulmonary tuberculosis, the need for another surgical methods arise when standard method is not indicated under the consideration of poor pulmonary function or operative and postoperative complications such as bronchial fistula. The ligation and division of bronchus draining the involved part of the lung is one of the applicable method among the another surgical procedures.

The authors experienced one case of far advanced pulmonary tuberculosis who had a huge cavity in the right upper lobe and a small cavity in the superior segment accomanying with several nodular densities in the basal segment and contralateral left lung field, and treated with right upper lobectomy, ligation and division of the superior segmental bronchus and concomitant rib-resectional thoracoplasty in order to prevent postoperative bronchial fistula and to preserve maximal lung function.

The postoperative course was smooth without complication regarding to bronchial ligation and division technique and the general condition has been excellent without symptoms.

The postoperative sputum examination for AFB on smear and culture has been negative during the 11 month period of follow up, and X-ray of the chest including tomography demonstrated no evidence of residual cavity indicating succesful collapse of cavity.

結 論

肺結核의 外科的 治療는 切除療法이 最善의 方法이나 內科的 治療의 不徹底 및 그에 따른 耐性菌의 發生으로 因하여 空洞이 한 葉 또는 그 以上の 葉을 侵犯하였거나 때로 兩側性인 境遇 또는 심한 肺機能의 低下를 나타낼 때는 切除療法을 施行키 어려운 境遇가 있다. 特히 韓國의인 與件에 비추어 볼 때 結核이 많고 特히 重症結核이 많은데 이런 때 胸廓成形 및 其他 外科的 治

療를 加하여 惠澤을 보는 患者가 많다. 따라서 結核治療의 一翼을 擔當한 外科醫는 化學療法 以前이나 以後에 使用되었던 모든 外科的인 治療에 對한 知識과 手技에 熟達하므로써 여러가지 方法에 익숙하여야 한다. 그 中 氣管支分斷結紮(Bronchial Ligation & Division)도 한 가지 方法이다.

氣管支分斷結紮이 空洞을 가진 肺結核의 治療로 登場하게 된 것은 空洞의 自然治癒 過程에 依한 氣管支의 自家閉鎖를 認識하게 되면서 부터이다.

이 手術의 原理에 對하여는 훨씬 前부터 알려져 왔으나 治療目的으로 使用된 것은 그리 오래지 않다. 1952

* 國立醫療院 胸廓外科(指導: 柳會性 科長)

年 Nissen & Lezius¹²⁾가 重症 空洞性 肺結核患者 16例에 對하여 氣管支分斷結紮을 처음으로 施行하였고, 그 뒤 러시아의 Bogush¹³⁾가 1953년에 氣管支分斷結紮을 始作하여 1957년에는 重症 肺結核患者 50例에 對하여 좋은 成績을 報告한 바 있다. 耶 菌陰轉 및 氣管支閉鎖 43例, 氣管支閉鎖失敗 3例, 그리고 反對側 肺炎으로 因하여 2例의 死亡을 報告했다. 1957년에 Margulis¹⁰⁾는 다른 어떤 積極인 外科的 治療方法을 건디어 낼 수 없는 肺結核 患者에서 氣管支閉鎖術을 利用하여 咯血을 成功的으로 막을 수 있었고, 1960年 Chamberlain & McNeill¹²⁾이 重症 肺結核 25例에 氣管支分斷結紮을 施行하였는데 17例에서 菌陰轉 및 氣管支閉鎖를 觀察할 수 있었다.

1968年 國立醫療院 胸廓外科에서 重症 空洞性 肺結核을 氣管支分斷結紮을 併用하여 成功的으로 治驗하였기에 文獻的 考察을 加하여 報告하는 바이다.

症 例

6824763, 金○燮, 男子, 29歲.

患者는 29歲된 商人으로 反覆되는 血痰, 咳嗽 및 全身衰弱을 主訴로하여 1968年 11月 13日 國立醫療院 胸廓外科에 入院하였다.

過去歷 및 家族歷에 特記事項 없었으며 現病歷을 보면 患者는 1961年 4月 처음으로 血痰이 있어 胸部 X-線 檢査를 한 結果 右肺上部에 浸潤이 있다하여 結核이라는 診斷下에 INH, PAS를 4個月동안 服用하였다. 自覺症狀의 消失로 말미암아 그後 結核治療를 받지 않다가 1964年 여름에 다시 血痰이 있어 INH, PAS를 5個月間 그리고 SM을 週 2回씩 2個月동안 治癒하여 症狀의 好轉을 보았으나 1966年 가을 다시 血痰이 있어 INH만을 5個月동안 服用하였고 그後 1968年 2月 胸部 X-線 撮影을 한 結果 右上部에 空洞 및 浸潤이 있다하여 PZA 및 1314를 規側的으로 5個月間 써 왔으며 1968年 11月 13日 國立醫療院 胸廓外科에 入院하게 되었다.

理學的 所見上: 患者는 中等度の 發育狀態를 보였으나 營養狀態는 不良하였으며 血壓은 120/70mmHg, 脈搏은 72/min, 呼吸은 21/min 內外로 一定하였다. 頭部, 顔部에 異常없었고, 頸部에도 異常없었으며 胸部 聽診上 呼吸音이 右肺上部에서 底下되어 있었고 같은 곳에서 雜音을 들을 수 있었으나, 心雜音은 없었고, 腹部 및 四肢에 特記 所見 없었다.

血液檢査 所見上: 血色素: 15.8gm%, 白血球: 6700/mm³, 血球容積: 47%, 血球沈降速度: 17mm 이었고, 電解質, 肝機能 및 腎機能은 正常이었다. 咯痰에서 中

等度 乃至 多數 抗酸菌이 3번 모두 證明되었고, 培養檢査上 INH 및 SM에는 敏感하나 PAS에는 耐性을 나타내었다. 胸部 X-線 所見은 右側肺 上部에 巨大空洞 및 硬化性 浸潤을 볼 수 있었고 左側肺 上部에도 浸潤을 볼 수 있었다(그림 1). 斷層撮影을 한 結果 右側 上葉에 巨大한 空洞이 있으며 下葉의 上區域에도 空洞을 볼 수 있었다. 左側 上葉에도 浸潤이 있었으나 뚜렷한 空洞은 發見할 수 없었다. 肺機能檢査上 肺活量 3540 ml로 正常의 87%였으며 1秒值 60%, 3秒值 94%였다. 最大換氣量 73.5 L/min로 正常의 61.2%였다. 兩側肺 各各의 機能은 右: 左가 換氣量 및 酸素消耗量 共히 40%: 60%였다.

INH (300 my/day), SM (1 gm/day), PZA (1500 mg/day) 및 1314 (500 mg/day)를 3週間 投與한 後 12月 3日 右上葉切除, 下葉上區域氣管支分斷結紮 및 胸廓成形術의 計劃下에 右側 後側方 開胸을 하였다. 氣管支分斷結紮을 併用하게 된 理由는 첫째 反對側 肺에도 結核 病變이 있고 肺의 機能上 問題를 考慮할 때 全葉切除는 困難하였고, 둘째 右下葉上區域切除를 同時에 企圖할 境遇 病變이 上區域에만 限局되어 있지 아니하고 또한 肺區域中隔 (Intersegmental septum)이 깨끗치 못할 境遇 手術後 發生할 수 있는 氣管支肋膜癒를 防止하기 위해서였다. 開胸時 全肺에 걸친 纖維膜性 癒着이 있었으며 特히 두꺼운 纖維性 癒着이 尖端에 더 심하였다. 上葉은 巨大 空洞으로 完全히 占領되어 있었고, 下葉의 上區域에도 작은 空洞이 있었으며 基底區域에는 結核結節이 觸知되었고 中葉에는 病變이 없었다.

術前의 計劃했던 바와 같이 上葉切除를 하고 下葉上區域氣管支는 分斷後 3.0 Silk를 使用하여 重覆 結紮을 하였으며 둘째~다섯째 肋骨 部分 切除 成形術을 하였으며 肺炎剝離術은 하지 않았다.

麻醉 및 手術 合併症은 없었으며, 手術中 出血量은 2500ml였다. 手術後 經過는 抗結核別 以外에 penicillin (100萬단위×2), Leucomycin (200mg×2)를 投與하였는데 發熱, 惡寒等은 볼 수 없었고, 術後 咯痰의 抗酸菌은 塗沫 및 培養檢査에서 陰轉되었으며 別 合併症없이 術後 1個月만에 退院하였다. 退院時 患者의 全身狀態는 良好하였으며, 菌陰轉되었고, 胸部 X-線上 合併症은 볼 수 없었다. 退院後 繼續 來院하고 있으며 退院 9個月만인 1969年 9월에 찍은 左肺 斷層撮影에서 空洞이 나타나지 않는 것으로 보아 空洞은 閉鎖된 것으로 思料된다.

考 按

氣管支分斷結紮이 空洞性 結核의 治療 概念으로 받아

들어지게 된 것은空洞의 自然治療 過程으로서 自家閉鎖(Auto-occlusion)를 認識하게 되면서 부터인데 이것은 無氣肺에 對한 基本的인 研究에 基因하게 되었던 것이다. 1884年 Mendelssohn¹¹⁾은 實驗的으로 氣管支閉鎖가 無氣肺를 招來함을 觀察하였고, 1879年 Lichtheim⁹⁾은 토끼에서 氣管支閉鎖가 肺虛脫의 重要的 因子로 作用할 뿐만 아니라 氣管支閉鎖 以下 部分의 空氣의 收吸에 依하여 無氣肺가 發生함을 證明하였다. 그後 여러 學者들의 끊임없는 研究에 따라 氣管支閉鎖는 分泌物의 氣管支內 停滯에 依하여 發生할 수 있으며 (Elliot & Dingley⁵⁾) 이러한 概念은 1920年代末에 氣管支鏡檢査를 導入하게 됨으로서 臨床的으로 明白하게 되었던 것이다. 無氣肺가 肺結核에 미치는 影響에 對하여는 한 때 나쁜 影響을 준다고 생각되었고 (Habliston⁷⁾, Jacobaeus & Westermark⁸⁾, E. E. Glenn⁶⁾), 이들은 無氣肺로 因하여 肋膜腔內의 陰壓이 너무 커져 心臟 및 縱隔洞의 轉位와 同側의 空洞이 膨脹된다고 하였고 그것을 막기 위하여 人工氣胸이 必要하다고 하였으나 Coryllos³⁾ 등은 無氣肺가 恒常 肺結核이 治療에 좋은 效果를 나타낸다고 하였다. 또한 Coryllos & Ornstein⁴⁾은 胸廓成形에 依하여는 空洞閉鎖가 成功的으로 될 수 있으나 氣胸에 依하여는 空洞閉鎖가 때때로 잘 안된다고 하였는데 이것은 肺虛脫 및 組織低酸素 維持의 恒時性에 基因된다는 것을 시사하였다.

氣管支分斷結紮을 할때 空洞內에 結核菌外에 다른 雜菌이 없어야 한다는 것은 臨床的으로 重要的 事實이다. 結核菌外에 다른 二次的인 細菌感染이 있다면 激烈한 肺膿瘍等을 일으킬 수 있기 때문이다. Coryllos는 自然的으로 또는 胸廓成形術에 依하여 空洞閉鎖가 되었을때 심한 化膿性 併發症이 없었다는 點을 想起시키고 있다. 著者의 例에서도 二次的인 細菌感染은 發見할 수 없었으며 術後에도 심한 化膿性 併發症은 經驗하지 못하였다.

近年에 切除療法이 積極的으로 利用됨에 따라 分斷結紮에 依한 氣管支閉鎖는 별로 利用되지 않으나 特殊한 境遇에는 考慮될 수 있다. 그러나 氣管支分斷結紮術이 切除療法의 代用으로 使用되어서는 안된다.

Chamberlain & McNeill²⁾은 氣管支分斷結紮術의 適應을 다음과 같이 報告하고 있다. 卽 切除療法 및 虛脫療法을 施行키 어려운 例들인데 이들 中에는 多發性 空洞이 한葉 또는 그 以上의 葉을 侵犯하였거나 때로 兩側性일때, 胸廓性形術 및 氣胸後에 空洞이 그대로 남아 있어 技術的으로 空洞의 除去가 힘든例, 때로 氣管支肋膜囊 또는 膿胸이 併發되었을때, 심한 肺 機能의 底下

및 抗結核劑에 耐性菌이 存在할때 考慮할 수 있다고 하였다. 此外에 手術臺 위에서 氣管支分斷結紮이 適應될 수도 있다고 하였다.

Chamberlain¹³⁾ 등에 依하면 上葉切除 및 下葉의 上區域切除를 하였을 境遇에 氣管支瘻가 가장 많이 發生하는 것으로 報告하고 있는데 이것은 空洞의 侵犯 範圍가 上區域에만 限局되어있지 아니하기 때문에 생기는 것이며 이것을 防止하기 위하여 Extraperiosteal pneumonolysis 를 하여 氣管支瘻를 避할 수 있다고 하였다.

Extraperiosteal pneumonolysis는 첫째 空洞의 效果的인 閉鎖를 期待할 수 있고, 둘째 intersegmental or interlobar collateral ventilation을 피할 수 있고 (그림 4), 셋째 나머지 肺組織의 지나친 再膨脹을 防止할 수 있다.

著者의 例에서는 右上葉이 完全히 巨大 空洞으로 占領되어 있었고, 下葉의 上區域에 작은 空洞이 있었으며 中葉만이 結核浸潤이 없었다. 反對側 肺의 結核浸潤을 考慮할때, 그리고 術後 肺 機能을 考慮한 때 右肺全葉切除는 不可能하였고, 따라서 肺 機能을 좀더 保持하고 氣管支瘻를 避하기 위하여 上葉切除, 下葉上區域氣管支分斷結紮 및 部分肋骨切除 胸廓成形術을 施行하여 좋은 結果를 얻었다.

結 論

1. 重症 空洞性 肺結核 患者에서 右側上葉切除, 胸廓成形 및 下葉上區域氣管支分斷結紮을 併用하여 治療한 1例를 報告한다.
2. 手術後 菌陰轉되었고 空洞도 成功的으로 閉鎖되었다.
3. 切除療法 및 胸廓成形術이 適用되지 않을때 特히 肺 機能을 保持하고 合併症을 減少시키기 위하여 單獨 혹은 併用하므로써 그 目的을 期할 수 있다.

REFERENCES

1. Bogush, L. K. : *Pereviaska Bronkhov Kak Noviji Sposob Lechenia Kavernosnogo Tuberkulosa (Bronchial Ligation as a New Method for Treatment of Tuberculosis With Cavitation)*, *Sovetskaia Medicina* 21 (6):45-50, 1957.
2. Chamberlain, J. M. and McNeill, T. M. ; *Ligation and Division of the Bronchus in the Surgical Treatment of Cavitory Tuberculosis*. *J. Thoracic and Cardio. Surg.* 40:475, 1960.
3. Coryllos, P. N., and Birnbaum, G. L. : *Obstructive*

- Massive Atelectasis of the Lung*, *Arch. Surg.* 16:501, 1928.
4. Coryllos, P. N., and Ornstein, G. G.: *Giant Tuberculous Cavities of the Lung* *J. Thoracic Surg.* 8:10, 1938.
 5. Elliott, T. R., and Dingley, L. A.: *Massive Collapse of the Lungs Following Abdominal Operations*, *Lancet* 11:305, 1914.
 6. Glenn, E. E.: *Massive Atelectasis in Pulmonary Tuberculosis and Its Treatment by Artificial Pneumothorax*, *Am. Rev. Tuberc.* 23:507, 1931.
 7. Hablisten, C. C.: *Intrapleural Pressure in Massive Collapse of the Lung*, *Am. J. M. Sc.* 176:830, 1928.
 8. Jacobaeus, H. C., and Westermarck, N.: *A Further Study of Massive Collapse of the Lung*, *Acta radiol.* 11:547, 1930.
 9. Lichtheim, L.: *Versuche uber Lungenatelektase*, *Arch. f. exper. Path. u. Pharmacol.* 10:54, 1879.
 10. Margulis, M. S.; *Primenije Operacii Isorivonnoj Pereviaski Dolevogo Bronkha Pri Legochnom Kravotechenii Iz Tuberkulesnoj Kaverni (Isolated Ligation of a Bronchial Branch in Lung Hemorrhage From a Tuberculous Cavern)*, *Khirurgiia, Moskova* 33(8): 90-91, 1957.
 11. Mendelssohn, J. D.: *Der Mechanismus der Respiration und Cirkulation, oder das explicirte Wesen der Lungenhyperamien*, 2p. 1, 384 pp., 11 Berlin, B-Behrk, 1845.
 12. Nissen, R., and Lezius, A.: *Der Verschluss des Drainagebronchus als selbstotandiges oder erganzendes Behandlungsverfahren bei der Kavernenosen Lungentuberkulose*, *Deutsche med. Wchnschr.* 13: 385, 1952.
 13. Chamberlain, J. M., Storey, C. F., Klopstock, R., and Daniels, C. F.: *Segmental Resection for Pulmonary Tuberculosis*, *J. Thoracic Surg.* 26: 471, 1953.
-

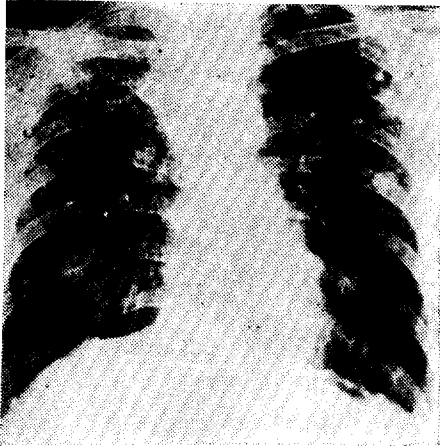


Fig. 1. Preoperative chest film showed a huge cavity with surrounding infiltration in the right upper lung field and fibro-calcific densities in the left upper and middle lung field.

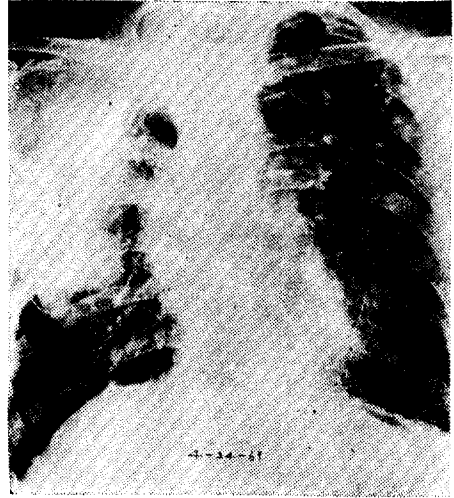


Fig. 2. Postoperative chest film 4 months after operation.

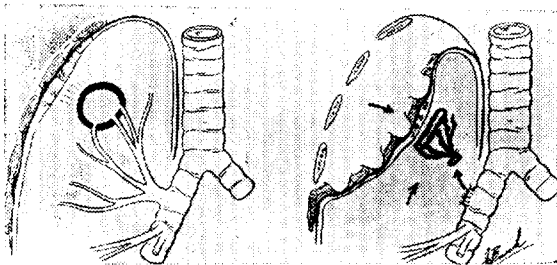


Fig. 3. The concept of "circumferential cavity collapse." (Left) The pleura adjacent to the cavity is adherent to the periosteal muscles. Multiple segmental bronchi communicate with the cavity. (Right) Lung mobilization has been carried out in the extraperiosteal plane over the adherent zone to provide lateral cavity collapse while preserving the chest wall collateral blood supply to the cavity. Recoil of the divided upper lobe bronchus provides, in addition to the lateral collapse, an accordion-like relaxation of the medial cavity wall. (from Gibbon's Surgery of the chest)

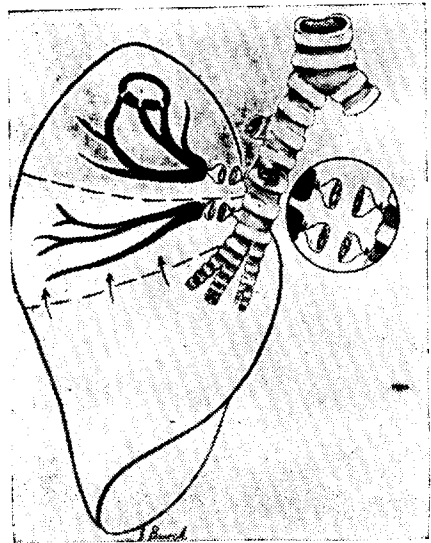


Fig. 4. The right lower lobe is shown with a cavity in the superior segment. (The upper and middle lobes have been removed for the sake of clarity.) The superior segmental bronchus and an accessory sub-superior bronchus have been ligated and divided. The fortuitous presence of the latter provides an interposed segment, which can aerate only collaterally from the basilar segments. (from Gibbon's Surgery of the chest)