

白鼠腎臟의 病變

서울大學校 農科大學 獸醫學科

林 昌 亨·崔 衡 鍾

緒 論

實驗動物에 있어서도 一般家畜에서 보는바와 같이 그 種類에 따라 어느 特定한 疾病에 잘 罹患된다.

白鼠에 일어나는 疾病으로서, mycoplasma 로 인한 肺炎 및 中耳炎(infectious catarrh)⁽⁴⁾, mycoplasma 와 streptococci 로 인한 關節炎(murine arthritis)⁽⁶⁾, 化膿菌에 의한 肺膿瘍, Sal. enteritidis 또는 Sal. typhimurium 에 의한 paratyphoid(salmonellosis)⁽⁶⁾, 그리고 內部寄生蟲으로 肝의 包蟲, 腸管의 線蟲類 및 原蟲類 등이 알려져 있다.⁽⁶⁾

這間에 動物實驗을 위해서 白鼠를 取扱하던 중, 偶然히 腎臟에 일어난 여러 病的變化를 觀察하게 되었다. 이와같은 病變은 文獻上 별로 記載되지 아니한 것이었다.

材料 및 方法

這間에 本實驗室에서 다룬 240 例의 白鼠에 있어서 遇發의으로 腎臟의 病的變化를 보게된 19 例를 材料로 하였다. 이들의 日齡은 60 日(體重 60gm 前後)에서 150 日(體重 120gm 前後) 사이의 것들이었다.

全例는 ether 로 深麻酔시킨後 放血하여, 解體即時 腎臟의 肉眼的의 所見을 觀察하고, 腎盂部에 對해서 長軸으로 半分하여 그 割面을 觀察한 다음, 10% formalin 溶液 또는 Bouin 液에 固定하였다.

組織學的 處理를 위해서 腎臟의 全構造가 組成되도록 組織片을 切取하였다. 그리하여 一般의인 paraffin 包埋過程을 거쳐 一律의으로 hematoxylin & eosin 染色을 實施하였다.

結 果

이들에 있어서 病理學的으로, 巢性化膿性腎炎(6 例), 急性非化膿性腎炎(3 例), 慢性間質性腎炎(4 例), 線蟲類의 腎盂上皮寄生(5 例, 其中 1 例는 巢性化膿性腎炎과 併發) 그리고 一側性腎水腫(2 例)을 보게 되었다.

이들의 肉眼的 및 組織學的의 所見은 다음과 같다.

巢性化膿性腎炎 (Focal Suppurative Nephritis)

肉眼的의 所見: 腎表面에 不規則한 灰白色 또는 黃白色의 病巢가 散在하고 一部表面이 若干 陷沒된 所見을 보이는 것이 있었다. 어떤것은 0.3~0.4cm 크기의 黃白色 膿瘍이 多發하여 表面에 隆起되어 있었다. 그리고 이러한 腎臟의 한 部分은 肝臟의 邊緣이나 副腎과 癒着을 일으킨 것이 있었다.

斷面에서, 不規則한 病巢를 腎表面에 나타내던 것은 그 病變이 皮質에 局限해서 存在하는 경우와 斑紋狀으로 皮質 및 髓質에 걸쳐서 散在하는 경우가 있었다. 表面에 膿瘍形成을 나타내던 것은 그 中心巢가 乾酪狀이었고 硬度가 脆弱하였으며, 때때로 黃白色의 線條가 髓質로 波及되어 있었다.

組織學的의 所見: 主로 皮質의 間質部에 中性球의 巢性浸潤이 일어나서 하나의 膿瘍을 形成하였고, 隣接한 尿細管腔에는 化膿球의 貯溜가 있었으며 一部 尿細管 上皮는 變性壞死된 所見이었다. 때로는 이같은 中性球浸潤이 間質組織을 통해서 髓質에까지 波及되고 있었다. 中性球의 甚한 集族이 있는 膿瘍의 中心巢는 壞死에 빠져 好酸性의 均質한 顆粒性物質을 나타내었다.

病變部位의 皮質表面이 周圍의 것보다 若干 陷沒되어 있는것은 化膿性炎症過程이 時間的으로 오래 經過된 所見이었다. 即, 皮質間質에 中性球를 主로해서 少數의 淋巴球 및 單核球의 浸潤이 있었고, 이들 浸潤巢에 介在하는 尿細管腔에는 中性球와 少數의 脫落上皮細胞로 構成된 滲出物이 들어 있었다. 그리고 그 隣接部位에는 間質結締組織細胞의 增加와 함께 主로 淋巴球 및 單核球의 浸潤이 있었으며, 이곳에 介在하는 尿細管은 擴張되어 있었으나 腔內의 滲出物貯溜는 없었다 (Fig. 1).

急性非化膿性腎炎 (Acute Nonsuppurative Nephritis)

肉眼的의 所見: 被膜은 容易하게 剝離되었고 그 腎表面에 灰白色의 작은 斑紋 또는 病巢가 散在하고 있었다. 斷面에서 이러한 灰白色病變은 主로 皮質에 巢狀 또

는 線條狀으로 散在하고 있었다.

組織學的所見: 皮質의 尿細管 사이에 淋巴球, 形質球 및 單核球로 構成된 白血球浸潤巢가 散在하고, 이들 浸潤巢에 介在하는 尿細管上皮는 흔히 混濁腫脹과 壞死를 나타내었다. 大體로 絲毯體에는 아무런 影響을 미치지 않았다(Fig. 2).

慢性間質性腎炎(Chronic Interstitial Nephritis)

肉眼的所見: 腎表面은 不規則하게 陷沒된 곳을 여기저기 나타내었고, 이러한 곳은 被膜과 흔히 癒着되고 있었다.

斷面에서, 이들 陷沒部는 皮質에 灰白色 結締織性 線條를 나타내었고, 어떤 例에 있어서는 髓質乳頭部에 明瞭한 小胞囊이 形成된 것을 볼 수가 있었다.

組織學的所見: 皮質 여러곳에 結締織細胞가 局限性으로 增殖된 病巢를 나타내었으며, 이속에 少數의 淋巴球 및 單核球가 散見되었다. 이들 病變과 隣接한 絲毯體는 흔히 萎縮 또는 瓦解(collapse) 되어 있었으나 尿細管上皮는 아무런 變性變化를 나타내지 않았다(Fig. 3).

髓質에 있어서 많은 數의 尿細管은 擴張되어 迂曲된 狀態를 보였다. 어떤 例에 있어서는 乳頭部의 集合管들이 擴張되어 連合을 이루고 있었다. 그리하여 하나의 큰 囊狀擴張이 形成되어 이 때문에 그 周圍의 다른 腎器官은 壓迫萎縮되고 있었다(Fig. 4).

線蟲類의 腎盂上皮寄生 (Nematode Infection in Pelvic Epithelium)

肉眼的所見: 本症例들은 組織標本을 鏡檢하던 중에 偶然히 發見되었던 것이다. 前述한 巢性化膿性腎炎과 併發되었던 例의 炎性病變을 除外하고는, 이것 自體로 因한 肉眼的變化는 認知되지 않았다.

組織學的所見: 增殖 또는 肥大된 腎盂上皮속에 작고 細長한 一種의 線蟲이 多數 埋包되어 있었다. 이들 線蟲은 長軸으로 切片되거나 또는 橫切로된 斷面을 나타내었고, 特히 橫切面에 있어서 蟲體의 內腔이 잘 表示되어 있었다. 이들이 存在하는 腎盂上皮는 一部에서 化生變化를 나타내었고, 어떤 例에 있어서는 그 寄生周圍에 輕한 出血을 나타내었다. 그러나 이들을 中心으로 해서 어떠한 炎性反應도 誘發되어 있지는 않았다(Fig. 5 및 6). 巢性化膿性腎炎과의 併發例는 이와같은 寄生蟲感染巢와는 關係없는 皮質部에 그 炎症病巢가 存在하고 있었다.

一側性腎水腫 (Unilateral Hydronephrosis)

肉眼的所見: 한 例에 있어서는 左腎이 破裂되어서 赤褐色의 그 殘存組織이 背壁에 小組織塊로 附着되어 있는 狀態를 보였고, 이와 連結된 尿管은 萎縮되어 하

나의 結締織索으로 殘存하고 있었다. 다른 한 例에 있어서는 右腎이 이미 破裂되어 前例와 같은 그 殘存組織이 隣接했던 肝葉에 癒着되고 있는 狀態를 보였다. 이들 例에 있어서 各各 다른 한쪽에 속하던 腎臟은 代償性肥大를 일으켜서 比較的 큰 形態를 나타내었다.

組織學的所見: 殘存된 一部 被膜에 沿해서 腎小體가 尿細管의 同伴없이 集成되어 있었고 이들의 Bowman腔은 若干 擴張되어 있었다. 그리고 別途로 少數의 尿細管이 擴張된 狀態로 結締織속에 殘存하고 있었다(Fig. 7). 그외의 이들 殘存腎組織의 大部分은 結締織으로 變해 있었고, 그속에 많은 수의 淋巴球 및 單核球가 浸潤되고 있었다.

特히 肝葉에 癒着되었던 例의 腎殘存組織에 있어서는, 그 癒着部位에 沿해서 多數의 大喰細胞 및 淋巴球의 浸潤이 있었고 異物體性 巨大細胞도 形成되어 있었다(Fig. 8). 그리고 그 癒着部の 被膜에 沿한 肝組織에 있어서도 少數의 淋巴球 및 單核球의 浸潤을 볼 수 있었다.

考 察

Smith 및 Jones⁽⁶⁾는 腎炎을 感染性腎炎과 非感染性(中毒性)腎炎으로 大別하여, 前者를 血液을 통해서 오는 下行性感染과 尿路를 거슬러 오는 上行性感染으로 나누었고, 後者를 絲毯體腎炎과 尿細管腎炎으로 나누었다. 그리고 感染性腎炎의 하나인 瀰漫性化膿性腎炎을 腎盂腎炎으로 記述하였다. 이들은 다른 腎炎分類名에 따라서 感染性腎炎이 間質性腎炎으로 不當히 呼稱된다는 것을 指摘하였는데, 그것은 腎臟에 있어서 炎性滲出이나 炎性增殖이 있을 때는 언제나 間質部에 存在하는 것이기 때문에, 그 位置를 前提할 必要가 없는 것이라고 하였다. 그리하여 그것이 化膿性(腎盂)腎炎이건 非化膿性腎炎이건 간에, 慢性으로 移行하면 慢性結締織增殖(chronic fibrosis)을 나타내는 것이라고 하였다.

한편 Runnells 및 Monlux⁽⁶⁾, Anderson⁽¹⁾, 그리고 Bell⁽²⁾은 間質性腎炎을 한 항목으로 설정하고 腎盂腎炎과는 別途로 區分해서 取扱하고 있다. 이들中的 Runnells 및 Monlux는 特히 上行性感染을 腎盂腎炎으로 取扱하였고, 下行性感染은 間質性腎炎 속에 一括해서 그 炎症의 期間, 範圍 그리고 滲出物別로 區分하였다. 그리고 絲毯體腎炎을 下行性感染의 別個의 것으로 取扱하였다.

이러한 것으로 보아, 腎臟炎에 關한 分類나 名稱은 劃一的으로 定해져 있는것은 아니라고 하겠다.

이번 白鼠에서 본 腎臟炎에 있어서, 化膿性인 것과

非化膿性인 것 그리고 이들의 後續結果인 慢性結締織 增殖 또는 慢性間質性腎炎이 모두 觀察되었다.

一般 家畜에 있어서, 化膿性腎炎은 corynebacteria, E.coli, proteuses 그리고 staphylococci 등의 感染에 의해서 일어나고⁽⁶⁾, 非化膿性腎炎은 特히 leptospira 急性感染時에 잘 볼수 있다는 것이 알려져 있다.^(5,6,7)

사람의 웨일病(Weil's disease) 그리고 개의 leptospirosis(Stuttgart disease)의 病原體인 Leptospira icterohemorrhagiae의 保菌者로서 野鼠가 重要한 役割을 한다는 것은 잘 알려져 있다.^(8,10) 그러나 白鼠도 自然感染狀態에서 그러한 役割을 하는것인지는 不明이며 設或 그렇다 하더라도, 野鼠에 있어서 直接 이 病原體가 어떠한 病變을 일으키게 한다는 證據는 없기 때문에, 白鼠에 있어서도 매일반일 것이라고 推測되고 있다.^(9,10) 그리하여 여기서 보게된 急性非化膿性腎炎은 그 病理發生에 關해서 앞으로 追究되어야 할 것이다.

臨床的으로, 化膿性腎炎을 보였던 本例의 動物은 그 外景症狀이 大體로 活氣가 없고 食慾不振하였다. 그리고 어떤것은 背部를 둥글게 彎曲한 姿勢(hunched position)를 取하여 被毛가 粗剛하였으며, 甚한 例에 있어서는 顔面이 腫脹되어 所謂 moon-face의 所見을 나타내었다. 이와같은 狀態는 甚한 腎組織의 損傷으로 腎機能의 不全이 일어난 때문이라고 思料된다. 그러나 非化膿性腎炎과 慢性間質性腎炎例에 있어서는 別다른 注目될만한 外景症狀이 觀察되지 않았다.

腎盂上皮속에 寄生한 蟲體는 形態的으로 一種의 線蟲임이 分明하였으나 그 genus를 同定할수는 없었다. Yorke 및 Mapstone⁽⁸⁾에 의하면, 齧齒類의 泌尿管에 寄生하는 線蟲類로서 쥐의 腎盂에 寄生하는 Genus Trichosomoides, Railliet, 1895(Syn., Trichodes, Linstow, 1874)가 있는데, 이것의 한 type species인 Trichosomoides crassicauda(Bellingham, 1840)는 卵生性으로 公 1.5~2.5mm, 母10.5~13.0mm의 크기라고 하였다. 그

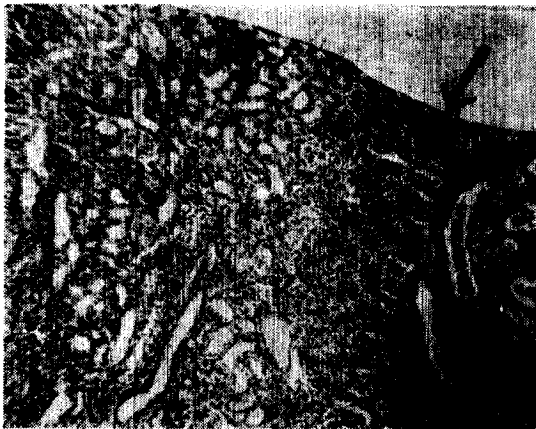

Fig. 1

리나 本動物의 腎盂上皮에 寄生한 線蟲類가 이 type species에 속하는 것인지는 組織標本上的 所見만으로는 確實히 말하기 어렵다.

이와같은 線蟲類의 寄生은 이번의 例로 봐서 적지않게 있는것으로 推測된다. 비록 腎盂에 있어서 이 때문에 어떠한 炎性變化가 일어난 證據는 없었다 하더라도 腎盂上皮에서 보인 增生 및 肥大와 같은 增殖性變化가 強하게 進行될 때를 假定한다면, 腎水腫을 일으킬 程度로 排尿에 障礙를 줄수도 있을 것이다.

한 例에 있어서 巢性化膿性腎炎과 併發되고 있었으나, 이때의 化膿病巢는 腎皮質에 存在하였던 것으로 그 炎症發生과는 아무런 關係가 없었던것으로 생각된다.

여러 原因에 의해서 尿路의 閉鎖가 있게되면 腎水腫이 일어난다.^(5,6) 本例들은 이미 破裂되어 그 殘存組織만이 形骸로 남아있던 것인데, 그 內容物은 腸腔內에서 效果的으로 吸收處理되었던것 같다. 本腎水腫의 原因은 確實히 알수는 없으나, 만일에 前例의 線蟲類의 甚한 腎盂上皮寄生으로 腎盂腔과 連結된 尿管起始部內腔이 閉鎖된다면, 前述한것처럼 本例의 腎水腫의 한 原因으로서 假想할수는 있을 것이다.

腎水腫은 흔히 二次的 細菌感染의 溫床이 되기 쉬운 것임으로⁽⁹⁾, 組織學的所見에서 보인 慢性炎性過程은 그러한 感染의 後續結果로 思料된다. 肝葉에 癒着된 例에서 보인 異物體性炎性反應은 癒着部の 肝組織에 對한 炎性腎組織의 反應으로 推測된다.

摘 要

白鼠 240 例를 다루던 中에 偶發的으로 發生한 巢性化膿性腎炎(6例), 急性非化膿性腎炎(3例), 慢性間質性腎炎(4例), 線蟲類의 腎盂上皮寄生(5例, 中 1例는 巢性化膿性腎炎과 併發) 그리고 一側性腎水腫(2例)을 觀察하였다. 이들의 肉眼的 및 組織學的所見을 記述하고 그 所見에 關해서 考察하였다.

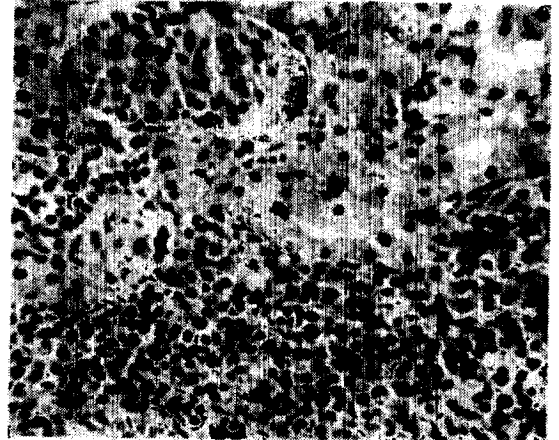


Fig. 2

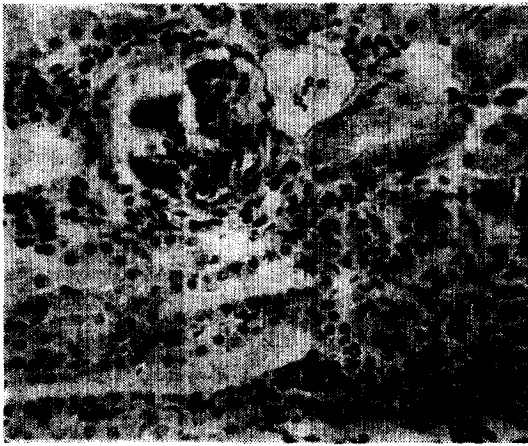

Fig. 3

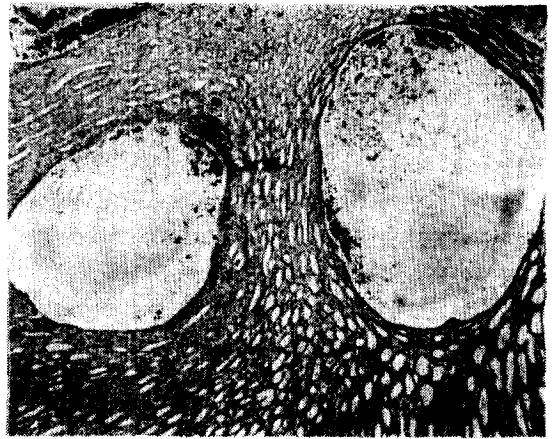


Fig. 4

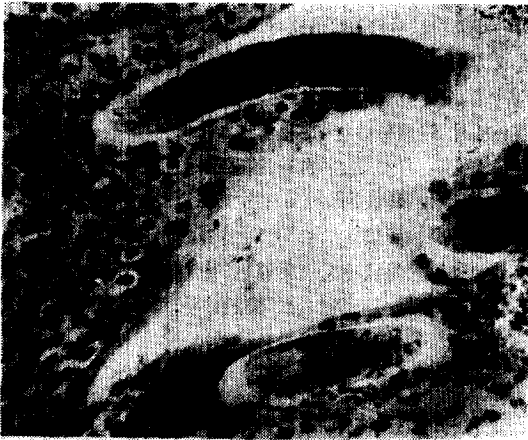

Fig. 5




Fig. 6

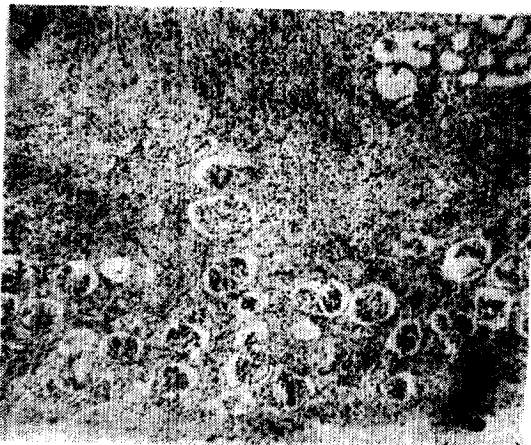


Fig. 7

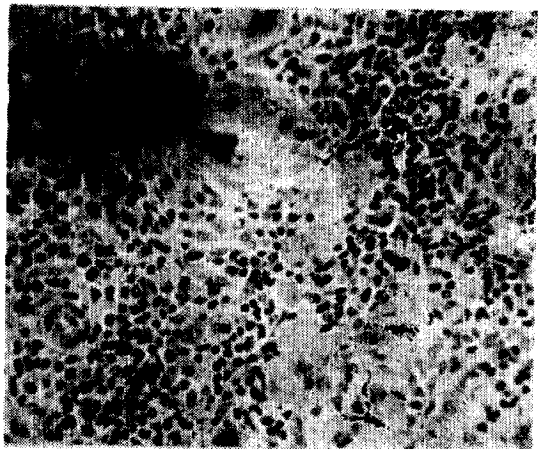


Fig. 8

LEGENDS FOR FIGURES

Figures are of sections stained with hematoxylin and eosin.

Fig. 1. Focal suppurative nephritis. Indentation of renal surface (arrow) in which acute lesions are still present. This suggests the development of the pitted kidney. $\times 100$.

Fig. 2. Acute nonsuppurative nephritis. Infiltration of lymphocytes, plasma cells and mononuclear cells between the tubules in which the epithelium shows cloudy swelling and necrosis. $\times 430$.

Fig. 3. Chronic interstitial nephritis. Partial replacement of the cortical parenchyma by connective tissue in which lymphocytic and mononuclear cell infiltrations are shown. The adjacent glomerulus undergoes atrophy while the tubular epithelium shows little degenerative changes. $\times 430$.

Fig. 4. Chronic interstitial nephritis. The renal papilla shows two cystic spaces compressing the neighbored renal tubules. $\times 50$.

Fig. 5. Nematode infection in pelvic epithelium. Nematodes sectioned longitudinally are shown to break into the pelvic epithelium. Some degree of hemorrhage and hyperplasia of epithelial cells are present. $\times 430$.

Fig. 6. Nematode infection in pelvic epithelium. Nematodes sectioned crossly are embedded in the hyperplastic pelvic epithelium. Inflammatory cells are not recognizable. $\times 430$.

Fig. 7. Hydronephrosis. Large number of glomeruli per unit area was shown. Some remnants of dilated tubules are shown in fibrous connective tissue in which lymphocytic and mononuclear cell infiltrations

are numerous. $\times 100$.

Fig. 8. Hydronephrosis. Many infiltrations of lymphocytes and macrophages were shown in a portion of renal tissue adhered to the liver. Some giant cells are also shown. $\times 430$.

REFERENCES

1. Anderson, W.A.D.: The kidneys: *In Pathology* (edited by Anderson, W.A.D.). 5th ed., C.V. Mosby Co., St. Louis, 1966.
2. Bell, E.T.: *A Text Book of Pathology*. 8th ed., Lea & Febiger, Philadelphia, 1956.
3. Farris, E.J.: The Rat as an Experimental Animal. *In The Care and Breeding of Laboratory Animals* (edited by Farris, E.J.). John Wiley & Sons, Inc., New York, 1950.
4. Nelson, J.B.: Chronic Respiratory Disease. *In The Problems of Laboratory Animals Disease* (edited by Hariss, R.J.C.). Academic Press, New York, 1962.
5. Runnells, R.A., Monlux, A.W.: *Principles of Veterinary Pathology*. 7th ed., Iowa State Univ. Press, Ames, 1965.
6. Smith, H.A. and Jones, T.C.: *Veterinary Pathology*. 3rd ed., Lea & Febiger, Philadelphia, 1966.
7. Twiehaus, M.J.: *The Pathology of Leptospirosis in Animals*. *Vet. Med.*, 52:543-545, 1957.
8. Yorke, W. and Maplestone, P.A.: Parasites of Urinary Tract of Rodents. *In The Nematode Parasites of Vertebrates*. Hafner Pub. Co., New York, 1962.
9. 小山良修, 今泉清, 鈴木潔, 田中利男: ラット, 実験動物管理の実際. 醫學書院, 東京, 1963.
10. 梁川良: レプトスピラ. 獣醫微生物學(平戸勝七編). 養賢堂, 東京, 1964.

Lesions in the Kidney of Albino Rats

Chang Hyeong Lim, D.V.M., Hyeong Jong Choi, H.M.D.

College of Agriculture, Seoul National University

Nineteen cases of Albino rat having naturally occurred renal lesions were observed during the routine examination of a total of 240 cases. The lesions observed were focal suppurative nephritis (6 cases), acute nonsuppurative nephritis (3 cases), chronic interstitial nephritis (4 cases), nematode infection in pelvic epithelium (5 cases, in which one case was coincident with focal suppurative nephritis) and unilateral hydronephrosis (2 cases). Gross and microscopic findings for the lesions were described and discussed.