

右側 肺上葉 氣管支에 發生한 孤立性 乳頭腫

— 一 治驗例 및 文獻考察 —

裴洙東* · 崔東河* · 朴海壽** · 徐株永***

= Abstract =

Solitary Papilloma of the Right Upper Bronchus

— Report of A Case and Review of the Literature —

Soo Tong Pai, * M. D., Dong Ha Choi, * M. D.,
Hae Soo Park, ** M. D., Choo Yung Suh, *** M. D.

Papilloma of the upper respiratory tract, particularly larynx and vocal cords are relatively common disease. However, solitary papilloma of the bronchus is extremely rare condition and only a handful cases were reported in the literature.

The patient is a 39 years old housewife who has been suffering from productive cough and occasional hemoptysis in the past one year. X-ray of the chest showed complete atelectasis of the right upper lobe. Bronchography revealed a hemispherical protruding mass in the right main bronchus with complete occlusion of the upper lobe bronchus. Bronchoscopy showed a whitish friable mass in the lumen of the right main bronchus biopsy of which was reported as benign papilloma.

Right upper lobectomy together with wedge resection of the portion of right main bronchus to include the tumor was done. Cut edges of the bronchus were stitched together with interrupted fine dacron sutures. During this procedure, right main bronchus was gently clamped with non-crushing Satinsky type clamp.

Patient has had uneventful recovery from surgery and was discharged without symptom. Patient is donging well three months following the operation.

緒 論

良性 乳頭腫은 上氣道에서는 比較的 頻發하나 下氣道 특히 氣管支에서는 稀有하게 發生한다. 氣管支의 開口部 가까이에서 잘 發生하는 孤立性 乳頭腫은 良性 氣管

支腫瘍中 가장 稀有한 것으로⁹⁾ 1892年 Siegert가 生前에 呼吸器 症狀이 없었던 52歲 男子의 剖檢에서 첫例를 報告(Drennan et al.의 引用)⁶⁾한 以來 現今까지 文獻上에 報告된 例는 數例^{2) 3) 5) 12)}밖에 되지 않는다.

著者들은 最近 高麗病院 外科에서 右肺上葉에 無氣肺를 合併한 右上葉氣管支 起始部 가까이에 發生한 孤立性 氣管支 乳頭腫 1例를 治驗하였기에 文獻考察과 더불어 報告하는 바이다.

症 例

患者: 정○제, 39歲, 女子

* 高麗病院 外科

** 高麗病院 耳鼻咽喉科

*** 高麗病院 內科

* Dept. of Surgery, Korea General Hospital.

** Dept. of Oto-Rhino-Laryngology, Korea General Hospital.

*** Dept. of Medicine, Korea General Hospital.

Hospital No. 94309

本患者는 39歲 家庭主婦로서 咳嗽 및 血痰을 主訴로 1972年 9月 27日 本 病院 內科에 入院하였다.

病 歷 :

患者의 家族歷에는 別로 特記할만한 事項은 없었으며 1971年 7月부터 咳嗽 및 咯痰으로 苦生해 오다가 同年 8月 3日 某 個人病院에서 胸部 X線을 撮影한 結果 氣管支炎이란 診斷을 받고 內科的 藥物療法을 받았으나 別 好轉이 없었다고 한다. 約 2個月後 다시 胸部 X線 撮影을 받은 結果 肋膜炎으로 診斷되어 抗結核療法을 現在까지 받아 왔으나 別로 效果가 없었다. 그때 撮影한 胸部 X線 所見은 入院時와 同一한 右側肺上葉에 無氣肺를 보였다. 入院 7個月前부터 血痰이 間歇的으로 있었으며 症勢의 好轉이 없이 지내다가 入院 2日前에는 咳嗽 및 血痰이 惡化하였다고 한다. 最近 1年間 體重은 約 7kg 減少하였다고 한다.

診察所見 :

患者는 別로 衰弱한것 같지는 않으며 若干 苦痛스럽 게 보였다. 頸部 淋巴腺 肥厚도 볼수 없었으며 胸部 聽診上 雜音이나 呼吸音의 減少도 없었다.

檢査所見 :

1972年 9月 27日 內科에 入院當時의 血壓은 120/90 mmHg., 體溫은 36°C, 脈搏은 92/min., 呼吸은 24/min. 였다.

血液所見은 血色素 12.6gm%, 血球容積 38Vol%, 白血球 16,350/mm³(中性多核 74%, 淋巴球 22%, 單核細胞 1%, 好酸球 3%), 赤血球沈降速度는 42mm/hr. 였다. 尿糞便 檢査上 異常이 없었고 肺 및 肝지스토마 皮膚反應 檢査에서 陰性이었으며 梅毒에 對한 血清檢査도 反應이 없었다. 咯痰檢査에서 抗酸菌이나 肺吸虫을 볼수 없었으며 肝機能檢査에서도 正常을 나타냈다

X-線所見 :

胸部單純撮影(72. 9. 28) 上 右肺上葉에 無氣肺 所見을 보였다. 氣管이나 縱隔洞의 轉位는 없었다(Fig. 1.)

氣管支造影術(72. 10. 4) 上 右上葉氣管支는 完全히 閉鎖되어 造影劑가 充填되지 않았으며 右上葉氣管支의 開口部에 該當하는 主氣管支內에 半圓形陰影缺損을 나타내었다(Fig. 2).

氣管支鏡檢査 및 生檢所見(72. 10. 7):

氣管支鏡檢査上으로 氣管分岐部는 넓어져 있었고 右 上葉氣管支의 開口部에 該當하는 部位의 主氣管支內에 白色의 유연한 fungating mass를 볼수 있었고 右上葉氣管支의 開口部는 確認할 수 없었다. 腫瘍塊의 一部를 生檢한 結果 顯微鏡的으로 良性 乳頭腫 所見을 보

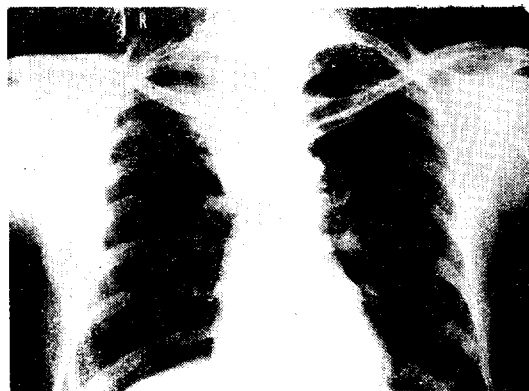


Fig. 1. Chest X-ray. (P-A View) Atelectasis of Rt. upper lobe.

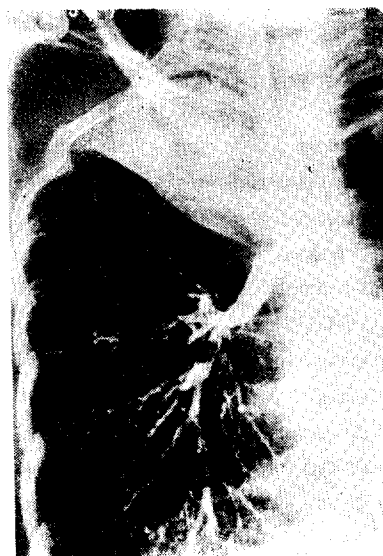

Fig. 2. Bronchogram. Complete obstruction of the Rt. upper lobe bronchus and main bronchial concave deformity at the orifice of Rt. upper lobe bronchus.

었다.

1972年 10月 10日 右肺上葉 無氣肺를 合併한 孤立性 良性 氣管支 乳頭腫이란 診斷下에 手術을 施行하였다.

手術所見 :

全身麻酔下에 第6肋間을 通하여 右側 後方 切開線으로 開胸하였다. 右肺上葉은 完全히 無氣肺 狀態였었고 周圍 肋膜과 癒着은 없었고 黑褐色을 呈하였으며 肺門 周圍 淋巴腺群의 腫大를 볼수 있었다. 無氣肺된 右肺上葉을 切除하기 爲하여 肺門部 周圍組織을 剝離하고 無氣肺된 葉을 供給하는 血管들을 結紮 切斷했으며 氣

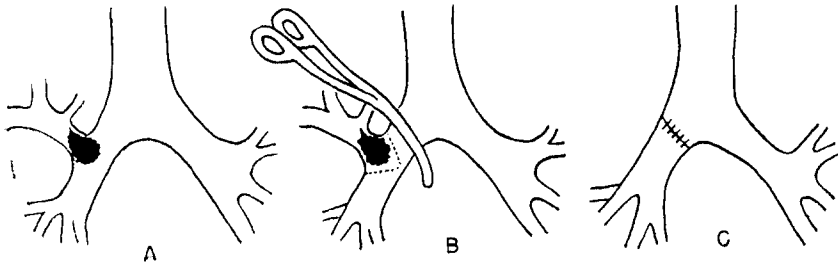


Fig. 3. Bronchoplasty of Rt. main bronchus.

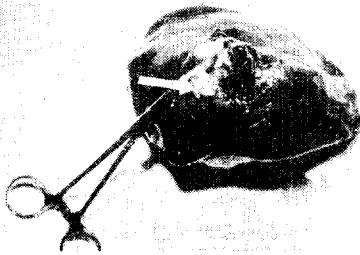

Fig. 4. Gross specimen of atelectatic right upper lobe with a papillomatous growth in the bronchus.

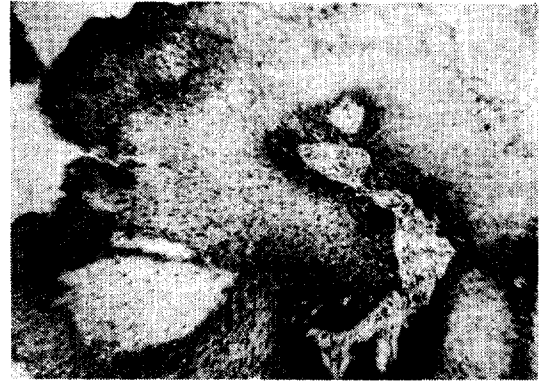

Fig. 5. Microscopic finding. (H & E stain, ×100) Papillary growth consisting of stratified squamous epithelium with hyperkeratosis.

管支 處理는 右上葉氣管支 開口部位의 右主氣管支內에 移動性 腫瘍塊가 觸知되므로 氣管分岐部 直下의 右側 主氣管支를 Satinsky clamp 로 잡고 난다음 右上葉氣管支의 開口部를 基底로 해서 Wedge 型으로 右側 主氣管支를 切除하고 氣管支成形術을 施行하였다(Fig. 3).

病理組織學的 所見 :

切除된 右肺上葉의 무게는 約 300gm 이었고 肋膜表面은 平滑하였으며 比較的 彈力性이 있었다. 氣管支를 切開해 보니 移動性이 있는 0.5cm. 길이인 가는 肉莖을 가진 유연하고 cauliflower 樣相의 乳頭腫性 發育(1.5×1.5×0.8cm.)이 右上葉氣管支의 後區域支 開口部 바로 周圍에서 起始하여 右上葉氣管支의 開口部를 完全히 閉鎖시키면서 右主氣管內로 脫出되어 있었다(Fig. 4).

顯微鏡의 所見으로 腫瘍은 全體의으로 重層鱗狀上皮 (stratified squamous epithelium)로 덮혀있는 乳頭樣의 突出을 볼 수 있으며 hyperkeratosis, parakeratosis 및 acantosis를 볼 수 있고 epithelial dysplasia는 部分的으로 볼 수 있으나 anaplastic change는 볼 수 없다. 間質은 毛細血管 增殖과 輕度의 急性性 炎症性 細胞浸潤을 보였다(Fig. 5).

肺는 無氣肺와 非特異性 慢性 細胞浸潤의 所見을 보

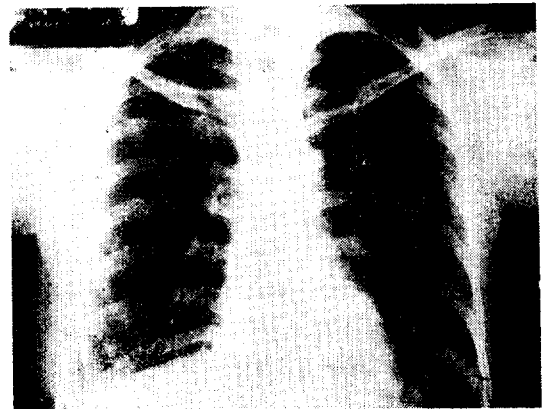


Fig. 6. Chest X-ray. (P-A View) Normal picture, 11 days after operation,

였다.

手術後 經過 :

手術後 經過는 良好하였으며 手術 11日後에 撮影한 胸部 X線 所見에 肺는 完全 正常이었다(Fig. 6).

手術後 12日만에 아무런 合併症없이 退院하였고 退院 當時 咳嗽 및 呼吸困難은 全然 없었으며 少量의 咯痰만 가끔 있었다. 退院後 3週에 來院하였을 때는 呼吸器 症

狀이 전혀 없었다.

考 察

乳頭腫性 發育은 上皮細胞가 있는 部位이면 體內 어디서나 發生할 수 있다. 即 皮膚, 口腔內, 副鼻腔內, 耳, 喉頭, 氣管 및 氣管支, 腸管系, 膽管, 膀胱, 子宮頸部 및 腔, 脈絡膜叢 및 乳管 등에서 찾아볼 수 있다¹⁾.

呼吸器에서 乳頭腫의 發育은 喉頭에서 가장 흔히 發生하며¹⁰⁾ 氣管에 發生하는 乳頭腫은 喉頭に 比하여 百分의 一程度 밖에 안된다고 Lukens(1936)¹³⁾는 記述하였으며, 喉頭나 氣管의 乳頭腫이 氣管支나 小氣管支에 同一한 病巢를 同伴하는 多發性 乳頭腫症의 例도 드물게 報告된바 있다.

著者들이 經驗한 孤立性 氣管支 乳頭腫은 現今까지 文獻考察上 約 10例를 볼 수 있으며 우리나라에서는 李 等の 1例가 報告된바 있다^{4) 7) 8) 10) 15)}.

1965年 Drennan과 Douglas⁵⁾는 氣管支 乳頭腫을 다음과 같이 病因論에 있어서 根本的으로 相異한 3群으로 分類하였다.

- 1: Multiple papillomatosis
- 2: Inflammatory polyps (papilloma)
- 3: Solitary papilloma

多發性 乳頭腫症(multiple papillomatosis)은 一般的으로 若年層 特히 小兒期에서 好發하며 喉頭에서 부터 小氣管支에 이르기까지 氣管支系 全般에 걸쳐 多發性으로 發生하고 小兒에서 發生時는 比較的 豫後는 良好하며 窮極的으로 治療를 하지 않아도 退化되어 없어지는 것이 特徵이라 하겠다. 成人에서 發生하는 多發性 乳頭腫症은 大端히 稀有하며 根治切除를 했음에도 再發率이 높고 氣管支 閉鎖를 일으켜 肺炎이 合併되거나 吸入으로 因해 窒息死를 일으킬수도 있고 終局에 가서는 危篤한 過程을 取하는 境遇가 많다고 한다^{7) 10)}. 우리나라에서도 金等¹¹⁾의 21歲 女子 患者에서 左側 肺下葉氣管支에 發生한 多發性 乳頭腫症 1例를 左側 肺下葉切除術로 完治한 報告가 있다.

많은 學者들은 多發性 乳頭腫症은 眞性腫瘍이 아니고 virus inoculation에 의한 二次的인 局限된 上皮細胞增殖으로 믿고 있으며¹⁵⁾ Hitz와 Oesterlin(1932)⁸⁾은 原發性 乳頭腫이 外傷으로 因하여 endobronchial dissemination 및 implantation(aerial metastasis)을 일으킴으로 多發性으로 온다고 하였고, Buffmire et al¹²⁾과 Stein et al.¹⁵⁾은 類似腫瘍의 multicentric origin 일 것이라고 記述하였고 或者는 이들 腫瘍이 思春期에 와서 自然히 없어지는 傾向이 있으므로 hormones 과 關係가

있을 것으로 推測한다.

炎症性 乳頭腫(inflammatory papilloma)은 異常增殖의 纖維間質을 가진 polypoid mass로서 長期間의 呼吸器感染을 가졌든 患者의 慢性炎症性 氣管支粘膜炎에서 孤立性 또는 多發性으로 發生하며 여러 種類의 上皮細胞로 덮혀있고 間質에 慢性 炎症性細胞의 浸潤이 있는 것이 特徵이라 하겠다. Ashmore(1954)⁹⁾는 治驗한 4例의 氣管支 乳頭腫中 3例가 이 部類에 屬했다고 報告했다.

孤立性 氣管支 乳頭腫(solitary papilloma)은 肉莖이 있고 恒常 重層鱗狀上皮로 덮여져 있으며 間或 角化를 볼 수 있고 50~60代에서 好發하며 持續的인 呼吸器感染의 既往歷도 없으며 普通 炎症性細胞의 浸潤은 없으나 腫瘍에 의한 氣管支 閉鎖로 그 末端部位에 炎症을 同伴하면 輕度의 炎症性反應을 보일 수도 있다. 著者들이 經驗한 例는 이 群에 該當하며 發生年齡 外는 上記 特徵을 다 볼 수 있다.

孤立性 氣管支 乳頭腫은 皮膚나 粘膜炎에 發生하는 良性 乳頭腫과 類似하므로 Drennan과 Douglas⁵⁾는 眞性腫瘍으로 生覺하기 보다는 아마 遺傳的으로 決定된 "Areas of localized epidermal dysplasia"로 生覺하며 이러한 說을 뒷받침하는 것으로 孤立性 乳頭腫을 덮고 있는 鱗狀上皮細胞에 全體的 또는 部分的으로 metaplastic change를 볼 수 있다.

孤立性 氣管支 乳頭腫은 3群中 가장 稀有한 것으로 몇몇 症例報告에서 腫瘍의 型을 組織學的으로 正確히 記述하지 않아서 混同은 있지만 現今까지 報告된 例는 約 10例에 不過하며 아마 첫 報告는 Siegert (1892) (Drennan et al.의 引用)⁵⁾의 1例 일것이고, Ashmore (1954)⁹⁾의 1例, Ashley, Danino, 및 Davies(1963)²⁾의 文獻考察上 다른 4例 및 자기들이 經驗한 1例, Drennan과 Douglas(1965)⁵⁾의 1例, Jackson과 Hatch (1968)⁹⁾의 2例라 하겠다.

Jackson과 Jackson(Jackson et al의 引用⁹⁾)은 良性 氣管支腫瘍의 두가지 症狀으로 咯血과 localized wheezing을 記述하였으며, 咳嗽과 呼吸困難을 볼 수 있고 合併된 例에서는 血痰, 肺炎, 無氣肺 및 氣管支擴張症 등을 볼 수 있다고 한다^{8) 9)}. 著者들의 例에서는 咳嗽과 咯痰 및 咯血이 主症狀이었다.

病歷, 症狀, 單純胸部攝影, 管支造影術, 氣管支鏡檢査 및 生檢法으로 診斷은 可能하며^{8) 9)} 著者들의 例에서는 氣管支攝影術로서 氣管支腫瘍을 疑心하였고 氣管支鏡下 生檢法으로 診斷이 確診되었다.

孤立性 氣管支 乳頭腫의 治療로서는 確診이 되면 氣管支鏡下 切除術^{8) 12)}이나 氣管支成形術¹⁴⁾ 또는 部分的肺

切除術⁹⁾을 施行한다. Ashmore³⁾의 例는 右下葉의 肺葉切除術로서 治癒하였고, Elliott, Belkin 및 Donald⁶⁾는 肺切除術을 施行했고, Smith와 Dexter¹⁴⁾는 腫瘍을 包含한 左側 上葉氣管支를 sleeve resection 하였고, Drennan과 Douglas⁵⁾의 例에 있어서는 腫瘍 肉莖의 間質血管이 血栓症을 일으켜 硬塞形成이 됨으로서 喘息性 發作이 있을時 氣管支壁으로부터 分離되어 咳嗽時에 腫瘍塊 全部가 咯痰에 섞여 排出됨으로서 治癒되었다. Jackson과 Hatch⁹⁾의 2例는 氣管支鏡下 切除術로서 治癒하였으며 李等¹²⁾의 1例도 氣管支鏡下 切除術로서 治癒하였다.

著者들의 例는 無氣肺된 右側 肺上葉 切除術과 同時에 右側 上葉氣管支 開口部 周圍의 右側 主氣管支의 氣管支成形術로 治癒하였다.

一般的으로 氣管支 乳頭腫은 治療後 어느 程度의 再發의 可能性이 따르기 때문에 繼續 觀察하여야 한다.

結 論

高麗病院 外科에서 39歲의 女子에서 右上葉氣管支 起始部에 發生한 氣管支 乳頭腫을 右上葉切除와 Wedge形 右主氣管支成形術로서 手術 加療한 治癒例를 報告함과 同時에 文獻考察을 하였다.

REFERENCES

- 1) Anderson, W.: *Pathology for the Surgeon*, ed 8, W.B. Saunders Co., Philadelphia and London, 1967.
- 2) Ashley, D.J.B., Danino, E.A. and Divies, H. D.: *Bronchial Polyps*, *Thorax*, 18:45, 1963.
- 3) Ashmore, P.G.: *Papilloma of the Bronchus: Case Report*. *J. Thoracic Surg.*, 27:293, 1954.
- 4) Buffmire, D.K., Clagett, O.T. and McDonald, J.R.: *Papillomas of Larynx, Trachea and Bronchi: Report of Case*. *Proc. Staff Meet. Mayo Clin.*, 25:595, 1950.

- 5) Drennan, J.M. and Douglas, A.C.: *Solitary Papilloms of a Bronchus*. *J. Clin. Pathol.*, 18:401, 1965.
- 6) Elliott, G.B., Belkin, A. and Donald, W.A.: *Cystic Bronchial Papillomatosis*. *Clin. Radiol.*, 13:62, 1962.
- 7) Greenfield, H. and Herman, P.G.: *Papillomatosis of the Trachea and Bronchi*. *Amer. J. Roentgenol.*, 89:45, 1963.
- 8) Hitz, H.B. and Oesterlin, E.: *A Case of Multiple Papillomata of Larynx with Aerial Metastases to Lungs*. *Amer. J. Pathol.*, 8:333, 1932.
- 9) Jackson, D.A. and Hatch, H.B.: *Solitary Benign Squamous Papilloma of the Bronchus*. *Amer. Rev. Resp. Dis.*, 97:699, 1968.
- 10) Kaufman, G. and Klopstock, R.: *Papillomatosis of the Respiratory Tract*. *Amer. Rev. Resp. Dis.*, 88:839, 1963.
- 11) Kim, C.W., Kim, C.S. and Choi, I.J.: *A Case of Bronchial Papillomatosis with Cyst Formation and Lipoid Pneumonia*. *Korean Central J. Med.*, 9:383, 1965.
- 12) Lee, J.H., Lee, H.I. and Yoo, H.S.: *Case Report of Solitary Benign Papilloma Arising at Opening of Left Major Bronchus*. *Korean J. Thorac. and Cardiovasc. Surg.*, 4:91, 1971.
- 13) Lukens, R.M.: *Papilloma of the Trachea: Report of a Case*. *Ann. Otol. Rhin. & Laryngol.*, 45:872, 1936.
- 14) Smith, J.F. and Dexter, D.: *Papillary Neoplasm of Bronchus of Low-grade Malignancy*. *Thorax*, 18:340, 1963.
- 15) Stein, A.A. and Volk, B.M.: *Papillomatosis of Trachea and Lung: Report of a Case*. *A.M.A. Arch. Pathol.*, 68:124, 1959.