

## 先天性食道閉鎖症 4例報告

盧浚亮\* · 張敦植\* · 李 榮\* · 金鍾煥\* · 徐景弼\* · 李寧均\*

= Abstract =

### Congenital Esophageal Atresia: Report of Four Cases

Joon Rhyang Rho, \* M. D., Don Sik Chang, \* M. D., Yung Lee, \* M. D.,  
Chong Whan Kim, \* M. D., Kyung Phill Suh, \* M. D., and Yung-Kyoon Lee, \* M. D.

The esophageal atresia with tracheoesophageal fistula occurs approximately once in 3,000 live births.

In Korea, about 20 cases were reported with five successful surgical corrections. The atresia characteristically occurs at the level of, or just cephalad to, the carina and is associated with a tracheoesophageal fistula.

In about 90% of the cases, the upper esophagus ends in a blind pouch, and the lower esophageal segment communicates with the trachea through the membranous posterior wall just above the carina.

Many of the infants with esophageal atresia have other congenital anomalies. The most common of these are congenital cardiac anomalies, imperforate anus, genitourinary malformations, and intestinal atresia.

Recently we experienced four cases of esophageal atresia, of which three were Gross type C and one was type A.

Two of them were treated by primary repair, and one (type A) was taken cervical esophagotomy and gastrostomy. The another was refused surgery.

### 緒 論

先天性食道閉鎖 및 氣管食道瘻는 1969年 Gibson<sup>1)</sup>이 最初로 記述하였고, 1898年 Hoffman<sup>2)</sup>이 처음으로 胃瘻形成術(Gastrostomy)을 시행하였으나 下部 氣管食道瘻를 통한 胃內容物의 逆流로 因한 肺合併症으로 死亡하였다. 1936年 Lamman<sup>3)</sup>이 氣管食道瘻를 切斷閉鎖하고 上下食道를 吻合하였으나 生存하지 못하였고, 1939年 Ladd<sup>4)</sup>와 Leven<sup>5)</sup>이 各自 胃瘻形成術, 頸部食道瘻形成術 및 肋膜腔외로 氣管食道瘻를 結紮하여 最初의

長期生存例를 報告하였다.

1943年 Haight<sup>6)</sup> 등이 肋膜腔외로 氣管食道瘻를 結紮하고 同時에 上下部 食道를 吻合하여 成功한 以來 이것이 現在 使用되고 있는 最先의 手術方法이다. 最近까지 國內文獻上 20例가량 報告되어 있고 手術後 生存例는 著者가 이미 報告한 1例를 포함하여 5例가 報告되어 있고, 今般 2例를 追加하면 모두 7例가 生存하고 있다<sup>7-13)</sup>. 本 서울大學病院 胸部外科에서 4例中 3例에서 手術治驗하였기에 文獻考察과 함께 報告하는 바이다.

### 症例 1(No. 497858) :

生後 1日된 男兒로 出生時 體重은 3.0kg 였다. 出生後부터 粘液性唾液을 코와 口로 流出하였고, 포도당액을 먹이면 곧 토하면서 심한 기침과 함께

\* 서울大學病院 胸部外科

\* Department of Thoracic Surgery, College of Medicine, Seoul National University.

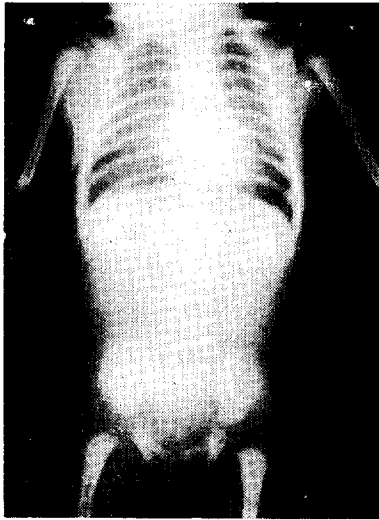


사진 1.

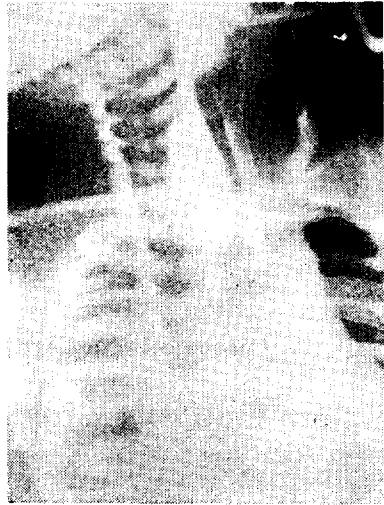


사진 2.

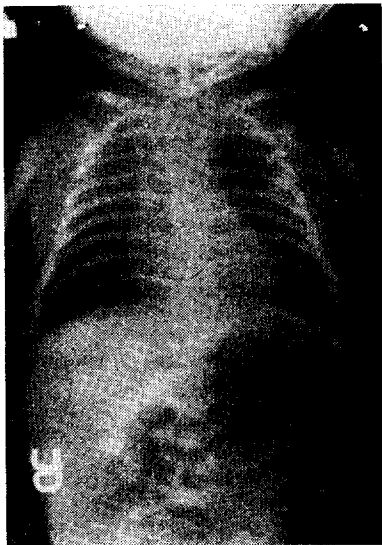


사진 3.

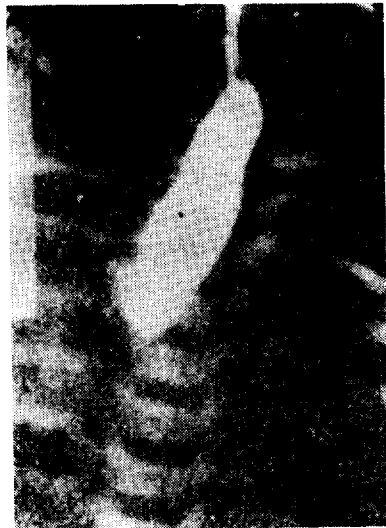

사진 4.

청색증을 동반하였다. 吐物에 담즙이 섞인 所見은 없었고, 울어도 복부팽만은 일어나지 않았다. 흉부청진상 폐전부위에서 약간의 수포음이 들렸고 心音은 이상이 없었다. 흉복부 단순 X-선사진상 폐야엔 특기할 소견이 없었고, 복부에서는 氣體음영을 전혀 찾아볼 수 없었다(사진 1). 복부에 기체음영이 全無함은 下部食道가 氣管과 連結되지 않은 盲管임을 의미한다. 식도조영촬영에서는 식도가 대동맥궁 부위에서 盲管으로 閉鎖되어 있었고 氣管과의 連結部位는 없었다(사진 2). 他臟器의 異常은 없었고, 産母가 임신중에 羊水過多症의 所見이 있었다. 下部食道의 상태를 알 수 없어 頸部食道瘻形成

術 및 胃瘻形成術을 시행하였다. 術後經過는 순조로웠으며, 退院後 만 3년이 지난 현재 아주 건강하며, 2次의인 食道再建術을 시행할 예정이다.

症例 2(No. 728686) :

生後 1日된 만삭분만 男兒로서 出生後부터 粘液性唾液을 코와입으로 流出하였고, 물을 먹이던 곧 吐하면서 심한 기침을 同伴하였고 同時に 복부팽만이 심해졌다. 入院時 體重은 3.6kg으로 發育 및 營養狀態는 良好하였고, 脫水現象은 별로 없었다. 中等度の 發熱이 있었고, 肺전체에서 水泡音を 들을 수 있었으나 心音은 정상이었다. 또한 他臟器의 이상은 찾아볼 수 없었다. 産

母의 과거력에서 임신중에 羊水過多症의 所見이 있었다. 혈액검사상 혈액소 16.0gm, Hematocrit 47, 백혈구 7200이었다. 단순 흉부 및 복부 X-선 사진상 右肺中間部位에서 폐염을 의심할 수 있는 음영의 증가가 있었고, 복부에는 위장관내에 다량의 氣體음영을 관찰할 수 있었다(사진 3 참조).

食道카테타가 기관근지부 上部에서 前進이 안되고 자꾸 꺾이거나 꼬이는 것을 무시할 수 없었다(사진 3 참조). 食道造影撮影에서 上部食道가 氣管分岐部보다 上部에서 盲管으로 閉鎖되어 있었고 심히 膨大되어 있었다(사진 4 참조). 氣管과 下部食道와의 連結된 부위를 찾을 목적으로 氣管 및 氣管枝造影撮影을 실시하였으나 氣管食道瘻의 部位를 발견할 수는 없었다. 禁食시키고 정맥주사로 수액을 공급하면서 항생제 투여 및 기관과 上部食道를 吸出(Suction)하고 습도조절을 철저히 하여 入院 第3日에는 肺所見이 好轉되고 發熱이 消失되어 手術하였다. 기관삼관 전신마취하에 자기호흡을 유지하여 복부팽만을 방지하면서 胃瘻形成術을 시행한 후 곧이어 우측 제 4 肋間으로 開胸한후 Gross C型 畸型임을 확인하고 下部食道가 기관후벽과 연결된 부위를 절단한후 기관후벽의 瘻孔을 5-0혈관봉합사로 봉합하였다. 계속하여 팽대된 상부식도(직경 1.5cm)를 약간 박리하여 거의 긴장(Tension) 없이 하부식도(직경 4mm)와 單層端端吻合하여 주었다. 術後경과는 양호하여 術後 제 2일부터 胃瘻管을 통하여 포도당액을 먹이기 始作하여 術後 3일에는 全乳를 먹었고 術後 6일부터 포도당액을 徑口로 먹이기 시작하여 제10일부터는 全乳를 입으로만 먹었다. 牛乳나 母乳를 吮하지 않고 잘 섭취하여 術後 20일에는 體重이 4.6kg으로 늘었다. 手術後 12일에 실시한 식도조영술에서 상부식도의 확장 및 吻合部의 輕度의 狹窄를 볼 수 있었으나 透視上 Barium의 通過는 거의 正常과 같았다(사진 4 참조). 手術장감염이 있었으나 곧 治愈되어 患者는 術後 3週만에 輕快退院하였다.

**症例 3(No. 739525):**

生後 2日된 만삭분만 남아로서 出生時 體重은 3.2kg 였고, 침과 물을 삼키지 못하고 입과 코로 흘렸고 기침과 동시에 복부팽만이 심해졌다. 産母가 임신중에 양수과다증의 소견을 보인것 이외에 별 이상소견은 없었다. 흉부정진상 心音은 정상이었고, 호흡음도 비교적 좋았다.

흉복부 단순 X-선촬영상 흉부에는 별이상이 있었고, 복부에는 胃腸管전체에 過多한 氣體음영이 있었다. 生後 2일에 胎便을 보았고, 他臟器의 이상소견은 없었다.




사진 5.

식도 조영촬영상 식도가 제3흉추부위에서 盲管으로 폐쇄되어 있고, 심하게 확장되어 있었다. 기관과 연결된 소견은 없었다(사진 5 참조). 이상소견들로 Gross type C의 식도폐쇄증으로 생각하고, 모든상태가 비교적 양호하여 즉시 胃瘻形成術을 시행한후 곧이어 기관삼관전신마취하에 우측제 4늑간으로 개흉하여 下部食道가 氣管과 연결된 부위에서 절단하고 기관후벽을 봉합한후, 확장된 上部食道를 박리하여 거의 긴장없이 하부식도와 단층단단吻合하였다. 術後경과는 순조로워 術後 2주에 퇴원하였다. 術後 30일에 식도렴착의 소견이 있어 재입원하여 2차에 걸친 부지(bougie)를 시도하였으나 별효과 없이 術後 50일만에 제수술을 실시하였다. 첫빈수술과 같이 개흉한후 吻合한 부위를 박리하여보니 吻合부위가 반흔성협착을 일으켜 거의 완전히 폐쇄되어 있었다. 다시 확대된 상부식도를 충분히 박리하고 협착부위를 절제한후 1차수술때보다 하부식도의 내경이 큰 下部(6mm)에서 단층단단吻合하였다. 術後 좌측폐의 無氣肺의 소견이 있었으나 기관삼관하에 분비물을 흡출시켜 곧회복되었다. 제수술후 6일부터 徑口섭취가 가능하였으나, 10일에 좌폐에 폐염이 발생하여 이에 대한 처치를 하고 있으며 제수술후 15일인 현재 식도렴착의 소견은 없다.

**症例 4(740586):**

生後 4일된 여자로서 38주만에 出生하였으며, 出生時 體重은 2.5kg 였다. 入院時 主訴는 前記 3例와 같았다.

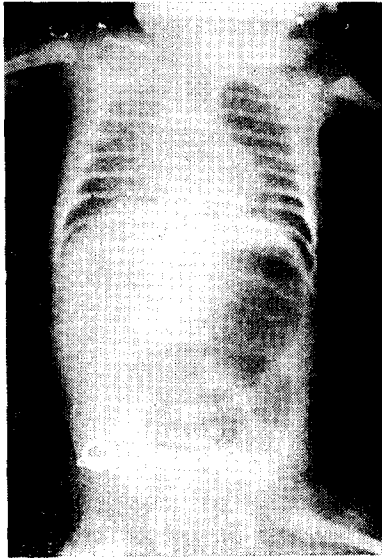


사진 6.

흉복부 단순 X-선촬영상 폐야에 미세한 음영의 증가들이 있었고, 복부에는 위와 上部小腸에만 氣體음영이 있으며 심히 확장되어 있었으나 나머지 小腸과 大腸에는 氣體음영이 전혀 없었다(사진 6 참조).

식도조영촬영상 上部食道가 第2胸椎部位에서 盲管으로 閉鎖되어 있었고, 氣管과 連結된 所見은 찾아볼 수 없었다(사진 7 참조).

이상조건으로 보아 Gross type C의 食道閉鎖 및 上部腸管閉鎖症으로 생각되었고, 他臟器의 畸形은 찾아볼 수 없었다. 父母가 手術을 거부하여 退院하여 다음날 死亡하였다.

考 按

食道 및 氣管(枝)은 胎生 3.4週에 前腸(foregut)으로부터 發生한다. 氣管의 發生이 始作하는 部位는 氣管分岐部 바로 上部로서 거의 大部分의 下部氣管食道瘻가 이곳에 形成된다<sup>14, 15)</sup> 先天性食道閉鎖 및 氣管食道瘻의 發生 頻度는 Potts<sup>16)</sup> 등에 의하면 2500出産中 1名, Holder 등<sup>17)</sup>은 3000出産中 1名, Rosenquist 등<sup>17)</sup>은 6800出産中 1名이다. 著者에 따라 別表 1과 같이 分類하고<sup>21-23)</sup>, 各型의 發生 頻度는 別表 2와 같다<sup>18)</sup>.

他臟器의 畸形을 흔히 併發하며 心臟畸形(171/865), 肛門閉鎖症(88/865), 生殖器畸形(98/865), 先天性腸閉鎖症(30/865), 肢體 및 骨畸形등을 同伴한다<sup>18)</sup>.

病理生理學的 見地에서 보면 畸形의 種類에 따라 다르겠지만 食道閉鎖로 인한 唾液의 氣管内 逆流 吸入으로 窒息 및 肺合併症을 일으켜 死亡하게된다. 下部氣管

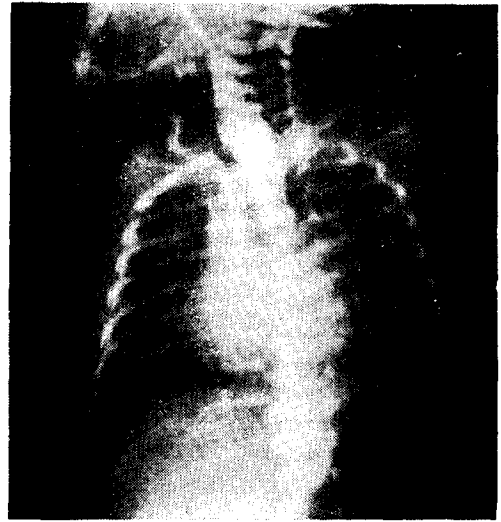


사진 7.

別表 1 先天性 食道閉鎖症의 分類

	1	4	2	4	1
Gross	A	B	C	D	E
Swenson	2	4	1	5	3
Vogt	II	III a	III b	III c	-

別表 2 先天性 食道閉鎖症 各型의 發生頻度

Esophageal atresia without TEF	82(7.7%)
Esophageal atresia with proximal TEF	9(0.8%)
Esophageal atresia with	
Proximal & distal TEF	7(0.7%)
Esophageal atresia with distal TEF	916(86.5%)
TEF without esophageal atresia	44(4.2%)

食道瘻가 있는 경우에는 기침할때나 울때에 多量의 空氣가 胃腸管内로 流入되어 복부팽만을 일으키고, 同時에 胃內容物의 氣管内 逆流로 肺合併症을 더욱 조장하게된다. 氣管食道瘻가 없거나 上部食道만이 氣管과 連結되어 있을때는 복부팽만이 없고, X-선사진상 胃腸管内의 空氣陰影을 볼 수 없다<sup>14, 16, 18)</sup>.

診斷은 諸症狀과 所見으로 推定할 수 있으나 X-線透視 및 食道造影術로 確診할 수 있으며, 이때 Barium은 氣管枝 및 肺에 炎症性病變을 招來하기 쉬우므로 Lipiodol이나 Dionosil을 使用함이 좋다<sup>11, 13, 14)</sup>.

治療는 1943년 Haight가 氣管食道瘻의 切斷과 食道 端端吻合術을 肋膜腔外로 同時에 시행하여 成功한 以來 이 方法이 原則인 根治矯正術로 되어 있으나 경우에 따라서는 단계적인 교정술을 시행해야 할때도 흔히 있다. 즉 體重이 1800gm 이상이고, 合併된 疾患이 없는 경우 처음부터 일단계 根治手術을 시행하고, 1800gm 이하이든가, 그 이상이라도 併發症이 甚할 경우에는 단계적인 교정술을 시행하게 된다. 또한 上下食道吻合時 긴장이 심할 경우나 下部食道가 없거나 發育不全일 경우는 단계적인 수술로서 Leven & Ladd의 方法과 같이 胃瘻形成術, 氣管食道瘻閉鎖 및 頸部食道瘻形成術을 시행했다가 後에(體重 20 Lb 以上) 腸管을 利用한 食道再建術을 실시하게 된다<sup>14)</sup>.

食道吻合方法은 Haight 方法, 單純複層吻合法 및 單層端端吻合法 등의 3가지가 主로 使用되고있고, 현재 單層外翻連次縫合法(Everting mattress)이 吻合部 漏出 및 狹窄이 적으리라는 가정 아래 實驗되고 있으나 臨床實用 단계는 아니다<sup>14) 19)</sup>.

Haight 方法은 吻合部漏出은 적으나(10.5%), 狹窄이 頻發하고(52%), 單層端端吻合法은 狹窄은 적으나(36%), 漏出(21.4%)이 빈발하는 단점이 있다. 單純複層吻合法은 上記 2方法의 中間에 속한다<sup>14)</sup>.

Waterston 등<sup>20)</sup>에 의하면 出生時 體重이 2500gm 이상이고 肺炎 및 他臟器畸形이 없으면(group A) 手術生存率 95%, 體重 1800~2500gm 으로 中等度の 肺合併症이 있고 직접 생명에 영향이 없는 他畸形을 併發한 경우(Group B) 68%, 體重 1800gm 이하이고 肺合併症 및 他臟器併發畸形이 甚할 경우(Group C) 手術生存率이 6%이었다. 著者例中 3例는 Group A에 속하는 것으로 思料되어 手術成功率은 높을 것으로 推定되었었다. Holder 등<sup>14)</sup>에 의하면 總 916例中 559名이 手術後 生存하여 手術生存率 61%였다.

### 結 論

서울大學病院胸部外科에서 先天性 食道閉鎖症 4例를 經驗하였기에 文獻考察과 함께 報告하였다.

### REFERENCES

- 1) Gibson, T.: Cited from (14)
- 2) Hoffman, W.: Cited from (14)
- 3) Lanman, T.H.: Congenital atresia of the esophagus: A study of thirty-two cases. Arch. Surg. 41:1060, 1940.
- 4) Ladd, W.E.: The surgical treatment of esopha-

geal atresia and tracheoesophageal fistulas. New Eng. J. Med. 230:625, 1944.

- 5) Leven, N.L.: Congenital atresia of the esophagus and tracheoesophageal fistula: Report of successful extrapleural ligation of fistulous communication and cervical esophagostomy. J. Thorac. Surg. 10:648, 1940.
- 6) Haight, C., and Towsley, H.A.: Congenital atresia of the esophagus with tracheoesophageal fistula: Extrapleural ligation of fistula and end-to-end anastomosis of esophageal segments. Surg. Gynecol. Obstet. 76:672, 1943.
- 7) 이상주등: 식도기관루공을 동반한 식도 폐쇄증의 1예. 소아과 6:7, 1963.
- 8) 김연숙등: 식도폐쇄 및 기관식도루 1예. 소아과 8:171, 1966.
- 9) 盧浚亮등: 先天性 食道閉鎖 및 氣管食道瘻의 手術 治驗例. 大韓外科學會雜誌, 14:1, 1972.
- 10) 김병익등: 기관식도루를 동반한 선천성 식도 폐쇄 증 1예. 소아과 12:213, 1969.
- 11) 金秀容등: 先天性 食道閉鎖 및 氣管食道瘻手術 1例 報告. 大韓胸部分科學會誌 3:21, 1970.
- 12) 곽문섭등: 선천성식도 폐쇄증 및 기관식도루의 임상적고찰. 대한흉부외과 학회지 3:25, 1970.
- 13) 張龍雄등: 先天性 食道閉鎖症의 外科的 治驗 및 生存 3例. 대한외과학회지 초록집, p52, 1972.
- 14) Holder, T.M., and Ashcraft, K.W.: Esophageal atresia and tracheoesophageal fistula. Ann. Thorac. Surg. 9: 445, 1970.
- 15) Langman, J.: Medical Embryology. The Williams & Wilkins Company, Baltimore, 1963.
- 16) Potts, W.J.: Congenital deformities of the esophagus. Surg. Clin. N. Amer. 31:97, 1951.
- 17) Rosenquist, G.C.: Congenital atresia of the esophagus and tracheoesophageal fistula. California Med. 99:308, 1963.
- 18) Holder, T.M., Could, D.T., Lewis, J.E., Jr. and Pilling, G.P., IV.: Esophageal atresia and tracheoesophageal fistula: A survey of its members by the Surgical Section of the American Academy of Pediatrics. Pediatrics 34:542, 1954.
- 19) Wesselhoeft, C.W., Jr., Glew, D.H., Jr., Randolph, J.G., and Blades, B.: Experimental and clinical evaluation of an everting esophageal

- anastomosis in the growing subject. J. Thorac. Cardiovasc. Surg.* 56:658, 1968.
- 20) Waterston, D.J., Bonham-Carter, R.E., and Aberdeen, E.: *Oesophageal atresia: Tracheo-oesophageal fistula. A study of survival in 218 infants. Lancet* 1:819, 1962.
- 21) Gross, R.E.: *Surgery of Infancy and Childhood. Philadelphia, Saunders, 1953,*
- 22) Swenson, O., Lipman, R., Fisher, J.H., and Deluca, F.G.: *Repair and complications of esophageal atresia and tracheoesophageal fistula. New Eng. J. Med.* 297:960, 1962.
- 23) Vogt, E.C.: *Congenital esophageal atresia. Amer. J. Roentgen.* 22:463, 1929. (Cited from 14).
-