

Pulmonary Actinomycosis의 1治驗例

郭 東 善* · 李 聖 光* · 朴 東 植*

= Abstract =

Pulmonary Actinomycosis: A Case Report

Tong Soun Kwak, * M. D., Sung Kwang Lee, * M. D., Tong Shik Park, * M. D.

This is a report of pulmonary actinomycosis which has been treated with long chemotherapy under the misdiagnosis of pulmonary tuberculosis for 14 years and has finally diagnosed by the specimens of excised lung.

Pulmonary actinomycosis is very few in recent report by the use of penicilline and sulfonamide, but for the difficult differential diagnosis with pulmonary tuberculosis and carcinoma, It is a choice of treatment for resect for the localized lesions.

緒 言

肺癌症例가 增加함에 따라 肺癌의 早期發見 및 早期手術을 爲한 各種方法이 開發되어 臨床의으로 많은 成果를 얻고 있지만 아직도 確定診斷을 못내려 肺癌의 可能性을 생각해서 試驗開胸을 하는 例가 많은 것이 事實이다. 우리들은 最近 右上葉部に 10餘年間の 經過를 가진 異常陰影으로 肺結核, 肺化膿症 등의 診斷으로 治療를 받았으나 好轉되지 못하고 最近에는 肉芽腫, 肺癌의 疑心으로 開胸하여 肺切除術을 施行 組織學的 所見으로 Pulmonary Actinomycosis 라고 判明된 最近에 比較的 稀有한 1例를 經驗하여 여기에 報告하는 바이다.

1. 症 例

症 例: 42歲 男子

主 訴: 咳嗽 및 咯痰과 咯血

家族歷, 既往歷: 特記할 것 없음.

現病歷: 患者는 14年前 咳嗽 및 微熱 등으로 發病, 胸部 X-線攝影結果 右上肺野에 異常陰影을 指摘받고, 肺結核이라는 診斷下에 INH, PAS, SM의 三者療法을 約 6個月間 계속했으나 X-線上 好轉없고 계속 咳嗽, 咯痰 排出이 있었다.

1962年(10年前)에는 隨時로 咯血이 있어 다시 INH, PAS 및 EMB 등의 結核에 對한 化學療法을 約 一年間 계속했으나 臨床의 好轉이 없고 X-線上 陰影이 不變함으로 投藥을 中止하였다.

1972년에 들어서 INH와 Rifampicin 등을 約 3個月 계속했으나 咯痰量이 줄지 않고 咯血이 계속하고 全身衰弱 등의 症狀이 있으므로 肺切除術을 받을 目的으로 本病院에 入院하였다.

入院時 現症(1972. 8. 9.)

體格中等度, 榮養不良, 慢性疾病樣顔貌 兩側頸部淋巴腺腫脹 없고

胸廓은 左右對稱, 心雜音없고, 不整脈等 없음.

肺는 右側上部에서 呼氣音延長. 氣管支音을 들을수 있고

腹部에는 肝肥大等 없음.

兩手指는 clubbing을 볼수 있었다.

* 釜山大學校 醫科大學 胸部外科 (指導: 金珍植 教授)

* Department of Thoracic Surgery, Busan National University. (Director: Jin Shik Kim, M. D.)

檢査所見 :

胸部 X-線(圖 1, 2) : 右上葉部位에 瀰漫性不均等 陰影이 있고 石灰沈着은 없으며 中心部에 不規則한 斑狀陰影이 多發的으로 散在하고 있으며 뚜렷한 空洞陰影은 없었다. 肺門部陰影은 正常이고 其他 肺葉에 異常陰影을 發見할수 없었다.

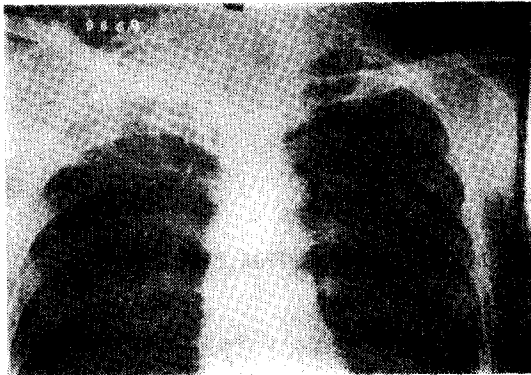


Fig. 1. P-A View
pulm. actinomycosis.

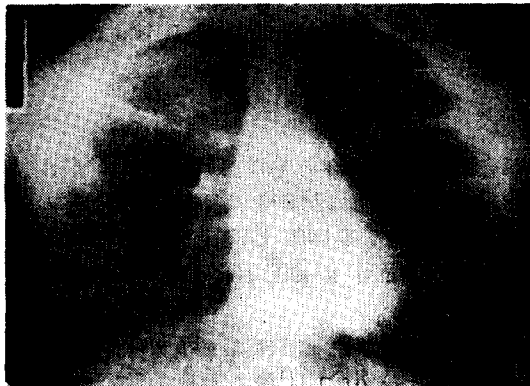

Fig. 2. Apical view
右上葉에 局限한 Pulm. actinomycosis

咯痰所見 :

1日 約 50cc 의 綠色粘液樣惡臭 있는 膿을 排出하며 때로는 血液을 混在하고 있다. 入院前 數回에 걸친 結核菌에 對한 集菌培養檢査로 結核菌을 發見할수 없었다 하며 入院後 數回의 檢査에서도 結核菌, Amebã, paragonimus 등이 陰性이고 Gram stain에서 Gram 陰性 및 陽性菌을 發見할수 없었다. 癌細胞에 對한 細胞學的 檢査도 陰性이었다.

E. K. G : 異常所見 없음.

血液 및 肝機能檢査

末梢血 : 赤血球數 350×10⁴
白血球數 8,400

血色素量 10.0g/dl
Ht 值 32
出血時間 2分
凝固時間 7分

肝機能 및 血清蛋白

總蛋白 7.5g/dl
Albumin 4.0g/dl
Globulin 3.5g/dl
A/G ratio 1.1
Cephalin C. F. (—)
Bilirubin Direct: 0.22mg%
Indirect 0.25 mg%
Total 0.47mg%

S-G. O. T. 20 S-F unit

S-G. P. T. 32 " "

Phosphatase Alkali 60 S-J Unit

以上の 所見에서 化學療法中 陰影의 好轉이 없고 結核菌은 始終陰性이며 42歲로 癌年齡에 가깝고, 等을 考慮하여 結核以外의 慢性感染症, 非特異性肉芽腫等을 생각하여 72年 8月 24日 右上葉切除를 施行하였다.

手術所見

標準背側面切開로 開胸하였으며 癒着은 強固하여 胸膜外剝離로 肺를 遊離하여 右上葉切除를 施行했으며 肺門部淋巴腺腫脹은 없었다. 術後經過는 良好하며 20日만에 退院하였다.

切除標本所見(圖 3)

主病巢는 S₂ 및 S₁ 區域에 纖維化한 肺組織속에 直徑 0.5cm 大의 Tunnel 樣小膿瘍이 多發性으로 棍棒狀으로 散在하고 있고 壓迫하면 綠色 放射菌樣菌塊가 炎症性滲出物과 같이 排出되었다.

氣管支粘膜은 潰瘍性으로 一部擴張되어 있고 末梢氣管支속에도 菌塊樣膿이 充滿되어 있었다.



Fig. 3. Pulm. actinomycosis의 切除標本(右上葉)

鏡檢所見으로 氣管支壁의 潰瘍 및 小膿瘍속에 Sulfur granules 를 볼수 있었고(圖 4, 5) 周圍에는 多形核白血球 및 纖維芽細胞의 浸潤이 旺盛하였으며 이 部位는 勿論 切除標本 他部位에도 結核性肉芽組織을 發見할수 없었다. 術中摘出한 肺門淋巴腺에서도 結核 및 癌細胞의 浸潤等 所見은 없었다.

以上の 所見으로 우리나라에서는 稀有한 Pulmonary Actinomycosis 라고 診斷되었지만 이것이 Primary인지 Secondary 인지를 現時點에서 判定하기는 困難하다. 그러나 患者의 病歷이 14年이라는 長期間에 症狀이 계속 되었다는 點을 考慮할때 어떤 非特異性炎症이 肺上葉에 發生하고 이것이 潰瘍性, 破壞性病變을 反復하여 氣管支擴張을 이르게 二次的으로 Saprophytic infection 으로서 放線菌이 寄生한 것이 아닌가 思料된다.



Fig. 4. Pulm. actinomycosis 小膿瘍
H. E. 10×10.

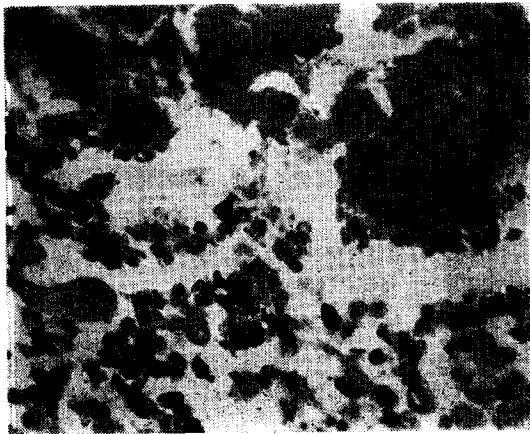


Fig. 5. H. E×400.

考 按

Actinomycosis 는 anaerobic 或은 microaerophilic Actinomyces 에 의해 發生한 慢性肉芽性疾患으로서 여기 에 對한 最初의 文獻上記載는 Langenbeck¹⁾(1845)에 의한 脊椎카리에스患者의 剖檢錄과 Lobert²⁾(1857)에 의한 顎部慢性腫瘍의 症例報告이지만 本症을 Actinomycosis 라고 命名한것은 Bollinger³⁾(1876)가 소에서 發見한 本症의 組織內에서 菌(Actinomyces Bovis)를 觀察한 Harz⁴⁾(1887)라고 한다.

그러나 人間의 放線菌症에서 確實히 病原菌을 分離培養한 것은 Wolf 및 Israel⁵⁾(1891)이다. Erickson⁷⁾(1940)은 Anaerobic Actinomyces 를 bovis type 와 israeli type 로 나누어 Actinomyces israeli 가 주로 사람에 感染된다고 하였다. Anaerobic Actinomyces 는 廣範하게 自然界에 存在하며 特히 枯草, 麥科, 豆, 乾燥穀物等에 發育可能하다 하며 體外感染이 有力視된때로 있었지만 近年에 와서는 體內感染이 大部分이며 侵入門戶로서는 주로 口腔粘膜이라고 한다. 即 齒石, 齒牙카리에스, 齒槽膿瘍唾石等에 高率로 發見되며 恒常 嫌氣性菌인 것이다.

이 病은 주로 젊은層에 發生하나 老人層에서도 發生하며 農夫에 頻度가 높은 것은 풀이나 straw 等を 씹는 것보다는 口腔衛生의 不良에 歸因한다고 보고 있다.

過去の 眞菌症이라 하면 大部分이 Actinomycosis 이었지만 抗生物質의 出現으로 急速하게 減少하여 代身해서 Candida, Aspergielosis 등이 菌交代現象으로 增加하게 되었으며 最近에 와서는 Actinomycosis 特히 肺의 Actinomycosis 에 關한 臨床報告는 外國文獻에서도 極히 드물며 本症의 激減하고 있는것을 보여주고 있다.

本症의 好發部位는 周知하는 바와 같이 顔面顎部, 顎部, 胸部의 順序로 Cope⁸⁾는 1330例의 統計에서 顔顎部 56.8%, 腹部 23.3%, 胸部 15.0%로서 鹽田⁹⁾는 55例에서 各各 61.8%, 32.7% 및 5.5%로서 一般的으로 顔顎部는 40~60%, 腹部 20~30%, 胸部 10~20%로 되어있다. 性別로 보면 男子가 많고 男女比는 2~3:1 好發年齡은 20~40歲로 되어있고 胸部 Actinomycosis 는 肺에 原發할때가 많으며 結核氣管支擴張症, 肺化膿症等에 合併하는 例가 많다.

病理學的으로는 肉芽組織으로 둘러싸인 多發性小膿瘍의 所見이 特色이며 Giant cell 이 actinomycotic granule 周圍에 나타나는 것도 있다. 이러한 化膿性過程은 계속해서 進展하여 한葉의 大部分을 侵犯할때가 있다. Granule 은 普通 microaerocess 속에 發見되며 이것이 있으

면 가장 特徵인 所見이지만 반드시 Actinomycosis 에만 나타나는 것이 아니라 他 Fungis 類 특히 Nocardia 에서 極히 類似한 病變을 惹起하며 Actinomycosis 와 Nocardiosis 를 總稱하여 廣義의 Actinomycosis 라고 하는 文獻¹⁰⁾도 있다.

Arndt¹¹⁾는 肺의 Actinomycosis 를 病理學的으로

1) 肺에 局限해서 甚한 臟器破壞를 隨伴하지 않는 것

2) 破壞性肺放線菌症

의 2型으로 分類하고 있으며 前者를 다시 粟粒性과 表在性으로, 後者를 1期氣管支肺炎期, 2期肋膜胸廓期, 3期瘻孔形成期를 나누고 있다.

症狀는 初期에는 微熱이 唯一한 症狀이나 咳, 咯痰等 初期에는 肺結核, 氣管支炎과 同一하며 咯痰은 粘液膿性으로 때로는 血液을 混合하여 granule 은 約半數에서 나타난다. 一次의 感染은 主로 肺內이지만 同時에 肋膜胸壁에도 波及하며 末期에는 皮膚瘻孔을 形成할 때가 있다. 胸壁의 瘻孔은 多發性이고 排膿이 intermittent 하게 있는 것이 特徵이다. 近接臟器인 縱隔, 食道, 橫隔膜, 心膜, 心臟, 脊椎骨, 肋骨等에도 侵犯되어 激痛을 隨伴하여 全身衰弱, 貧血, 高熱, 呼吸困難을 나타낼 때도 있다. Bates 및 Cruickshank¹²⁾는 胸廓內 Actinomycosis 中에서 Pleural-pulmonary 型이 제일 많고 Broncho-pulmonary 型이 다음으로 많다고 하였다.

이와같은 肺의 Actinomycosis 는 抗生物質療法 出現前에는 他部放線菌症에 비해 가장 惡性經過를 取하며 過半數가 死亡하였던 것이다.

X-線像은 初期에는 小結節狀로서 增惡하던 區域性에서 大葉性으로 進展하며 普通 兩側性에서부터 小肺浸潤까지 範圍가 多様하며 肺結核과 肺癌과의 鑑別이 困難하다(Villegas¹²⁾, 1965). 空洞形成은 그리 많지 않으며 多發性小膿瘍形成으로 斑狀陰影으로 나타나는 것이 많다 周圍肋骨에 骨膜炎을 일으킬때는 診斷에 도움이 된다. 肋骨破壞가 膿胸을 隨伴하는 수도 있고 血行性撒布로 粟粒性으로 나타나는 것도 드물게는 있다(Blainey and Morris¹³⁾).

大體로 數週日間 比較的 廣範圍한 Consolidation 이 不變하게 存在할때는 Actinomycosis 나 Nocardiosis 을 疑心하여야 할 것이다.

診斷은 侵犯한 組織으로부터 菌을 發見하는 것이며 Kay¹⁴⁾는 Actinomyces 는 Tracheo-Bronchial tree 속에 있는 Saprophyte 로서 흔히 存在하고 있는 까닭에 分泌物속에 이것이 있다고해서 반드시 確診이 되는 것은 아니라고 하였다.

Cope⁹⁾는 Sinus Aract 의 生檢으로 確診을 내릴수 있

다고 하였다.

最近에는 Actinomyces bovis 에서 作成한 FITC 標識 抗體適用에 의한 螢光抗體法¹⁵⁾으로 放線菌을 確認할수 있게 되었다.

治療法은 Bates 및 Cruicksank(1957)¹⁶⁾가 pulmonary actinomycosis 의 治療에 對해서 卓越한 成績을 發見하기 前까지 即 Penicilline 과 Sulfonamide 의 併用療法前에는 高度의 死亡率을 나타내고 있었다. 그前까지는 Vaccine, iodides, 放射療法 Thymol 淋巴節抽出液의 局所應用等の 內科의 療法外에 膿瘍의 切開, 搔把, 切除等の 外科의 療法等이 行해 왔으나 큰 效果를 얻지 못하였다. Penicillin 과 Sulfonamide 의 合併療法에 對해서는 Mitchell¹⁷⁾, Kay are Meade¹⁸⁾, Poppe¹⁹⁾等 많은 報告가 있으며 Littman²⁰⁾은 長期間의 Penicillin 療法에도 反應이 없는 例에서는 Broadpectrum 抗生物劑의 使用으로서 때로는 좋은 效果가 있다고 報告하고 있다.

現在の 治療法으로는 penicilline 을 200萬~300萬單位를 每日 적어도 6~8週間 계속하여야 하며 投藥을 中止하면 再發을 免치 못한다.

限局的인 病變에 對해서는 外科의 療法이 適應이 되며 適切한 藥物療法의 支援下에 切除하는 것이 가장 좋은 方法이다.

그러나 本例에서와 같이 發病의 初期에 診斷을 내리지 못하고 不完全한 化學療法으로 原因不明의 慢性炎症 肉芽樣陰影으로 남아있는 것이 問題되고 있는 것이다.

結 論

右上肺葉에 異常陰影이 있어 14年間 肺結核이라는 診斷으로 治療를 받은 患者에서 術前確定診斷을 내리지 못한채 開胸切除標本에서 肺放線菌症을 確定한 近來 드문 症例를 報告함과 同時에 文獻的考察을 하였다.

REFERENCES

1. Lengenbeck(1845)
2. Lobert(1857)
3. Bollinger(1876): Cited from Yoshida⁹⁾
4. Harz(1887)
5. Wolf & Israel(1891)
6. 吉田敬三, 師田界: 肺アクチノミコゼの 1例. 日本胸部臨床 30:410. 1971
7. Erickson, D.: Pathogenic anaerobic organismus of the Actinomyces group. Medical Reserch Council Special Report Series, 240:1, 1940,
8. Cope, V. E.: Actinomycosis. Oxford. Univ.

Press., London, 1938.

9. 鹽田：アクチノミコゼについて 日外會誌 12回 204 明 44.
10. Peabody, J.W. and Seabury, J.H.: *Actinomycosis and Nocardiosis. A Review of Basic Differences in Therapy*, *Ann. J.M.*, 28:99, 1960.
11. Arudt: *Die aktinomykotischen Veranderungen der Lunge und des Brustfells bei Aktinomykose*, *Handbuch der spezifischen pathologischen Anatomie und Histologie*, 111, 1931.
12. Villegas, A.H.: *Pulmonary actinomycosis of pseudotumoral form*. *J. Thor. Cardiov. Surg.*, 49:677, 1965.
13. Blainey, J.D., and Morris, E.O.: *Actinomycotic pyemia*. *Brit. M.J.*, 2:913, 1953.
14. Kay, E.B.: *Actinomycosis in chronic bronchopulmonary infections*. *Am. Rev. Tuberc.*, 57: 322, 1948.
15. 師田他：肺アスペルギルス症について 診断と治療. 55:128, 昭 42.
16. Bates, M., and Cruickshank, G.: *Thoracic actinomucosis*. *Thorax*, 12:99, 1957.
17. Mitchell, H.S.: *Sulfapyridine in actinomycosis*. *Canad. M.A.J.*: 46:584. 1942.
- 18) Kay, E.B., and Meade, R.H.: *Penicilline in the treatment of chronic infection of the lungs and bronchi*. *J.A.M.A.*, 129:200, 1945.
19. Poppe, J.K.: *Treatment of Pulmonary actinomycosis with a report of a arrested cases*. *J. Thor. Surg.* 15:118, 1946.
20. Littman, M.L., Paul, J.S., and Fusillo, M.H.: *Treatment of pulm. actinomycosis with chloramphenicol. Report of case*. *J.A.M.A.*, 148:608, 1952.