

韓國 食品中の 有毒性 眞菌에 關한 研究(第 8 報)

—*Fusarium* 屬의 有毒性에 關하여—

高春明 · 金世鍾 · 趙世勳 · 金聖光 · 柳 駿

(延世大學校 醫科大學 微生物學敎室)

Studies on the Population of Toxigenic Fungi in Foodstuffs(VIII)

—Toxicological Approaches to the *Fusarium* spp. metabolites—

KOH, Choon Myung, Se Jong KIM, Seh Hoon CHO, Sung Kwang KIM,
and Joon LEW

(Department of Microbiology, Yonsei University, College of Medicine)

ABSTRACT

With an aim to disclose causal factors for scabby grains intoxications, the screening of toxic *Fusaria* and the detection of toxic principles were performed in respect of cultured cells bioassay with HeLa cells, skin-necrotizing effect, histopathological investigation and also chromatographic analysis with following results:

1. Among the fungi, *Fusarium* sp. F-27, F-63, and F-61 were highly toxic to mice, causing liver injury characterized necrosis and inflammation.
2. HeLa cell culture bioassay demonstrated that the cell of the isolated strains of *Fusaria* were suspected to produce toxic material (Fusarenon-X).
3. The culture filtrates of *Fusarium nivale* Fn-2B, F-27, and F-63, were injected subcutaneously, and caused inflammation followed by crust on the skin of ICR-mice.
4. The observation method of skin-necrotizing effect to the mice can be used to the screening to the toxin-producing fungi isolated from many fusarial contaminations.

緒 論

1928年 McNutt 等に 依하여 眞菌에 汚染된 飼料을 섭취한 돼지에서 estrogenic effect를 나타내는 現象을 最初로 報告한 以來, 1952年 McErlean에 依하여 이와 類似한 現象이 報告되고 이것도 *Fusarium* 屬에 汚染된 보리를 飼料로 使用하였음이 原因이 되었다고 主張하였다.

그후, Stob(1962) 등은 옥수수에 汚染된 *Fusarium*에 依하여 estrogenic syndrome 이 야기됨을 報告하였으며, Christensen (1965) 등은 이의 代謝物質을 分離, F-2라

命名하고 이는 *F. graminearum*에서 分離된다고 하였다.

또한 여러學者들(Miyake, 1909; Nakamura 等, 1951; Nishikado, 1958; Tsunoda 等, 1957; 및 Kurata 等, 1964)에 依하여 주로 日本에서 여러 種類의 穀類中에서 分離되며 또한 특신의 發見이 可能하다고 하고 여기에 關여하는 菌株 역시 數種이 된다고 主張하였다. 우리나라의 경우도 1963年度에 甚한 流行을 일으켰으며 李(1963) 등은 이의 原因菌이 *Fusarium graminearum* Schw. 라 命名하였으며 金(1963) 등은 家畜에 對한 中毒症을 調査한바 있고 柳 및 葛(196

3)은 개에서 이의 感染麥을 섭취한 경우 臨床 症狀을 볼 수 있었다고 主張한 바 있다.

이 이외 病理學的 研究도 mouse, rat, guinea pig, cat, fish, duckling, dog, rabbit, cow, pig, chicken, chicken embryo, HeLa cell 및 protozoa等 各樣各色의 實驗動物 및 組織培養 細胞를 使用한 實驗을 實施하여 各各의 毒性現象을 나타낸다고 發表하였다 (Ueno, 1970; Ueno等, 1970; Ohtsubo 等, 1968; Nakano, 1968; Ueno 및 Yamakawa, 1970 그리고 吳等, 1963).

이에 本 著者等도 食品中에서 分離한 *Fusarium* sp.를 利用하여 一聯의 實驗을 實施하였던 바 結果를 얻을 수 있었기에 여기 報告하는 바이다.

材料 및 方法

1. 實驗材料

1) 實驗에 使用된 菌株

實驗에 使用된 菌株로서는 食品(穀類)中에서 分離되어 *Fusarium* 屬으로 同定, 本 敎室에서 繼代 保管하는 菌株 5株와 對照群으로서 *Fusarium nitale* Fn-2B株를 使用하였다.

2) 實驗에 使用된 細胞株 및 實驗動物

實驗에 使用된 組織培養 細胞株인 HeLa cell은 國立保健研究院에서 분양받아 本 敎室에서 그동안 繼代하여 오는 細胞株이며, 實驗動物인 mouse는 日本 國立癩病 研究所로부터 분양받은 ICR-株이었다.

3) 實驗에 使用된 培地 및 試藥

實驗에 使用된 培地로서는 Difco會社 製品를 使用하였으며, 기타 所要된 試藥은 市販되고 있는 一級 試藥을, 構入이 不可能한 것은 外國에서 직접 구입하여 使用하였다.

2. 實驗方法

1) 真菌의 培養方法

真菌의 培養方法으로서는 mycotoxin-screening 培地中 *Fusarium*用(Czapek-Dox media + 1% peptone) 培地를 使用하여 27°C에서 3週間 靜置 培養하였다.

2) Crude toxin 製造方法

培養이 끝난 후 培養液을 filter paper를 通하여 濾過한 후 1%(w/v) activated charcoal particle과 混合, 冷所에서 가끔 흔들며 주면서 一晝夜 放置한다. 이와같이 處理된 試料를 다시 濾過하고 얻은 charcoal particle을 10 volume(v/w)의 methanol에 침적시켜 다시 一晝夜 放置한 뒤 methanol 溶液을 증발시킨 후 다시 hot methanol로 處理, methanol에 溶解되지 않는 部分은 제거한다. 여기 5 volume의 chloroform을 加하여 다시 침전물은 제거하고 methanol-chloroform 溶解物質을 얻어 이를 crude toxin으로 使用하였다(Fig. 1.)

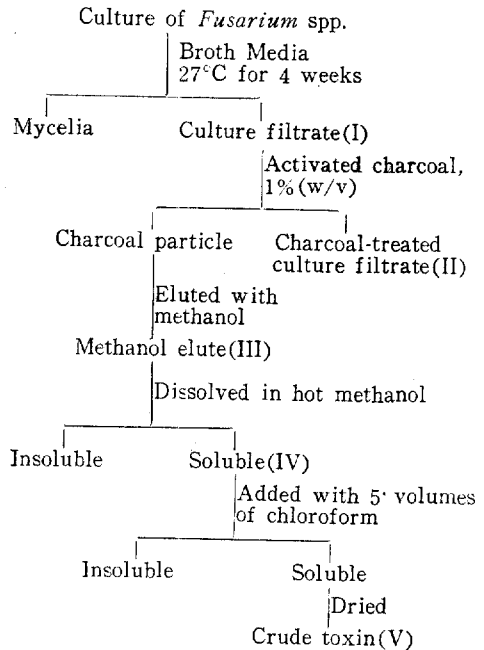


Fig. 1. Procedure for the fractionation of the culture filtrate of *Fusarium* spp.

3) Thin layer chromatography(TLC) 方法

Fusarium sp.에서 分泌되는 toxin樣物質의 同定方法으로서는 20×20cm 크기의 chromatoplate上에 250μ 두께로서 silica gel G.(Merck 製)를 도포한 후 110°C에서 活性化시킨 다음 crude toxin 0.5μl 적을 基線에 spotting하고 展開하였으며 이때

對照로서는 *F. nivale* Fn-2B株의 培養濾過液을 處理하여 얻은 crude toxin을 使用하였다.

展開用 溶媒로서는 量의 比가 chloroform : methanol이 5 : 1이 되게 混合하여 使用하였으며, 展開가 끝난후 黃酸을 뿌린 뒤 紫外線 아래에서 觀察하였다. 이 경우 fusarenon-X는 紫色 내지 褐色, nivalenol은 분홍색 내지 褐色을 나타낸다고 되어 있으며 이를 標準菌株와 比較하였다.

4) HeLa 細胞株와 마우스를 利用한 毒性 檢査方法

(a) Screening test를 위한 試料의 준비 方法

實驗하고자 하는 菌株를 mycotoxin-screening 培地에 接種, 27°C에서 3週間 靜置 培養한 후 이 培養液을 Seitz-filter apparatus로 濾過하여 細胞毒性 및 mouse 毒性 實驗을 위하여 前者의 경우에는 10%로 희석, 후자의 경우에는 原液의 1~1.5ml씩을 腹腔內 注射하여 毒性 與否를 관찰하였다.

(b) HeLa 細胞株에 對한 細胞毒性 實驗 方法

HeLa 細胞株를 LEY-培地에 10% 牛血清 및 一定한 濃度의 抗菌劑를 첨가하여 培養한후 trypsin으로 處理, HeLa 細胞를 採取하고 이를 1ml當 2.5×10^5 cell이 되게 上

記 培地로서 희석시킨 뒤 上記 細胞含有 培地 0.5ml와 10%로 희석된 實驗菌株 培養液 0.5ml를 混合, Leighton tube에 注入, 37°C CO₂ incubator에서 3~4日間 培養한 다음, hematoxylin-eosin 染色을 實施하여 Toplin 方法(1959)에 依하여 細胞毒性의 有無 및 程度를 測定하였다(그림 2).

(c) ICR-마우스株를 使用한 病理組織學的 檢査方法

生後 4週程度의 體重 20gm 내외의 ICR-마우스를 使用하여 그림 1에서 表示된 圖表中 各 단계의 fraction I 부터 fraction V 까지의 試料를 各各 體重 20gm當 1.0ml를 基準으로 1.0~1.5ml씩 마우스의 腹腔內 注射하고 1週日後 도살하여 各種 臟器를 적출 먼저 肉眼的인 觀察에 依하여 臟器의 變化 有無를 調査하고 病理 組織標本을 作成, 病變의 有無 및 程度를 測定하였다(Fig. 2)

5) 皮膚瘻疽 效果에 對한 實驗方法

Crude toxin 및 培養 濾過液의 實驗動物에 對한 皮膚瘻疽 效果에 對한 實驗方法으로서 上記 培養液의 0.2ml 씩을 마우스의 背面的 鬚를 깎은후 皮下로 4日間 繼續 注射하고 注射部位의 變化를 注射中에는 肉眼的으로, 注射後에는 도살하여 注射部位를 적출하여 病理組織 標本을 作成 이의 變化를 觀察하였다.

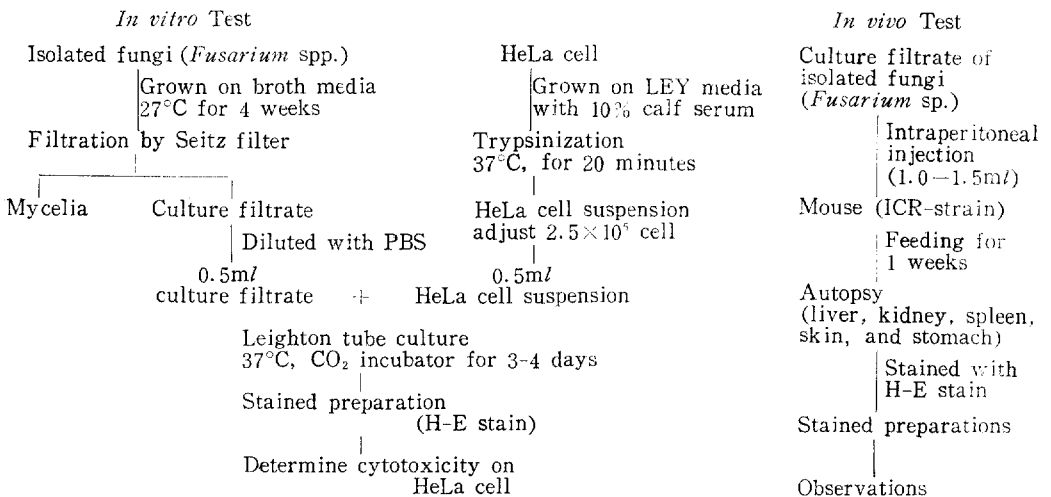


Fig. 2. Cytotoxic and histopathologic test *in vitro* and *in vivo*

Table 1. R_f -value of the *Fusarium* producing toxins (scirpen toxin) in thin layer chromatography

Name of toxins	Developer (chloroform:methanol) (5 : 1)	R_f -value
Culture extracts of <i>Fusaria</i>		
F-27	Chloroform : Methanol	0.87
F-58	Chloroform : Methanol	0.88
F-61	Chloroform : Methanol	0.87
F-63	Chloroform : Methanol	0.87
F-71	Chloroform : Methanol	0.88
<i>Fusarium nivale</i> Fn-2B	Chloroform : Methanol	0.88
Fusarenon-X toxin	Chloroform : Methanol	0.88
Nivalenol	Chloroform : Methanol	0.44

Ⅲ. 結 果

1. Thin layer chromatography(TLC) 實驗成績

Thin layer chromatography(TLC)에 展開시킨 實驗菌株(F-61, F-27, F-71, 및 F-63) 및 標準菌株(*F. nivale* Fn-2B)에 對한 成績을 보면, 모두 1個의 spot만을 나타내었으며 이들의 R_f 値는 F-27;0.87, F-61; 0.87, F-58;0.88, F-63;0.87, F-71;0.88이 었으며 '對照菌株 *F. nivale* Fn-2B의 R_f 値는 0.88로 나타나 이는 Fusarenon-X와 T LC上에서 一致하는 spot를 나타내었으며, charcoal-treated filtrate나 methanol-eluted fraction도 別다른 差異를 볼 수 없었다(Table 1).

2. HeLa cell에 對한 細胞毒性 實驗成績
食品中에서 分離한 菌株 및 標準菌株에 對한 HeLa cell의 細胞毒性 實驗成績을 보면, scirpen toxin을 分泌한다고 알려진 標準菌株 *Fusarium nivale* Fn-2B 株는 10% 培養 濾過液을 使用한 경우의 cytotoxicity grade는 grade 3이였으며, 他 實驗菌株中에서 2株(F-27 및 F-63)는 cytotoxicity grade 3이였으며, 나머지 3株(F-58, F-61 및 F-71)은 共히 cytotoxicity grade 2이였으며, cytotoxicity test에서 細胞毒性을 나타내지 않는 菌株는 본 實驗에서 觀察할 수

없었다(Table 2).

Table 2. Result of cytotoxicity test on HeLa cells to the experimental strains

Name of strains	Grade of cytotoxicity on HeLa cell(10 F*)
<i>Fusarium</i> spp.	
F-27	3+
F-58	2+
F-61	2+
F-63	3+
F-71	2+
<i>F. nivale</i> Fn-2B	3+

*: Culture filtrate

3. ICR-마우스株에 對한 病理組織學的 實驗成績

實驗에 使用한 菌株 및 標準菌株에 對한 病理組織學的 變化를 보면, 實驗菌株中, 3株(F-27, F-61, 및 F-63)는 肝實質細胞의 部分的인 炎症 및 壞疽現象을 나타내었으며, 그의 2株(F-58, 및 F-71)는 아무런 病變을 찾아 볼수 없었다.

標準菌株로 使用한 *Fusarium nivale* Fn-2B株 역시 肝實質細胞에 輕한 炎症現象을 나타내었다(Table 3).

4. 皮膚 壞疽 效果에 對한 實驗成績

ICR-마우스株의 皮膚組織에 濾過液을 注

Table 3. Result of histopathology on the ICR-mice to the experimental strains

Name of strains	Grade of toxicity on the ICR-mice (liver)
<i>Fusarium</i> spp.	
F-27	3+
F-58	—
F-61	3+
F-63	3+
F-71	—
<i>F. nivale</i> Fn-2B	3+

射한 후의 皮膚組織에 對한 壞疽效果에 對한 實驗成績을 보면, 實驗菌株中 2株(F-27 및 F-63)만이 輕한 皮膚組織에 炎症反應을 일으키고 그 이외의 3株(F-58, F-61, 및 F-71)에는 아무런 病變을 일으키지 않았으나 反面에 標準菌株인 *Fusarium nivale* Fn-2B株는 심한 炎症反應을 皮膚組織에 야기함을 觀察할 수 있었다(Table 4).

Table 4. Toxicity of the culture filtrate to the back skin of ICR-mice

Name of strains	Grade of toxicity on the back skin of ICR-mice
<i>Fusarium</i> spp.	
F-27	1+
F-58	—
F-61	—
F-63	1+
F-71	—
<i>F. nivale</i> Fn-2B	3+

考 察

1928年 McNutt等과, 1952年 McErlean에 의하여 *Fusarium* sp.에 汚染된 사료를 섭취한 家畜에서 estrogenic effect를 觀察할 수 있었다고 報告된 以來 여러學者들에 의하여 이에 對한 研究가 進行되어 왔다 (Stob等, 1962; Christensen 등, 1965; Miyake, 1909; Nakamura 등, 1951; Tsunoda 등, 1957; Kurata等, 1964).

또한, *Fusaria*는 여러 種類의 穀類에서 흔히 分離되는 菌株이며, toxin을 分泌하는 菌株들도 역시 여러 種類가 있어 A-type의 toxin을 分泌하는 菌株들은 주로 *F. solani*, *F. tricinctum* 그리고 *F. sporotrichioides* 등이라 하고, B-type toxin을 分泌하는 菌株들은 *F. nivale*, *F. epispheeria* 등이라 알려져 있으며 이들의 分布 역시 世界各國에서 볼 수 있다고 알려져 있다(李等, 1963; Ueno等, 1971; Bamberg 등, 1968 및 Joffe, 1966).

한편, 이들 菌株들에 依하여 分泌되는 toxin 역시 多樣하여 A-type toxin이 4種(T-2 toxin, diacetoxyscirpenol, neosolaniol 및 HT-2 toxin), B-type toxin이 3種(nivalenol, fusarenon-X 및 diacetyl-nivalenol)으로 합하여 7種이나 된다고 主張하였다(Ueno 등, 1973).

Toxin에 對한 screening 方法이나 toxin 分離方法에 對하여서도 Ueno(1970; 1971a; 1971b)等에 依하여 많은 研究가 이루어져 toxin의 screening 方法, toxin의 製造方法 및 bioassay 方法 등이 연구 발표되고 이 중 TLC 方法의 結果를 보면 chloroform과 methanol을 展開液으로 使用하였을 경우, fusarenon-X, nivalenol 및 diacetoxyscirpenol의 R_f 値는 0.89, 0.44, 및 0.95라 主張하였던 바 本 實驗結果 實驗菌株(F-27, 0.87; F-61, 0.87; F-63, 0.87; F-58, 0.88; F-71, 0.88; *F. nivale* Fn-2B, 0.88)가 共히 0.87~0.88의 R_f 値를 나타내었으며 그외의 特性으로 미루어 fusarenon-X와 類似한 物質로 추정할 수 있는 物質이었다.

또한 組織培養 細胞를 利用한 細胞毒性效果를 觀察한 경우, Ueno(1971; 1973)等은 tumor cell, mouse 및 rabbit reticulocyte, Ohtsubo(1968) 등은 HeLa cell을 利用하여 細胞毒性을 관찰하여 이에 對한 細胞毒性을 볼 수 있었다고 主張하였는데, 本 實驗結果 역시 HeLa cell에 對하여 10% 培養 濾過液이 細胞毒性을 나타낸 點은 他 研究者들의 연구결과와 一致하는 點이라 하겠

다.

한편, 實驗動物을 사용한 實驗結果를 보면, Ueno(1971) 등은 mice를 實驗動物로 사용하였을 경우 腸의 심한 erosion 및 hemorrhage, skin tissue의 irritation, liver의 necrosis 등의 現象을 야기함을 볼 수 있었다고 하였으나 柳 및 葛(1963)은 韓國 慶南 地方에 流行한 時期에 수집한 *Fusarium* sp.에 對한 毒性實驗 結果에서 mouse, dog, 및 rabbit 등에서 별다른 毒性現象을 發見치 못하였다고 하였으며 그의 金(1963) 등도 이와 大同小異한 結果를 얻었다고 主張하였다. 그러나 本 實驗結果를 보면, 菌株 培養濾過液을 腹腔內로 注射한 경우, 肝臟細胞의 炎症 및 壞疽現象을 나타낸 點等은 一致하지 않는 點도 있으나 一致하는 結果도 있다고 하겠으며 一致하지 않는 點등은 Ueno(1970) 등, 여러 學者들이 主張한 外界의 條件과 有關하며 아울러 實驗動物로 사용된 動物의 差異點等을 고려하여 볼 때 可能的 것이라 생각된다.

皮膚의 皮下組織에 對한 壞疽效果에 對한 結果 역시 Ueno(1970) 등이 主張한 바와 같이 本 實驗結果에서도 B-type의 toxin을 分泌한다고 알려진 *F. nivale* Fn-2B株는 mouse의 皮膚에 심한 炎症現象을 야기하였는데 實驗菌株 F-27 및 F-63도 역시 輕度の 皮膚 炎症反應을 나타낸 것은 一致하는 것으로 생각되며 이를 利用하여 *Fusarium* sp.의 toxic strain screening 方法을 찾는 것은 可能的 方法中의 하나로 思慮된다.

이상 實驗 結果를 綜合하여 볼 때 우리나라의 食品 特別 各種 穀類中에는 *Fusaria*의 汚染의 可能性을 內包하고 있다고 생각되며 이들 중에서 toxin 生成菌株의 分離와 toxin의 種類의 分離方法 等은 좀 더 연구되어야 할 것으로 생각되며 實驗動物의 皮膚 皮下組織에 培養 濾過液을 注射 toxin生成 菌株를 screening 하는 方法은 動物의 선택, 주사량등을 조절하여 사용하였을 경우, 可能的 方法中의 하나가 될 것으로 思慮된다.

摘 要

食品中 穀類에서 分離된 *Fusarium* spp. 5株와 標準菌株(*F. nivale* Fn-2B)를 使用하여 一聯의 實驗을 實施하여 다음과 같은 結果를 얻었다.

1. Thin layer chromatography에 依한 toxin을 同定하였던 바 B-type toxin에 속하는 Fusarenon-X 樣 物質을 얻을 수 있었다.
2. HeLa cell에 對한 細胞毒性 實驗 結果를 보면 實驗菌株中 2株(F-27, F-63)는 cytotoxicity grade "3", 나머지 3株(F-58, F-61, F-71)는 cytotoxicity grade "2"를 나타내었다.
3. ICR-마우스에 對한 病理組織學的 結果를 보면 實驗菌株中 3株(F-27, F-61, F-63)는 肝臟細胞에 毒性을 나타내었다.
4. ICR-마우스 皮下에 培養 濾過液을 주사한 경우 2株(F-27, F-63)는 輕度の 炎症反應을 일으켰다.
5. 皮下組織內에 培養 濾過液을 注射하여 壞疽現象을 觀察하는 方法은 toxin 生成菌株를 screening 하는 方法에 도움을 줄 수 있는 方法으로 使用될 수 있을 것으로 생각된다.

引 用 文 獻

1. Bamburg, J.R., Riggs, N.V., and Strong, F.M., 1968. The structure of toxins from two strains of *Fusarium tricinatum*. *Tetrahedron*, **24**, 3329.
2. Christensen, C.M., Nelson, G.H., and Mi-rocha, C.J., 1965. Effect on the white rat uterus of a toxic substance isolated from *Fusarium*. *Appl. Microbiol.*, **13**, 653.
3. Joffe, A.Z., 1966. Toxin production by cereal fungi causing toxic alimentary aleu-

- kia in man, p. 77. In Wogan, G.N., ed., "Mycotoxins in Foodstuffs". The M.I.T. Press, Cambridge.
4. Kurata, H., Sakabe, F., and Udagawa, S., 1964. Experimental studies on some causal *Fusaria* for the wheat and barley scab. *Bull. Nat. Inst. Hyg. Sci.*, **82**, 125.
 5. Miyake, I., 1909. Study on the fungi growing on rice-plant in Japan. *Bot. Magazine*, **8**, 89.
 6. Nakamura, Y., Takeda, S., Ogasawara, K., Karashimada, T., and Ando, K., 1951. Studies on the food-poisoning of the damaged wheat with the scab, I. Growth condition of the fungi. *Hokkaido Eisei Kenkyujoho*, **2**, 35.
 7. Nakamura, Y., Takeda, S., Ogasawara, K., Karashimada, T., and Ando, K., 1951. Studies on the food-poisoning of the damaged wheat with the scab, II. On toxicity test. *Hokkaido Eisei Kenkyujoho*, **2**, 47.
 8. Nakano, M., 1968. Inhibitory effects of fusarenon on multiplication of *Tetrahymena pyriformis*. *Jap. J. Med. Sci. Biol.*, **21**, 351.
 9. Nishikado, G., 1958. Study on the protection of barley from Akakabibyō. *Nogyo Kairyo Gijutsu Shiryo*, **97**, 107.
 10. Ohtsubo, K., Yamada, M., and Saito, M., 1968. Inhibitory effect of nivalenol, a toxic metabolite of *Fusarium nivale*, on the growth cycle and biopolymers synthesis of HeLa cells. *Jap. J. Exp. Sci. Biol.*, **21**, 185.
 11. Stob, M., Baldwin, R.S., Tuite, J., Andrews, F.N., and Gillette, K.G., 1962. Isolation of an anabolic uterotrophic compound from corn infected with *Giberella zeae*. *Nature*, **196**, 1318.
 12. Toplin, I., 1959. A tissue culture cytotoxicity test for large-scale cancer chemotherapy screening. *Cancer Res.*, **19**, 959.
 13. Tsunoda, H., Tsuruta, U., Matsumami, S., and Ishii, S., 1957. Researches on rice parasitic molds, *Gibberella* and *Fusaria*. *Proc. Food Res. Inst.*, **12**, 22.
 14. Ueno, Y., Ishikawa, Y., Amaki, K., Nakajima, M., Saito, M., Enomoto, M., and Ohtsubo, K., 1970. Comparative study on skin-necrotizing effect of scirpene metabolites *Fusaria*. *Jap. J. Exp. Med.*, **40**, 33.
 15. Ueno, Y., 1970. Toxicological and biological properties of fusarenon-X a cytotoxic mycotoxin of *Fusarium nivale* Fn-2B. Symposium on mycotoxins and human health. Sept. 2-4, Pretoria.
 16. Ueno, Y., and Yamakawa, H., 1970. Antiprotozoal activity of scirpene mycotoxins of *Fusarium nivale*. *Jap. J. Exp. Med.*, **40**, 385.
 17. Ueno, Y., Sato, N., Ishii, K., Sakai, K., Tsunoda, H., and Enomoto, M., 1973. Biological and chemical detection of trichothecene mycotoxins of *Fusarium* species. *Appl. Microbiol.*, **25**, 699.
 18. Ueno, Y., Nakajima, M., Sakai, K., Ishii, K., Sato, N., and Shimada, N., 1973. Comparative toxicology of trichotec mycotoxins: Inhibition of protein synthesis in animal cells. *J. Biochem.*, **74**, 285.
 19. 金永漢, 吳壽珪, 柳漢雄, 1963. 家畜(麥類)의 격미병 中毒症의 野外調査, 麥類赤黴病對策試驗研究報告書, p.513.
 20. 吳壽珪, 金斗熙, 李甲一, 1963. 赤黴病 感染 麥類의 家畜給與試驗, 麥類赤黴病 對策試驗研究報告書, p. 535.
 21. 柳駿, 葛藤鐵, 1963. 麥類赤黴病의 微生物學的 研究, 麥類 赤黴病對策試驗報告書, p.355.
 22. 李培成, 羅民根, 崔泰周, 1963. 病原菌의 分離 및 同定, 麥類 赤黴病對策試驗研究報告書, p.63.

Explanation of Plate 1

- Fig. 1.** Monolayer of normal HeLa cells(H-E staining, 60x)
- Fig. 2.** "Cytotoxicity grade 3" of HeLa cells treated with *F.nivale* Fn-2B(H-E staining, 60x)
- Fig. 3.** "Cytotoxicity grade 3" of HeLa cells treated with an experimented strain F-27 (H-E staining, 60x)
- Fig. 4.** "Cytotoxicity grade 2" of HeLa cells treated with an experimented strain F-58(H-E staining, 60x)
- Fig. 5.** Normal mouse liver cell(H-E staining, 60x)
- Fig. 6.** Focal necrosis shown in mous liver cell treated with *F.nivale* Fn-2B(H-E staining, 60x)

Explanation of Plate 2

- Fig. 1.** Inflammatory changes shown in mouse liver cells treated with a strain F-27(H-E staining, 60x)
- Fig. 2.** Mouse liver cells treated with *F.nivale* Fn-2B(H-E staining, 255x)
- Fig. 3.** Normal mouse skin tissue(H-E staining, 60x)
- Fig. 4.** Inflammatory response shown in mouse skin tissue treated with a strain F-63(H-E staining, 60x)
- Fig. 5.** Inflammatory changes noted in mouse skin tissue treated with a strain F-27(H-E staining, 60x)
- Fig. 6.** Necrotic changes noted in mouse skin tissue treated with *F.nivale* Fn-2B(H-E staining, 60x)

Plate I


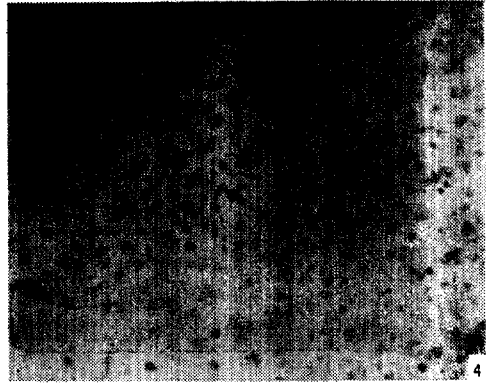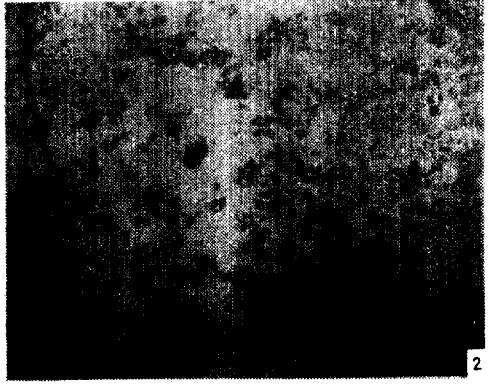




Plate 2

