

결핵성 늑막주위농양*

—外謂 “肋骨카리에스”라는 呼稱의 廢用을 主唱함—

이 선 회** · 이 흥 균**

= Abstract =

Tuberculous Peripleural Abscess

—Collective Review—

Sun Hee Lee**, M.D. and Hong Kyun Lee**, M.D.

We have experienced 61 cases of Clinically diagnosed tuberculous peripleural abscess which was surgically treated at St. Mary's Hospital of Catholic Medical College from Mar. 1963 to Feb. 1974. Out of them, 52 cases of pathologically confirmed tuberculous peripleural abscess were reviewed and its pathogenesis, treatment and so called “rib caries” were discussed.

In the past, they have been described as a variety of the names, such as rib caries, cold abscess of the chest wall, pericostal abscess, lymphadenitis tuberculosa of the chest wall, chronic draining sinuses of the chest wall and other descriptive terms.

Although it has been said that the tuberculous abscess on the chest wall developed as a secondary disease from so called “rib caries” but now it has been clear that this abscess occurred not from tuberculosis of the rib but from tuberculous lesion developed between endothoracic fascia and parietal pleura usually following pulmonary tuberculosis and/or tuberculous pleurisy and the involvement of rib or ribs are secondary one from peripleural abscess, as we confirmed. Therefore we advocate that the nomination, rib caries, should not be used unless there is a primary tuberculous lesion on ribs.

The results were as follows:

1. The highest age group of tuberculous peripleural abscess was ranged from the first to third decade (78%)
2. The location of tuberculous peripleural abscess on the chest wall were as follows, 31 cases on the anterior, 19 cases on lateral and 2 cases on the posterior.
3. On x-ray examination, abnormal findings including parenchymal tuberculous lesion and pleural changes were seen in 38 cases.

* 본 논문의 요지는 1975. 10. 9 대한외과학회 흉부외과학회 합동 종합학술대회에서 발표하였음.

** 가톨릭대학 의학부 흉부외과학교실

** Department of Thoracic Surgery, Catholic Medical College, Seoul, Korea
Chairman of Department of Thoracic Surgery, St. Mary's Hospital.

4. There was no destructive change of periosteum and rib in 23 cases of tuberculous peripleural abscesses during operation. However the periosteal denudation and/or rib destruction were found in 29 cases.

5. The all cases of tuberculous peripleural abscess developed from between endothoracic fascia and parietal pleura, as we confirmed.

With antituberculous therapy, operation should be radical by wide incision on the lesion including thorough curettage with proper drainage of liquified caseating materials and appropriate rib resection, if necessary.

머 리 말

결핵환자에 대한 내 의과적 치료는 기초 및 임상연구와 항결핵제의 개발로 많은 진보를 보이고 있다. 결핵 인구가 많은 우리나라에서는 흉벽에 발생하는 결핵성 농양도 흔히 볼수있는 질환의 하나이며 문헌에는 그 보고예가 드물고 병명도 일정치 않아서, 흉벽에 발생한 한냉 농양(cold abscess on the chest wall), 늑골 주위농양(pericostal abscess), 만성 흉벽누공(chronic draining sinuses of the chest wall), 흉벽 결핵성 임파선염(Lymphadenitis tuberculosa of the chest wall), 또는 늑골 카리에스(Rib caries) 등 여러가지로 호칭 되어 오고 있을 뿐만 아니라 그 발생 기전에 대하여도 논란이 많다.

저자는 가톨릭의대 부속 성모병원 흉부외과에 입원하여 수술받은 임상적으로 결핵성 늑막주위농양으로 진단된 61예중 병리 조직학적으로 결핵병소가 증명된 52예를 종합 분석하고 결핵성 늑막주위 농양의 발생기전 및 호칭의 타당성, 소위 “늑골 카리에스”라는 호칭의 폐용등을 주창하면서 보고하는 바이다.

중 례

임상적으로 결핵성 늑막주위농양으로 진단된 수술예는 61예였으며 조직학적으로 결핵병소를 증명한 것은 52예였다. 이중 전형적이고 흥미로운 임상소견을 브인 4예를 예시한다.

중 례 I

13세된 여학생으로 수주전부터 서서히 커진 계란 크기의 용기된 종창이 좌측 제 6,7늑간 전측부 흉벽에 발생하여 입원하였으며 입원 당시 X-선 소견은 좌측의 늑막비후와 제 6,7 늑골의 위축상을 보였다(Fig. 3a). 용기된 종창에서 약간의 농이 천자되었고 천자된 농에

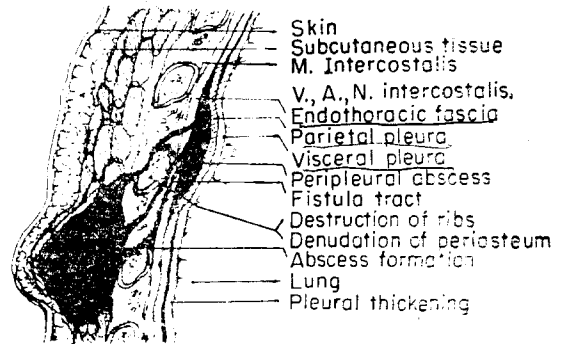


Fig. 1. Schematic illustration of the peripleural abscess. (vertical section through the ribs and interspace)

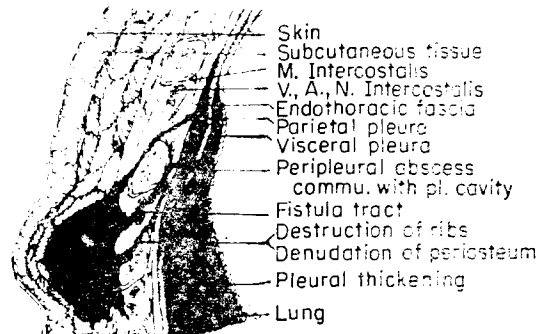


Fig. 2. Schematic illustration of the Peripleural Abscess. (vertical section through the ribs and interspace; communicated with pleural space).

서의 일반 세균검사와 결핵균 도말검사 결과는 모두 음성이었다.

수술 소견은 농양부를 절개 개대후 불건강한 육아조직을 제거하고 골막이 침식된 제 6,7 늑골을 부분 절제하고 여러개의 누공이 늑골과 늑막사이로 유착된 늑막을 뚫고 늑막강과 교통되어 있어서 이 늑막강내에 충만

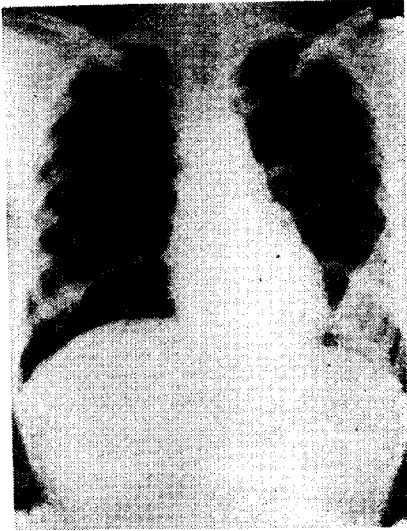


Fig. 3a. The preoperative chest film reveals loculated pleural thickening involving the L. lower chest with bony atrophy on L. 6, 7th ribs.

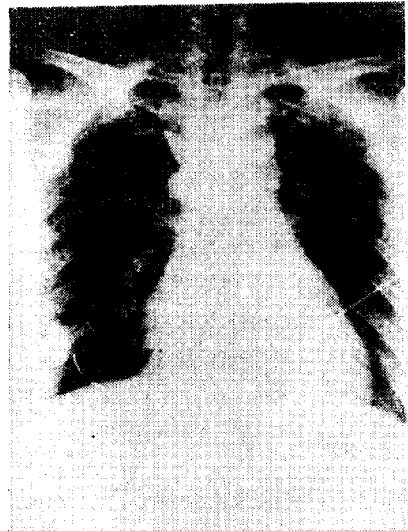


Fig. 4a. The preoperative fistulogram reveals two medium sized cavities as outlined by the contrast medium at the R. lower chest.

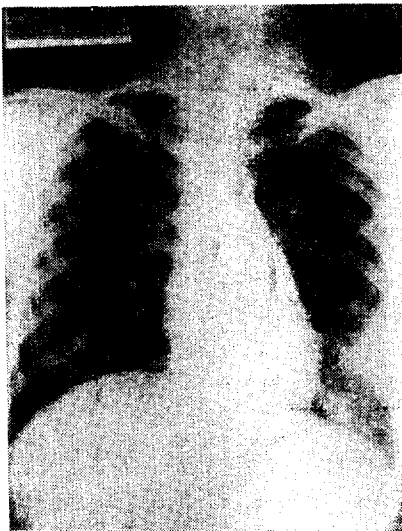


Fig. 3b. The postoperative chest film reveals complete removal of loculated pleural thickening in the lateral aspect of L. lower chest. The adjacent L. 6,7th ribs were partially resected.

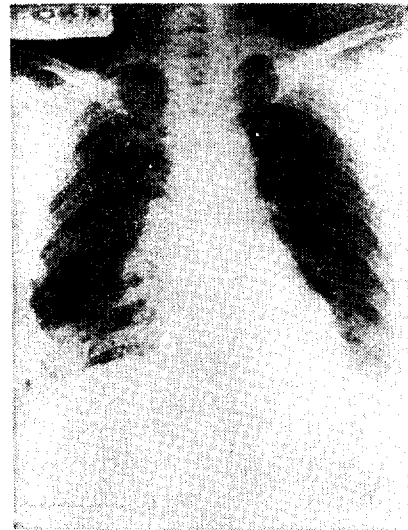


Fig. 4b. The postoperative chest film reveals much reduced extent of the shadow in the RLL & partially resected ribs at anterior R. 4th and 6th ribs.

해 있는 농양을 흡인 제거하고 누공을 크게 개대하고 배농을 용이케 하였다(Fig. 2)

수술 경과는 양호하였고 항 결핵제를 투여하였다. 현 미경학적으론 다핵 거대세포를 포함하는 결핵성 염증소견을 보았다.

증 례 II.

34세된 여자로 4개월전 우측 유방농양이란 진단하에 배농한 바 있으나 치유되지 않고 계속 누공을 통한 만성 배농 상태에서 내원하였다. 누공 조영술(Fig. 4a)을한 결과 유방 선조직하에 형성된 늑막 주위농양이란 진단하에 단순 유방절제술과 늑골 부분절제 및 소파술을 시

행하였다.

흉벽에는 2개의 누공이 있었으며 하나는 유방 내측으로, 다른 하나는 흉부의 유방하연에 개구되어 있었다. 유방 내측으로 뻗어있는 누공은 유방 전체를 침범하여 단순 유방절제술을 시행하지 않을 수 없었고, 다른 하나의 누공은 제 4 늑갈간을 뚫고 내흉근막(Endothoracic fascia)과 체벽늑막(parietal pleura) 사이에 원병소인 농양이 형성되어 있음을 볼 수 있었으며 늑막강과의 교통은 볼 수 없었다(Fig. 1). 따라서 골막이 벗겨지고 부분적으로 파괴되어 있던 제4 늑갈을 부분절제하였다.

증 례 Ⅲ.

34세된 남자로 과거력으로 10년전에 결핵핵을 앓아 항결핵요법을 받았었다. 수술 소견은 좌우 양측 전흉벽의 제5 늑간의 늑총골부에 피하에서 교통되는 농양을 보았으며, 좌측 농양에서 한개의 누공이 해당 늑갈간으로 들어가서 내흉근막부에서 그치는 것을 확인하였다. 따라서 누공은 개대하였으나 늑갈절제는 하지 않았으며, 늑골은 건강하였다. 일차 수술 한달후에 재입원하여 덜 제거된 불량한 육아조직을 재소파하고 제5늑갈을 부분적으로 절제하고 창상을 개대하여 창상치유의 촉진을 기하였다.

배농한 농에서의 결핵균 도말검사는 음성이었고 현미경검사에서 결핵성 병변을 보았다.

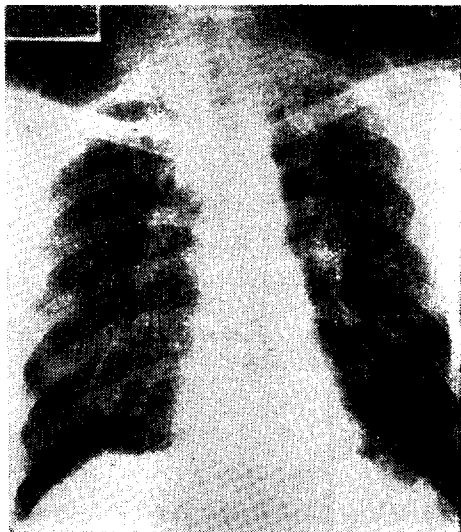


Fig. 5. The chest film reveals extensive irregular calcifications in BULs & BMLs. The right CPS is mildly blunted.

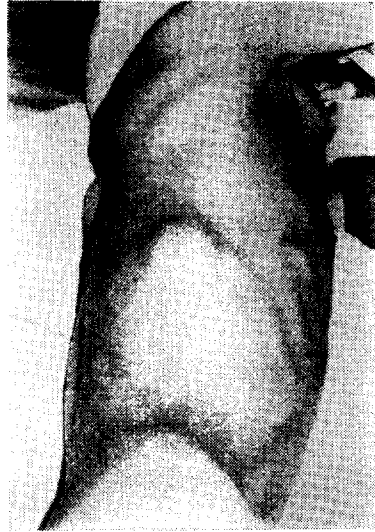

Fig. 6. The photograph showed egg sized bulging mass on lower lateral chest wall, right.

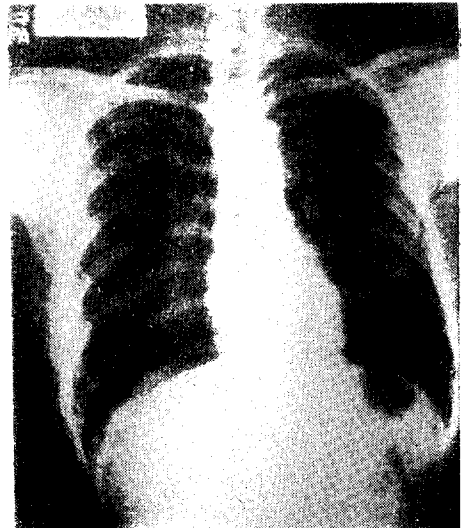


Fig. 7. The preoperative chest film reveals slight mottled infiltration in BULs indicating min. pul. Tbc. and soft tissue mass density on R. mid-lateral chest wall. Bony atrophic changes were noted on R. 7, 8 th & 9 th ribs.

증 례 Ⅳ.

33세 남자로 1년전 폐결핵으로 9개월간 항결핵제를 복용하던 중 2개월전부터 우측 제9 늑간 측흉부에 점차로 커지는 종창을 촉지하여 입원하였다(Fig. 6). 종창 부위에서 농은 천자되지 않았다.

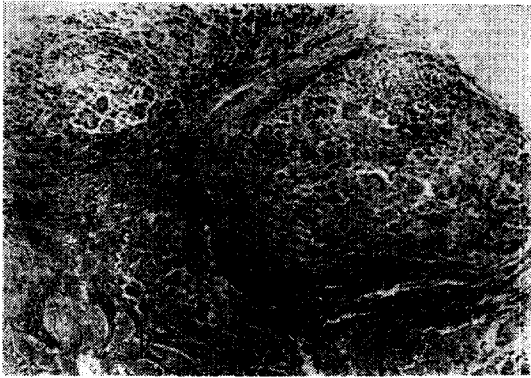


Fig. 8a. The low power photograph showed some large Langhans' giant cells with abundant cytoplasm. An avascular nodular granuloma composed of epithelioid cells arranged in a circular fashion.

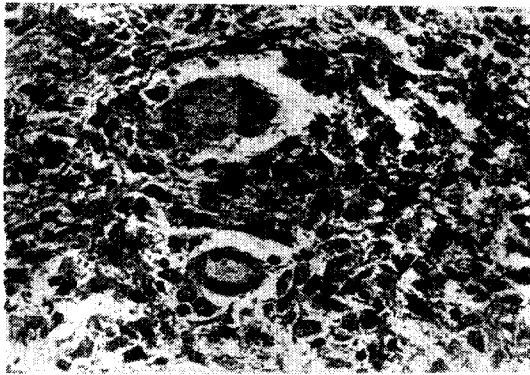


Fig. 8b. The high power photograph showed some caseation enclosed by a wall of epithelioid cells, lymphocytes, plasma cell & fibroblastic proliferation. Note the large Langhans' giant cell with abundant cytoplasm.

흉부 X-선상 우 측흉부의 늑막비후와 양측상엽에 경미한 결핵 병변을 보였다(Fig. 7).

수술은 농양을 절개 배농한 후에 늑간근층을 뚫고 내흉근막 하부로 들어가는 수개의 누공을 개대 소파하고 배농을 용이하고 완전하게 하기 위하여 누공의 주행길위에 있는 제 9, 10 늑골을 부분 절제하였다. 이때 이들 늑골은 손상없이 건강하였음을 보였다. 늑막강과 누공과의 교통은 볼 수 없었으며 농에서의 결핵균 도말검사는 음성이었고 현미경 소견에서 다핵거대세포와 건락괴사를 보이는 결핵성 병변을 보였다(Fig. 8a, 8b.).

관찰대상 및 내용

연령과 성별 : 연도별 입원 환자의 분포는 특별한 경향을 보이지는 않았으나 성별로 보면 남자 36예, 여자 16예이었다. 호발 연령은 20대가 16예로 가장 많았고 10대에서 30대 사이가 41예(78%)로 대부분을 점하였다. 최연소자는 3세이고 최고령자는 57세였다(Table 1).

발생 부위 : 흉벽의 어느 부위에나 결핵성 농양이 올 수 있으나 호발 부위는 전흉벽에 가장 많아 31예였고 이 중 3예는 흉골 부위에 발생하였으며 측흉벽은 19예 후흉벽은 2예로 가장 적었다(Table 2).

Table 1. Age and Sex distribution

Age	Sex		Total
	Male	Female	
Under 10	2	1	3
11-20	9	4	13
21-30	12	4	16
31-40	8	4	12
41-50	2	3	5
Over 51	3	0	3
Total	36	16	52

Table 2. Location of the lesion

Location	Total
Ant. chest wall	31
Sternum	3
Lat. chest wall	19
Post. chest wall	2
Total	52

과거력 : 폐결핵이나 결핵성 늑막염의 과거력을 가진 환자가 28명이었으며

주요증상 : 대부분의 환자에서 흉벽에 점차로 커지는 계란크기의 무통종창과 불쾌감을 호소하였고 6예에서는 피부로 자연 파열된 농양의 누공을 가지고 있었다. 종창을 가진 전예에서 천자를 하였으나 배농된 예는 많지 않았다.

흉부 X-선 소견 : 늑막 병변이나 폐의 결핵병소 등의 이상소견을 보인 것이 총 38예 였는데 이중 늑막비후 내지는 늑막염의 소견을 보인 예가 27예, 폐의 결핵병변을 보인 예가 14예였고 늑골의 위축병변 내지는 파괴상을 보인 것은 8예였다<Table 3>.

Table 3. Radiological Observations

x-ray findings	No. of cases
Pleural thickening	27
TBc. Lung	14
Rib lesion	8

수술 소견 : 주요 수술 소견을 보면 첫째로 피하에 농양을 형성한 것이 46예, 결핵성 육아종을 형성한 것이 6예였다. 이런 농즙과 괴멸된 결핵성 농양은 한개 내지는 수개의 누공으로 늑골간 연부조직을 뚫고 내용근막과 체벽늑막 사이로 연결되며 바로 이곳이 원병소부임을 전예에서 확인할 수 있었고 이 부위를 개대 소파하고 더러운 육아조직을 제거하였다.

또 10예에서는 원병소부와 늑막강과의 교통을 볼 수 있었다(Fig. 2).

수술에서 본 늑골의 병변은 29예에서 관찰되었는데 이중 11예에서는 골막의 침식(Denudation)만을, 18예에서는 늑골까지 파괴된 병변을 보았다<Table 4>.

Table 4. Operative Findings

Op. Findings	No. of Cases
TBc. Granuloma	6
TBc. Abscess	46
Communicated with Pl. cavity	10
Rib Lesions	29
Periosteal Denudation	11
̄ Rib Destruction	18

수술은 전예에서 농양을 절개 배농하고 대부분 늑골과 늑골간에 개구하는 한개 또는 몇개의 누공을 따라서 늑골밑으로 들어가면 비후된 내용근막과 체벽늑막 사이에 도달하게 된다. 따라서 이 누공을 개대하고 이 부위에 고여있는 농즙과 육아조직의 배농, 소파 내지는 제거를 위해서 가로 막고있는 늑골을 부분절제 하게되며 동시에 파괴된 늑골부위도 함께 제거한다. 수술시에 농즙과 병소 근접부에서 조직편을 떼어서 각각 결핵균검사

와 병리조직학적 검사를 시행하였으며 결핵균이 도말, 배양에서 검출된 것은 한예도 없었으며 전예에서 병리조직학적으로 결핵성 병변을 보았다(Fig. 8a, 8b).

경험에 대한 종합소견

병리조직학적으로 증명된 결핵성 늑막주위농양 52예에 대한 연도별 분포는 특별한 감소를 보이지 않았으며 남녀 비는 36 : 16으로 남자가 많았고 연령별로는 20대에서 가장 많았다. 젊은 세대인 10대에서 30대 사이가 41명(78%)인 점으로 보아 전반적인 결핵성 질환의 발병 연령과 근사하다고 본다.

농양의 발생 부위를 보면 대부분이 전흉벽과 측흉벽에 위치하고 후흉벽엔 2예로 가장 적었으나 이는 전(前)흉벽에 많이 발생한다는 문헌 보고(Gale, 1952; Spencer et al, 1973)와 일치한다. 다만 이 보고들이 말하는 방흉골임과선(Parasternal lymphnode)의 결핵성 침범여부와와의 관계는 다시 논하기로 하나 우리는 본 농양의 원발부위가 농양과 연결된 누공이 시발하는 내용근막(Endothoracic fascia)과 체벽늑막(Parietal pleura)간임을 전 수술예에서 확인하였다.

과거력과 흉부 X-선소견으로 폐결핵 또는 늑막염의 병력을 가진 예가 많고 늑막비후를 보인 예가 많았다는 사실은 결핵균이 유착된 늑막을 건너서 흉벽에 결핵병소를 형성한다는 Bukre(1940, 1950)의 주장을 남득시켜 준다 하겠다.

늑골의 병변은 X-선 소견이나 수술소견으로서 병변이 없었던 예가 23예였는데 이는 늑골에 병변이 없이 결핵성 늑막주위농양이 발생한다는 점을 말해주는 것일라고 보며 병소주위의 늑골이나 골막의 병변은 이런 결핵성 병변에 노출되어 파급된 2차적 병변이다. 그러므로 "늑골 카리엑스"라는 호칭은 극히 드물게 혈행성으로 오는 일차적인 늑골결핵(Gibbon et al, 1969)외에는 폐응하는 것이 타당하다.

본 예에서 항결핵제를 사용치 않았던 예에서는 응해되어 피하농양을 형성케되며 항생제를 사용하였던 예에서는 피포화된 한국성 육아종을 형성하던가, 초기에는 종창이 그대로 갈아 앉아서 소실되는 것을 볼 수 있었으며 특히 Streptomycin은 흉벽에 발생하는 결핵성 병소에 유효하다는 문헌상의 보고와 일치함을 보았다(Koontz, 1949; 李, 1962).

진단은 결핵성 늑막염을 앓은 과거력과 화농성 농양 환자에서와는 달리 동통이 없이 커지는 종창을 주로 전

흉벽이나 측흉벽에서 발견하면 용이하나 늑골하에 종양양으로 한국되어 나타나는 피포화 병소는 X-선 소견상으로 폐실질의 결핵종이나 기타 종양과의 감별이 곤란하다.

검사소견은 천자된 농이나 건락화된 농양에서의 결핵균 도말검사는 음성이고 결핵균 배양검사에서도 자라지 않았으므로 수술시 채취한 조직편에서 다핵거대세포를 비롯한 결핵결절을 증명하고 결핵성임을 확진할 수 있다.

임상적으로 보아 틀림없는 결핵성 늑막주위농양이라도 수술시 얻어지는 괴멸된 조직편에서 결핵을 증명하기는 힘들다 하겠으며 농양병소 주위의 근접부에서 적절히 조직편을 채취하는 것이 중요하다.

치료는 외과적으로 농양을 크게 절개, 배농하고 늑골아래 병소까지 누공을 충분히 개대하여 내용물을 완전히 소파하고 병변이 있는 늑골과 병변이 없는 늑골이라도 배농에 지장을 주는 늑골부위는 적절히 제거함으로써 병소의 배농을 용이케할 것이다. 재수술을 요하는 데는 피하나 근층의 농양부만 배농시키고 누공을 따라 근층을 뚫고 들어가 있는 체벽늑막과 내용근막 사이의 원병소부에 병변이 남아 있었으므로 인한 것이며, 늑골간의 근육층을 뚫고 들어가는 누공을 완전히 개대하고 늑골을 절제하고 원병소부의 배농과 소파를 철저히 해야만 한다. 문헌(Gale et al, 1952)에서도 결핵성 흉벽누공에서는 외과적인 근치수술을 시행하여야 되며 필요한 경우 늑막 병변 부위까지도 절제를 요한다고 강조하였다.

피부 절개 요령은 종창하연에 curved incision 을 가하여 피부편을 상부로 제쳐 올릴수 있게 하면 하위에 형성하는 농양에서 상행하는 누공을 따라서 일반적으로 상방에 위치하는 원병소 부위까지 충분한 수술조작을 할 수 있다.

고 찰

흉벽에 발생하는 결핵성 농양이나 만성누공의 발생기전에 대해서는 문헌상 많은 의견이 있다.

Souligoux(1894)는 늑막염 환자의 늑막유착에서 임파관(Lymph Channel)을 증명하고 이를 channel과 흉벽 임파관과의 교통을 증명한 이래 Kaufman(1930, 1933)은 흉벽에 발생하는 한냉농양(cold abscess)을 가진 환자의 부검소견에서 많은 경우에 방흉골임파선의

결핵성 건락화 병변을 병리 조직학적 검사로 증명하였다고 하며 Burke(1950)는 늑막강으로부터 결핵균이 체벽임파선(parietal lymphnode)으로 침범되는 기전을 동물실험으로 증명하고 흉벽에 한냉농양을 가진 많은 환자에서 과거력이나 현재에 늑막염이 있다는 점을 지적하고 결핵균이 유착된 늑막을 건너서 방흉골 임파선을 침범하여 이 임파선이 파괴되고 건락화되거나 용해되어 늑간을 통해 흉벽을 뚫고 나와 농양을 형성한다고 하였다.

Spencer 들(1973)은 흉벽 결핵성 누공환자의 대부분에서 전(前)흉벽에 오고 이는 내유임파선(Internal mammary lymphnode)의 염증과 관련이 있어서 늑막을 건너서 온 결핵성 병변이 임파선에 파급, 용해해서 발생한다고 하였다.

Brown 들(1952)은 흉벽에 발생한 만성염증은 늑골이나 흉골에 생긴 골수염으로부터의 이차적인 것이 아니고 결핵성 종격동 임파선염으로부터 이차적으로 발생한 늑연골염이며 또한 침범된 흉벽 임파선의 병소도 수술시 증명할 수 있었다고 하였다. 李(1962)는 흉벽에 발생한 결핵성 농양이 늑골에서 일차적으로 시작되는 것이 아니라는 것을 주장하고 “늑골 카리에스”라는 병명의 폐기를 논한바 있다. 이상과 같이 많은 보고에서 흉벽에 발생한 결핵성 농양과 만성누공은 늑골결핵이 일차적인 것이 아니고 내유임파선 내지는 흉벽에 위치하는 임파선의 결핵성 병변으로 온 것이라고 보고있는 것이다.

저자는 본 보고예에서 경험한바 흉벽에 발생하는 결핵성 농양은 현재 또는 과거력에 늑막염 또는 폐결핵이 있는 환자에서, 체벽늑막과 내용근막 사이에 형성된 결핵결절(Tubercle) 또는 결핵병소의 농괴와 육아조직의 늑간을 뚫고 흉벽의 근육층이나 피하에 농양 또는 육아종을 형성하게 된다는 것을 확인하였으며 인접한 늑골의 손상이나 병변은 Brown(1952)들의 보고나, 본 예에서 경험한바, 늑골이나 늑연골의 병변이 없이 농양을 형성하였던 많은 예들로 보아서 늑막의 손상이나 늑골의 파괴는 농양으로 둘러 싸여서 이차적으로 생긴 것이며 과거 우리가 말하던 “늑골 카리에스”라는 호칭은 혈행성으로 원격병소로부터 극히 드물게 오는(Gibbon et al., 1969) 원발적인 늑골 결핵의 예는 사용치 말아야 할 것이다(李, 1962; 金, 崔, 1967).

흉벽 임파선의 해부학적 분포를 보면, 흉벽 늑간의 앞쪽에는 흉골임파선이 위치하여 유방, 제대부 상부의 전(前)복벽 심부기관, 간장의 횡격막연, 흉벽의 전측신

부로 부터의 임파선을 받아서 우측은 내경정맥과 쇄골하정맥의 경계부로 좌측은 흉관으로 각각 유입된다. 늑간부 후방에는 늑간임파선(Intercostal node)이 있어서 후방의 늑간근과 체벽늑막, 흉부 측후부의 심부 임파선을 받아서 흉부 측후방의 하위늑간부는 Cisterna chyli 나 흉관 개시부로 유입되고 상위늑간부 좌측은 흉관으로, 우측은 우임파관으로 각각 유입된다. 임파선(Lymphnode)으로 유입되는 흉부 각 근육의 임파관(Lymph vessel)은 상기흉바 같이 흉근(Pectoral M.)의 내측과 늑간근 전방부는 내유임파선(Internal mammary node)으로, 흉근의 외측과 전거근(Serratus anterior M.)은 액와임파선(Axillary lymphnode)으로 유입되고 후방의 늑간근과 척추근(Vertebral M.)의 임파관은 후방의 늑간임파선(Intercostal node)을 통하여 흉관으로 각각 유입된다(Thorek, 1962; Goss, 1966; Anson et al., 1971).

이상의 해부학적 고찰로 보아 흉벽 늑간층에는 전방에 흉골임파선과 후방에 늑간 임파선이 있어, 이를 연결하는 늑간 임파관 작은 측늑간 임파선이 있을 뿐이고, 방흉골임파선은 내유혈관을 따라 늑막, 내흉근막의 밖으로 내늑간근 직하 부위에 늑연골과 밀접히 위치하지만(Gale et al., 1952) 본 질환에서 원병소는 체벽늑막과 내흉근막 사이에 위치하고(金, 崔, 1967) 수술시 채취한 조직표본에서 임파선 조직을 발견할 수 없었던 점으로 보아 흉벽 임파선과는 관계없이 결핵균이 직접 유착된 늑막강을 통하여 전기한부위에 원병소를 형성하였다고 생각된다.

맺 음 말

1963년 3월부터 1974년 2월까지 가톨릭의대 부속 성모병원 흉부의과에 입원하여 수술받은 결핵성 늑막주위농양 환자 61예중, 병리 조직학적으로 결핵성 병변이 증명된 52예를 분석하고 특히 흉부 임파선과의 관계를 고찰하여 다음과 같은 결과를 얻었다.

1. 호발연령은 10대에서 30대 사이가 41예(78%)였다
2. 발생부위는 전흉벽이 31예로 가장 많았고 측흉벽엔 19예 이고 후흉벽엔 2예로 가장 적었다
3. X-선 소견상 폐실질의 결핵소견이나 늑막 병변을 보인 예가 38예였고, 많은 환자에서 결핵성 늑막염이나 폐결핵의 과거력을 가졌다.
4. 늑골은 X-선 소견이나 수술 소견에서 정상적인 것이 23예였고 늑골에 병변을 보인 것은 29예였다. 이는

늑골에 병변이 없이 흉벽에 결핵성 농양이 발생할 수 있다는 것을 보인 것이며 늑골의 손상이 온 것은 이차적 병변이다.

5. 원병소는 전예에서 늑간에 개구하는 늑골을 따라 들어가서 체벽늑막과 내흉근막 사이에 위치함을 보았고 본질환과 흉벽임파선과의 관계는 수술시에나 병리 조직 학적으로나 임파선 조직을 보지 못하였다.

6. 치료는 농양을 절개 배농하고 병변이 있는 늑골부위와 병변이 없는 늑골이라도 배농에 지장을 주는 늑골부위는 적절히 절제 제거하여 병소의 배농과 소파를 충분히 하여야 한다.

인 용 문 헌

- Anson and Maddock(1962). *Surgical Anatomy*.
 Anson and Mcvay(1971). *Surgical Anatomy*,
 Brock, R.(1957). *Osteomyelitis of the ribs. Guy's Hosp. Rep., 106, 156.*
 Brown, R.B., Trenton J.(1952). *Chronic abscesses and sinuses of the chest Wall: The treatment of costal chondritis and sternal osteomyelitis. Ann Surg. 135, 44-51.*
 Burke, H. E., (1940). *The role of pleural lymphatics in the pathogenesis of cold abscesses of the chest wall and paravertebral abscesses. J. Thorac. Surg. 9, 506.*
 Burke, H. E. (1950). *The pathogenesis of certain forms of extra-pulmonary Tuberculosis. Am. Rev. Tuberc. 62, 48-67.*
 Gale, G. L., Kergin F. G. (1952). *Tuberculous chest wall sinuses. Am. Rev. Tuberc. 66, 732-743.*
 Gibbon, Sabiston, Spencer. (1959). *Surgery of the chest. 2nd Ed, 198-210*
 Goss, C. M. (1966) *Gray's Anatomy*.
 Johnson, M. P., and Rothstein, E. (1952). *Tuberculosis of the rib. J. Bone & Joint Surg. 34-A, 878.*
 Kaufman, R. (1930). *Pathogenic des abcès froids thoraciques. Tese be paris.*
 Kaufman, R. (1933). *De l'aves froid thoracique. Ann. D'anat. path. 10, 541.*
 金奉禧, 崔桂煥(1967). *Tuberculous paripleural abscess. J. Korean Surg. Society. 9, 8.*

- Koontz, A.R. (1949). *Tuberculous abscess successfully treated by aspiration and injection of streptomycin*. *J.A.M.A* 141, 459.
- 李弘均(1962). *Tuberculous abscesses occurring on the chest wall*. *J. Korean Surg. Society*. 4, 275.
- Souligoux(1894). *Pathogenie des abces froids du thorex*. *These be paris*.
- Spencer, P., Cardoza, F. & Lyle, A.W. (1973). *Chronic draining sinuses of the chest wall*. *Surgical Clinics of North America*. 53, 927-936.
- Thorek, P. (1962). *Anatomy in Surgery*.
- Wilcox, R.E. (1965). *Costal Chondritis with associated osteomyelitis*. *J. Thorac. Cardiovasc. Surg.* 49, 210-220.
-