

## 上顎洞 · 口腔瘻孔의 閉鎖성형수술

(Plastic Obliteration of Oro-antral fistula)

서울대학교 치과대학  
남 일 우

상악동 · 구강누공은 치과임상에서 흔히 보게 되는 것으로서 상악동과 구강이 병적으로 서로 개통되어 있는 상태를 말하는 것이다.

이와같이 상악동과 구강이 개통되어 있으면 음식물이 상악동내로 드러가거나, 커피나 물 혹은 술을 마실때도 비강내로 나오게 되는 경우가 흔하여 환자는 대단히 불 유쾌 하게 생각 하는 것이다.

반면에 상악동내에서 점액등 분비물이 구강내로 흘러 내려 오는 경우가 허다 하며, 발음 할 때는 약간의 지 장을 초래케 되어 환자는 불유쾌 하게 생각하는 것이다. 더구나 구강내로 부터 음식물이 상악동내로 드러가 부패될때 상악동염을 유발시키는 경우가 있는데 이를 상행성감염증이라 부르는 것이다.

### 1. 발생원인

1) 발치시 치근파절이 있어서 이를 발거 하려고 과도한 힘을 가하였을때 잔근이 상악동내로 드러가는 경우가 있다.

2) 상악소구치나 대구치의 치근단에 육아조직이나 치근단낭종 치근단병소를 가진 치아를 발거하고 치조와를 과도하게 소파를 하였을 때.

3) 상악소구치이나 대구치를 발거하고 장시일이 경과한 후에는 상악동저변이 하방으로 움푹 확대되어 있는 상태에서 외관상 튀어 나왔다고, 치조돌기 성형술로 치조골 삭제를 하다 보면 흔히 상악동을 벌하는 경우가 많다.

4) 상악소구치나 대구치부에 발생된 낭종이나 종양을 수술한 후에도 가끔 상악동 · 구강누공이 발생됨을 볼 수 있다.

5) 치조골이나 상악골이 외상에 의하여 골절되었을 때 흔히 상악동 · 구강누공이 발생되는 경우가 있다.

### 2. 상악동 · 구강누공의 진단

1) 누공을 통하여 소식자를 넣어보아 상악동까지 드러가는지 확인하면 알 수 있다.


2) 생리적 식염수를 갖이고 상악동속에 주입하여 본다.

3) 한손으로 코를 잡고, 숨을 크게 내쉬면 상악동 · 구강누공을 통하여 입속으로 바람이 나오게 되어 쉽게 진단 할 수 있다.

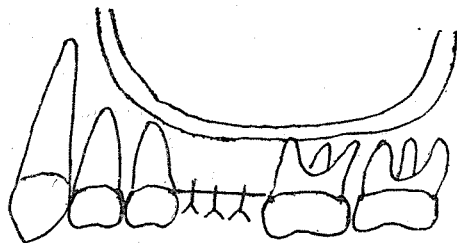
### 3. 상악동 · 구강누공의 폐쇄성형수술

1) 발치할 때 비교적 신선한 잔근이 상악동점막하여 미입되었을 때에는 우선 치조와 벽을 일부 삭제하여 주고 상악동 점막하여 있는 파절치근을 제거하거나, 생리적식염수를 가지고 닦아주면 잔근이 나오는 경우가 있다.

2) 그다음에는 연조직을 가지고 발치와를 피복되게끔 봉합하여 준다.



제1도 상악동 점막하에 파절 치근미입



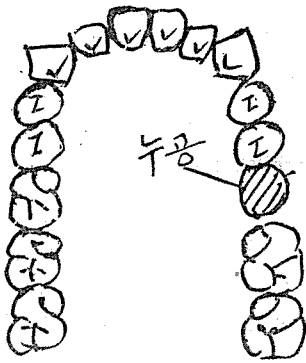
제2도 치조골 삭제로 잔근 발치후 봉합

2) 치근단병소가 있어서 발치후에 천공이 되어 상악동 · 구강누공이 발생되었으나 상악동이 건전할 때에는 우선 치조와 주위 골막을 박리하고, 치조골을 삭제하여 준다다음에 봉합하여 주면 그대로 치유되는 것이 보통이

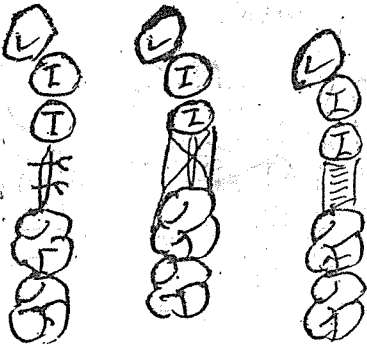
# 上顎洞口腔瘻孔의 閉鎖성형수술

다.

그러나 치조골삭제에도 불구하고 연조직이 부족할 때에는 부족한 대로 봉합하여 주고 양인접치에 걸쳐서 봉합사를 가지고 엮어 배운 다음, 여기에 Z.O.E.를 가지고 발치와 결 부분만 피복하여 주면 혈병이 잘 보존되어 그대로 치유되는 경우가 허다 하다.



제 3도 발치후 누공이 발생되었음.

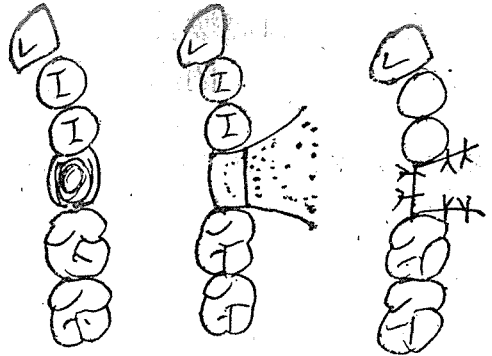


제 4도 치조골 삭제후 봉합해주고, 양인접치를 걸쳐서 봉합사로 엮어낸후, 그 위에 Z.O.E. Packing을 하여 준다.

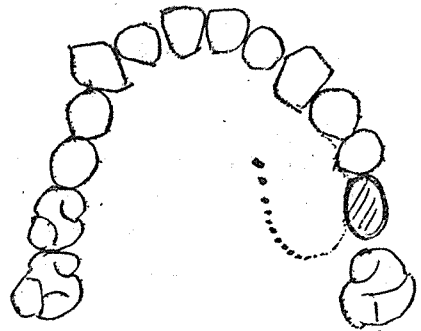
3) 낭종이나, 종양 혹은 Cooper's method에 의한 상악동염을 수술한후 장시일이 지난후까지 상악동·구강누공이 발생되었을 때에는 성형수술로서 폐쇄할 수 있는 것이다.

이때 협부협박을 이용하거나 구개점막을 이용하여 할 수 있다.

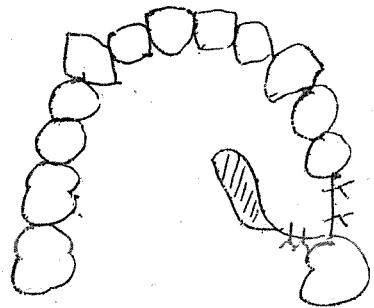
협점막을 이용하면 더욱 간편하나, 은협이행부 길이가 다소 감소되는 경우가 있으나, 구개점막을 이용하면 대단히 유리하나, 노출된 구개골에 Vaseline gauze를 약 7~10여 일간 덮어주어 치료해야 하는 것이다.



제 5도 상악동·구개누공  
제 6도 협부점막을 Undermining하여 피부점막변 이용  
제 7도 전인후 폐쇄봉합



제 8도 상악동·구강 누공



제 9도 폐쇄수술후 노출된 구개골에는 Vaseline gauze를 덮어주면 곧 치유된다.

이상과 같이 폐쇄성형 수술후에는 적당한 항생제를 약 1주일간 투여하여 감염증이 없게하여 주는 것이 필수적이다.