

# 상악 중절치부위 과잉치로 인한 부정교합의 교정적 치험예

가톨릭의과대학 치과학교실

김광현 · 최목균 · 배 창 · 김진일 · 최순규

## A CASE OF ORTHODONTICS OF SUPERNUMERARY TEETH IN THE UPPER CENTRAL INCISOR REGION

Kwang-Hyun Kim, Mok-Kyun Choie, Chang Bae, Kun-Il Kim, Soon-Kyoo Choie

*Department of Dentistry, Catholic Medical Collegé, Seoul, Korea*

### .....> Abstract <.....

Supernumerary teeth are found mainly in the maxillary region and are associated with the central and lateral incisors.

Supernumerary incisors differ in their effects on the dentition. They may cause delayed eruption of the permanent teeth, displacement or rotation of adjacent teeth or, in a small percentage, may have no effect on the dentition.

The authors had observed a boy of 13 years, who had a pair of supernumerary teeth in the upper central incisor region and discrepancy of arch length. As the result of supernumerary teeth, the permanent central incisors were malposed labially, and the lateral incisors palatally.

After extracting the paired mesiodens and four 1st premolars, the authors obtained good results with the labio-lingual arch appliance and mixed type of full band technique of orthodontics.

### I. 서 론

부정교합의 원인 중에서 내인성 또는 국소적 원인으로서는 치아 수의 이상, 치아 크기의 이상, 치아 형태의

이상, 비정상적인 순측 계대, 유치의 조기상실, 유치의 만기잔존과 비정상 흡수, 영구치의 지연봉출, 비정상 봉출로 또는 유착증, 치아우식증, 부적합한 수복물 등을 들수있다. 1)

치아 수가 발육에 이상을 초래하는 경우는 치아의 선

천성 결손과 파잉치를 들 수 있는데, 선천성결손은 신체에 전신적인 장애 즉 외배열성(外排列性) 형성장애와 같이 생각되며 선천적 유치의 결손과 그에 관련된 영구치 사이에는 밀접한 관계가 있고 여기서 유전적 요인에 대한 생각을 갖게한다<sup>2)</sup>.

파잉치의 분류는 발생하는 시기에 따라, 또는 형태와 모양에 따라 분류되는데, 발생부위에 편중성을 보이고 있어서 이에 따라 분류하기도 한다.

파잉치는 인접치아의 봉출을 방해하거나 인접치아의 부정봉출을 야기시키며, 인접치아에 영향을 주지않고 봉출하였어도 정상적 치열궁형성을 방해하여 비합치간의 부조화를 일으키거나, 악골속에 그대로 남아있는 경우도 있다.

교합선이 완전히 배열되고 치궁에 영향을 주지않는다면 발거할 필요가 없다고도 하나, 파잉치는 낭종유발의 경향을 나타내고 있다고 보고하고 있으며, 철저한 교정치료를 하기 위하여는 파잉치를 발거하는 것이 바람직하다.

영구치 특히 상악중절치의 봉출이 지연되는 경우는 X-선 촬영하여 파잉치의 유무를 확인하고 파잉치가 원인이라면 조기에 발거해 주어야하는데 이는 예방교정의 면에서도 큰 의의를 갖는다.

저자들은 가톨릭의과대학 부속성모병원 치과에 내원한 환자중에서 적절한 발거시기를 놓친 2개의 근심치(mesiodens)를 갖는 부정교합의 증례가 있어 교정치료후 보고하는 바이다.

## II. 증 례

환자 ; 한○구 13세 남자

초진년월일 ; 1975년 3월 6일

주소 ; 파잉치 및 부정교합

기왕증 ; 분만은 정상 자연분만 이었다. 유치열에서는 특기할 사항이 없었다.

가족력 ; 특이사항이 없었다.

구강소견 ; 제 1 배구치관계는 Angle씨 분류로 제 I 급 부정교합이었고, 2개의 근심치가 하나는 결절형, 다른 하나는 원추형에 가까운 모양으로 상악치열 정중부에 있고, 상악 좌우측 중절치는 파잉치보다 순측전위되고 정중이개(正中離開)가 심했다. 상악 좌우측 측절치는 파잉치들보다 설측전위되어 하악 전치와 반대교합의 상태였다. 상악전치는 교두정만이 치은을 뚫고 봉출하고 있는 상태였고, 하악에는 약간의 치열총생(crowding)이 있었다. 두부 X선 규격사진 계측에서는 거의가 정상범위안에 있었다<sup>3)</sup>.

상악모형계 측 ; Seizo Yokota 식 악태모형기교 제작된 악태모형상에서 계측하였다<sup>4)</sup>.

1. 치아의 크기 (단위 : mm)

	6	5	4	3	2	1	1.
	12.10	8.15	8.50	9.60	8.75	9.60	
1	1	2	3	4	5	6	
	9.90	8.85	9.95	8.35	8.05	11.60	

2. 치열궁 폭

1) 제 1 소구치간 : 46.35mm

2) 견치간 : 34.65mm

3. 치열궁 길이 : 45.58mm

4. 치조기저골궁

넓이 : 55.75mm

길이 : 41.75mm

5. Arch length (perimeter) : 78.5mm

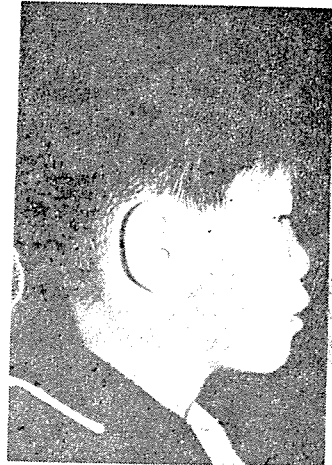


사진 1. 치료전 옆모습




사진 2. 치료전 모형

치료목표; 파잉치를 발거하고 치아및 악골의 정상적 성장을 유도하면서 상악좌우 증절치의 정중이개를 개선한다. 상악 좌우측절치를 정상배열시킨다. 악궁의 부족측 의한 치열총생을 해결하기 위해 상하악 제 1 소구치를 발거하여 전대환교정술(fnll band technique)로 부정교합을 치료한다.

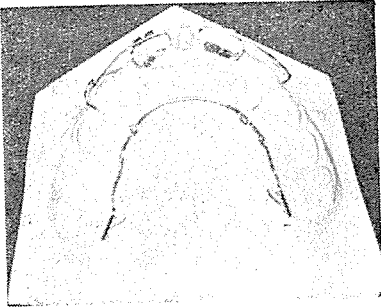
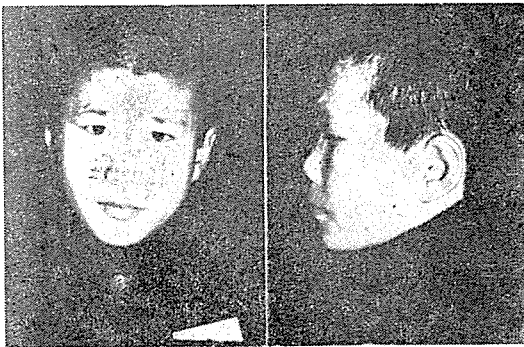

사진 3. 정중이개 폐쇄용 장치

치료경과; 치료단계가 바뀔때마다 안면사진(정면 및 측면) 촬영을 하고 Seizo Yokota식 악태모형기로 악태모형을 제작하여 비교하였다. 악골의 성장 및 치아의 봉출이 진행중이므로 S. T. Lock을 이용한 순설측호선장치(唇舌側弧線裝置)를 이용하여 상악 증절치 사이의 정중이개를 개선하였는데 상악증절치에 edgewise bracket이 달린 band를 장착하고 순설측호선장치의 순설측호선이 bracket에 들어가게 하여 결찰선으로 결찰하고 두 치아를 elastic thread로 8자형으로 결찰하여 폐쇄하였다. 정중이개가 개선은 되었으나 악궁길이의 부족으로 측절치의 총생해결이 곤란하여 상하 제 1 소구치를 발거하고 전대환교정장치를 써서 견치를 원심이동시키고 측절치를 정상적으로 배열시켰다. 그러나 측절치는 원래 구개측 변위가 심하여 치근이 구개측에 있어서 교정사가 좋지않은 상태였으므로 root torque를



4. 치료후의 앞모습과 옆모습

시켰다. 치열상태가 좋아진 다음 ideal arch를 장착하여 약 3개월 후에 band를 제거하고 주름잡힌 발치부위의 치은을 절제한 후 바로 Hawley type-retainer를 장착시켰다.

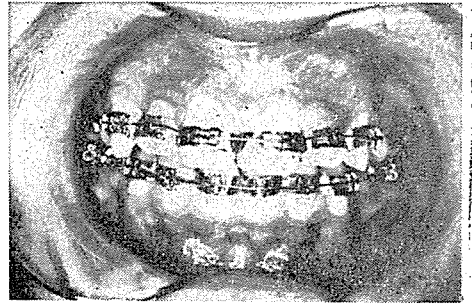


사진 5. 치료완료기의 구강모습

### Ⅲ. 고 찰

교정치료의 증례가 현저히 증가되고 있는 현재 부정교합의 원인을 제거하고 부정교합을 예방하는 예방교정의 처치는 매우 의의있는 일이라 하겠다. 치과방사선학의 발달로 파잉치증례를 임상에서 많이 보게되는데 이는 예방교정이라는 관점에서 여러가지의 문제점을 제시하고 있다.

파잉치가 나타나는 시기에 따라 분류하면 유치의 봉출전에 나타나는 유치열전의 치아형성(prededuous dentition), 정상치열과 동시에 존재하는 파잉치, 또한 영구치 봉출이후에 나타나는 영구치열후의 치아형성(postpermanent dentition)을 들 수 있다.<sup>5)</sup> 위치열전의 치아형성은 일반적으로 하악전치부에 나타나며 영구치열후의 치아형성은 다발성이고 여러개의 배복치를 갖는 경우가 많고 성장후에 나타나는 경우도 있어서 제 3세트 치열(3rd set dentition)이라 칭하기도 한다. 파잉치는 형성중인 치아의 짝에서 초래되거나 세포의 파잉된 증식에서 초래되는데, 분화하는 시기에 따라 낭종으로 될 것인가, 치아중으로 될 것인가, 아니면 파잉 치료 될 것인가가 결정된다<sup>6)</sup>.

파잉치는 어느 부위에서나 나타날 수 있지만 편중하여 나타나는 경향이 뚜렷하다. 구치부나 소구치부나 전치부나에 따라 형태와 크기에도 밀접한 관계를 갖고 있는데 이것은 영구치배 가까이에 있는 치계(dental lamina)에서 커진 것이나 또는 영구치배 스스로의 분화에서 커진 제 3차 치배로부터 발육했다는 것을 암시 해 주는 것이다. 파잉치나 선천적인 결손치를 설명하는 데는 여러가지 학설이 있으며 어떤 학자는 유인원(類人

鬚)의 잔존물이라고도 생각하고 있다. 유전은 낮은 예에서 현저하게 나타나며 가족적인 경향을 갖는다. 때에 따라서는 형태가 잘 갖추어져 있어서 과잉치라고 판단하기 어려울때도 있으나 발육부전의 치아가 일반적이다.

대부분의 학자들의 보고에 의하면 거의 90%가 상악에 나타나고 있다고 하였다. Sedano와 Gorlin(1969)<sup>7)</sup>은 백인종에서는 0.15~1.0%의 발생빈도와 남녀의 비례에서 2:1의 비로 나타난다고 하였다. Stafne(1931)<sup>8)</sup>와 Schulze(1961)<sup>9)</sup>의 연구에 의하면 소아 110명중 1명꼴로 과잉치를 가지며 상악의 비율은 8:1이라 보고했다. Stafne는 441명이 가지고 있는 500개의 과잉치를 부위별로 구분하여 다음표와 같이 보고하였다.

	central incisor	lateral incisor	canine	pre-molars	peri-molars	4th molars	Total
upper	227	19	2	9	58	131	446
lower	10	0	1	33	0	10	54

부위별로 과잉치의 발생을 보면 전치부에서는 중절치와 측절치사이 또는 측절치와 견치사이 과잉치가 존재할 경우는 잘 형성된 치아의 형태를 갖추고 있으며 하악에서도 볼 수 있다. 양측 중절치사이 존재하는 소위 근심치(mesiodens)는 1개 혹은 2개로 나타나고 중절치와 융합된 경우도 있으며, 전두부 두통의 원인이 된 예도 보고하고 있다<sup>10)</sup>. 전치부의 발생빈도는 상악에 많으나 소구치부위의 과잉치 발생빈도는 하악에서 더 높다. 구치부위는 상악에서 더 발생빈도가 높고, 과잉치가 작은 형태를 갖고 있으며 하악에서는 잘 발육된 형태를 갖는다. Black(1909)<sup>11)</sup>는 모양에 따라 원추형(cones), 원추대형(truncated cone), 양두형(dichotome)으로 구분하였다.

근심치는 1917년 Bolk<sup>12)</sup>에 의해 불리워지기 시작했으며 과잉치중에 가장 많은 빈도를 보이고, 영구치에 가까운 형태와 크기를 갖는 경우도 있으나 대개는 초보적인 원추형 치관과 짧은 치근을 가지고 있다. Stafne(1931)<sup>8)</sup>는 180명의 환자중 21에는 봉출되었고, 114에는 뒤집혀있었다고 보고하였다. 근심치는 중절치의 봉출을 방해하거나 봉출방향을 방해하여 제배에 관계없이 정중이개의 원인이 되기도 한다. 순측 변위의 경우 치열공크기의 변화에 영향을 주기도 하고, 반대인 경우는 회전되기도 한다.

과잉치는 주로 상악 절치부에서 발견되고, 문제를 야기하는데 Howard(1967)<sup>13)</sup>는 과잉절치를 형태와 모양에 따라 네가지 형태로 분류하고 있다. 즉 작은 쪼이 모

양 또는 원추형의 근심치(mesiodens), 정상적인 절치를 닮은 절치형(incisiform), 짧은 통모양의 절절형(invaginate or tuberculate) 그리고 불규칙한 치아종(odontomes)들로 나누고 있다. 또한 Foster과 Taylor(1969)<sup>14)</sup>는 상악중절치부위의 과잉치를 다음 2가지로 구분하였다. 절절형(tuberculate type)과 원추형(conical type)인데 절절형은 치근형성이 없는 경우로 이는 영구중절치보다 훨씬 뒤에 발생하고 제 3치열(3rd dentition)이라 볼 수 있으며 보통 영구치보다 구개측으로 위치한다. 원추형은 영구치와 동시에 형성되어 치궁의 중심선에 있고 치체의 결과지에서 나올 수 있는 것으로 제 2치열계(2nd dentition series)의 외치아(extra tooth)로 볼 수 있다. 이와같이 2가지 형태로 구분하는 것은 치료에 도움을 주기 때문이다. 즉 절절형 과잉치는 상악중절치의 봉출을 상당히 지연시킨다. 그러므로 중절치가 적당히 봉출하면 과잉치를 가능한한 빨리 발거해야 한다. 원추형은 중절치를 변위 혹은 충생을 야기시키지않고 특히, 위쪽에 전도되어 있으며 때로는 혼자 남겨 둘 수가 있는 것이다.

최근에는 Shapira와 Lieberman(1974)<sup>15)</sup>은 비정상적인 모양을 한 상악의 과잉치를 보고하면서, 과잉치 치관의 형태와 과잉치의 존재부위 및 치근형성으로 미루어 과잉치의 발생기전에 대한 고찰을 하였다.

이러한 과잉치에 의한 치아의 수직인 이상은 X선의 일반적인 사용으로 조기에 발견할 수 있다. 과잉치를 반드시 발거해야 할 필요가 없는 경우, 예를 들면 교합선에서 완전히 떨어져서 치궁에 영향을 주지않는 경우도 있으나 발거하는 것이 원칙이라 하겠다. 그러나 과잉치를 발거할 때 영구치에 위험을 줄 수도 있으므로 다각적인 X선 검사와 면밀한 진단이 있어야 한다. 많은 의과자들은 영구치의 봉출완료때까지 또는 치근의 형성이 완성될 때까지 기다려서 발거함이 좋다고 한다. 이는 영구치의 형성이 완성되기 전에는 외상을 받기 쉽기 때문이라고 생각된다. 과잉치가 존재하여 부정교합을 야기하고 있을때 영구치의 정상적인 봉출에 도움이 되도록 적절한 시기에 발거를 하여야하며 그렇게 함으로서 예방적 교정치료에 큰 도움을 줄 뿐만 아니라 다른 원인으로 인하여 부정교합이 유발되더라도 교정치료가 어려워 지지않고 치료기간도 오래 걸리지 않는다고 생각된다.

#### IV. 결 과

저자들은 가톨릭의과대학 부속성모병원 치과에 내원한 적절한 발거시기를 놓친 2개의 근심치가 야기시킨 심한 부정교합환자를 치료하면서 다음과 같은 결론을 얻

었다.

1. 파잉치는 영구치에 영향을 주지않는한 조기발견하여 발거하는 것이 효과적이다.
2. 파잉치의 적절한 발거시기를 놓치면 부정교합이 심하게 되고 예방교정치료만으로는 완전치료를 할 수 없다.

### References

- 1) Graber, T. M. : *Orthodontics principles and practice*, p.326-393, W. B. Saunders Co. 1966.
- 2) Thoma, K. H. & Goldman, H. M. : *Oral Pathology*, 5th Ed., p.31-36. The C. V. Mosby Co. 1960.
- 3) 김광현(1968). Roentgenocephalic Study on the Skull and Jaw in Korean, 가톨릭 대학 의학부 논문집 14, 287-299.
- 4) 김건일, 김광현(1973). 한국성인의 악태모형 상에서의 치조기저골폭에 관한 연구. 가톨릭 대학 의학부 논문집 25, 405-409.
- 5) Thoma, K. H. & Goldman, H. M. : *Oral Pathology*, 5th Ed., p. 37-44. The C. V. Mosby Co. 1960.
- 6) McDonald, R. E. : *Dentistry for the child and adolescent*, p.352-355. The C. V. Mosby Co. 1969.

- 7) Sedano, H. O. & Gorlin, R. J. : Familial occurrence of mesiodens, *Oral surg.*, 27, 360, 1969.
- 8) Stafne, E. C. : Supernumerary upper central incisors, *Dent. Cosmos*, 73, 976-980, 1931.
- 9) Schulze, C. : Incidence of supernumerary teeth, *Dent., Abst.* 6, 23, 1961.
- 10) Mezrow, R. R. : Case Report of Relief of Frontal Headaches Associated With Presence of Malposed Supernumery Tooth and Two Granulomas, *Oral Surg, Oral Med. & Oral Path.* 2, 1530, 1949.
- 11) Black, G. V. : Classification of Supernumerary Teeth, *Dent. Summary*, 29, 1, 1909.
- 12) Bolck, L. : Die überzähligen oberen Inciciv des Menschen, *Deutsche Monatschr Zahrh.*, 35, 185, 1917.
- 13) Howard, R. D. : The unerupted incisor, *Dent. Practice Dent. Rec.*, 17, 332, 1967.
- 14) Foster, T. D. & Taylor, G. S. : Characteristics of supernumerary teeth in the upper central incisor region, *Dent. Practice Dent. Rec.*, 20, 8, 1969.
- 15) Shapira, Y. & Lieberman, M. A. : Abnormally-Shaped Supernumerary Maxillary Incisors, *Angle Orthod.*, 44, 132, 1974.



# 大亞齒材商社



대표 朴 潤 洙

서울 中區 南大門路 5가 63

(28) 4491