

Curette 使用法

國軍首都統合病院
口腔外科 大尉 李 仲 益

多様な形態의 Curette이 拔牙를 포함한 口腔 外科 領域의 大·小手術에 利用된다. 간혹 拔牙 後 過度한 搔爬術을 試行하여 拔牙窩內 血餅形式을 도모하기 위해 使用되기도 하나 이러한 造作은 오히려 不必要한 外傷을 주어 手術後 疼痛을 誘發시키며 局所的으로 骨炎이나 骨髓炎을 發生케 하는 原因이 된다.

A) Indication for use of the Curette

- i. 拔牙時 拔牙窩內에 있는 齒牙破片 或 汚物 除去時
- ii. 囊腫, 肉芽腫, 或 骨內腫瘍 摘出時
- iii. 小 腐骨 除去時

B) Contra indication for use of the curette

- i. 齒根 端部 急性感染時
- ii. 유치 발거 후 齒根端周圍肉芽腫 除去時 或 出血 誘發 圖謀時

iii. 膿 存在時

C) technique for use of the curette

齒根端部の 炎症組織의 存在有無를 調査하기 위해선 Curette을 통해 손끝에 촉지되도록 pen grasp로 잡고 施術을 해야한다. 然後 curette의 陷沒部를 拔牙窩벽에 대고 內容物을 根端部로 밀어낸다(Fig 1, A). 이와같은 造作을 全 拔牙窩벽에 施行한다음(Fig. 1, B) 全體 根端部 內容物을 scooping fashion으로 除去하게 된다(Fig. 1, C).

이 造作은 囊腫이나 腫瘍을 摘出할 境遇에도 똑같이 적용한다(Fig. 2).

上顎 臼齒部 拔牙時에는 上顎洞과의 關係를 X-ray상에서 잘 판독 하여서 搔爬術을 施行해야 한다.

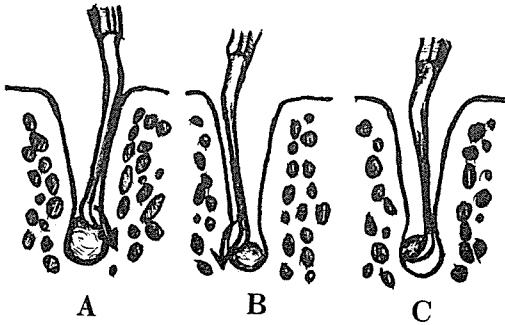


Fig. 1



Fig. 2

電話에 依하여 地方出張, 技工物 注文에 精誠을 다하고 있습니다.

세한치과기공소

代表 金 漢 洙
(旧名 麗 水)

水原市 新豐洞 159-1 ☎ ⑤ 4 8 1 1 ② 6 4 4 1