

Pierre Robin 症候群의 一例

慶北大學校 醫科大學 口腔外科 및 顎顔面成形外科學教室
(指導 李 烈 熙 教授)

卞 基 禎

A CASE OF PIERRE ROBIN SYNDROME.

Ki Jeong Byeun, D.D.S.

Dept. of Maxillo-Facial Plastic and Oral Surgery, College of Medicine,
Kyung Pook National University.

(Directed by Prof. Yeoul Hi Lee, D.D.S., M.D., Ph.D.)

▶Abstract◀

When micrognathia (Small jaw) and glossoptosis (Falling backward of the tongue) occur in the newborn, there is a grave danger of upper airway obstruction. These deformities are frequently associated with an incomplete cleft of the palate, and the entity has been referred to as the Pierre Robin Syndrome.

This is to report a case of Pierre Robin Syndrome of 40 day old Korean male infant, whose birth weight was about 3.6kg, and gestation period was 39 weeks.

From birth, dyspnea and feeding difficulty were developed.

The authors treated the patient by surgical procedure (glossopexy).

The post operative course was uneventful.

一 目 次

- I. 緒 論
- II. 症 例
- III. 總括 및 考按
- IV. 結 論
- 參考文獻

吸障碍와 哺乳困難을 解消해 주기위해 本人은 手術을 통해서 좋은 結果를 얻었기에 報告하는 바이다.

II. 症 例

患兒 : 卞○자, 生後 18日, 男兒

主訴 : 呼吸困難, 哺乳困難

過去歷 및 家族歷 : 健康한 兩親사이에서 出生한 男兒로 病院에서 正常分娩하였고 出生時 體重은 3.6kg 이었다.

妊娠期間中에 特別한 藥의 服用이나 特記할 疾患은 없었다. 父系나 母系에서도 特記할 疾患은 없었다.

現病歷 : 出生時 부터 呼吸困難, 哺乳困難을 보였으며 이로 인해 入院當時에는 심한 體重減少를 보였다.

理學的 所見 : 體重 2.9kg, 身長 53cm, 頭圍33cm

I. 緒 論

Pierre Robin 症候群은 1923年 Pierre Robin 이 小顎 症, 舌下垂, 및 그에 따른 哺乳困難, 呼吸困難을 가진 新生兒를 報告한 이래 Pierre Robin 症候群으로 불리었으며^{1,2)} 最近까지 가장 合理的인 原因으로서는 下顎의 成長週期에 일어나는 營養障碼로 알려져 있다. 이런 呼

로서 韓國 正常兒 標準發育值와 比較할때, 體重이 약간 正常以下로 나타났다. 頭部에서는 特徴的인 小顎症, 舌下垂 및 口蓋破裂을 볼 수 있었고 胸部에서는 胸壁의 牽縮(retraction)과 非呼吸筋의 使用을 同伴한 呼吸困難을 볼 수 있었으나 聽診상으로는 特別한 所見이 없었다. 復部에서 肝은 $\frac{1}{2}$ 橫枝 크기의 肝이 觸知되는것 以外에는 特記할 所見이 없었고 神經學的으로도 言及할 만한 所見이 없었다.

X-線像 所見: 胸部 X-線像은 poor breath holding 및 Blurring of demarcation을 보였으며 Skull Lateral像에서는 下顎이 上顎보다 현저히 적었으며 그 外 다른 特別한 異常은 없었다.

[治療 및 經過]

入院 2日間은 餵드린 姿勞로서 哺乳를 시켰으나 3日째 嘔吐를 한 後 甚한 呼吸困難을 일으켰으므로 鼻管營養(Gavage feeding)으로 바꾸고 aspiration pneumonia의 發病을 豫防하기 위한 治療를 施行하였다.

鼻管營養後 每日 平均 29gm씩의 體重增加가 있었으나 入院12日째 呼吸困難이 갑자기 심해져서 glossopexy를 施行한 後 呼吸困難 및 기타 症狀이 많이 緩和되었다.

[外科의 處置 및 手術方法]

通法에 依하여 Skin을 Alcohol과 Zephiran으로 닦고 口腔內 粘膜部는 1% Silver nitrate로서 닦은후 Draping을 하고 2% Lidocaine으로 浸潤麻酔를 施行하였다.

먼저 手術하는 동안 舌의 後方轉位를 막기 위해 縫合絲로서 혀끝으로부터 약 0.5cm되는 部位를 양쪽 한군데씩 牽引한 후 正中部에서 舌下方 尖端部位와 下脣의 內側 粘膜部에 0.5cm정도의 水平切開를 하고 舌에서는 舌根部側, 口下脣에서는 下部의 切開 遊離緣을 맞추어 5-0 chromic으로 粘膜이 everting되게 縫合하였다. 下顎 Symphysis 앞쪽 chin pad 下方에서 Hypodermic needle을 使用하여 #600wire를 下脣 切開部로 誘導한 後 舌下方의 切開部를 통해서 可能限 한 舌 後方部位로 철사를 빼낸 후, 이 철사선에 단추를 끼운 後, 舌 切開部에서 後方部로 貫通한 誘導管속으로 철사를 넣어 前과 反對로 나오게 하여 역시 chin pad 下方에서 단추를 끼우고 舌과 下脣의 接合이 잘 이루어지도록 牽引하여 묶었다.

한 側만 縫合된 舌 尖端部 및 下脣部 開放創에서 筋肉을 3-0 chromic으로 縫合하고 兩側 粘膜部 遊離緣을 縫合絲로써 everting suture함으로써 開放創을 閉鎖하였다. 턱 下部의 단추위에는 Vaseline 및 dry gauze로 wound dressing을 施行하였으며 이와 같은 Button suture는 約 10日間 維持하였다.

III. 總括 및 考按

Pierre Robin症候群은 小顎症, 舌下垂, 口蓋破裂 혹은 高口蓋를 同伴하는 비교적 稀貴한 先天性 疾患으로서 이에 對한 報告는 多數 있으나 아직까지 임상 통계적 報告는 많지 않다.

最近까지 알려진 胎生期的 기전으로 가장, 가능한 것은 下顎骨 成長週期の 營養障得 즉 Riboflavin缺乏에 依해 由來될 수 있고³⁾, 藥物中毒에 依해서도 올 수 있다고 Warkany는 發表하였다⁴⁾.

初診時 年齡은 藤野에 依하면 生後 4日에서 353日까지 인데 20例中 14例가 生後 3個月 以內이었으며, 線谷의 경우도 태반이 3個月 以內였다고 하며 Smith⁵⁾에 依하면 出生時 體重은 39例의 平均値는 2816gm이었고 그中 14例가 2500gm以下의 未熟兒였다고 報告하였다. 本症候群의 主要症狀은 Nelson⁶⁾의 成書에 依하면 小顎症, 舌下垂, 高口蓋, 또는 口蓋破裂이라 되어있고 Faconi의 記述에도 비슷한 症狀이 기재되어있다.

그러나 口蓋破裂 혹은 高口蓋가 반드시 主要症狀이 아니라고 하는 報告가 많으며 Wessman의 報告에선 133例中 91例(68%)가 口蓋破裂이 있다고 한다. 그外 症狀으로는 小顎症, 舌下垂, 氣道狹窄, 哺乳困難, 呼吸困難, 青色症, 營養失調 및 發育不全이 있다.

Pierre Robin症候群에 對한 治療로는 자세요법(Postural treatment)을 들 수 있는데 顔面下方姿勞가 clear air way를 維持하는데 도움을 준다.

이런 姿勞療法으로 충분하지 못할 경우에는 다음 단계로 舌을 실로 縫合하거나 towel clip으로 당겨내는 方法인데 이 方法은 오래지 않아 혀의 組織이 찢어지므로 失敗할 가능성이 많은 缺點이 있다. 即 後에 다시 完全한 手術을 해야 한다는 것이다.

以外 다른 方法으로는, 근래에 Dennison⁷⁾은 "plaster of paris cap"을 考察해 있는데 이는 餵드린 姿勞에서 Elastic cap을 씌어 머리를 잡아당기므로써 呼吸을 便利하게 해주는 方法이다.

生後 數日內에 呼吸困難이 出現한 많은 例에 있어서 舌下垂症을 減少시키기 위해 下顎發育이 充分할때 까지 2~3個月間, 舌의 下面과 下口脣을 縫合하는 方法이 있고 授乳期에만 呼吸困難이 있을 경우에는 鼻管營養 혹은 gastrostomy를 施行해 왔고 계속적인 呼吸困難이 있을 경우에는 氣道切開를 할 수도 있다.

1934年 Robin⁸⁾에 依하면 이 小顎症을 가진 患兒에서 手術 적응증은 "青色症이나 反復되는 氣道感染이 있거나 下顎弓이 上顎弓보다 1cm以上 後方에 位置하거나 患兒에서 體重增加가 없음에"라고 報告하였다.

이와같은 Pierre Robin Syndrome의 手術法에도 여러 方法이 있는데 1946年 Douglas⁹⁾가 일찌기 Shukowsky에 依해서 提案된 手術法인 glossopexy(lip-tongue tie)方法을 보편화 시켰다. 1950年 Douglas¹⁰⁾는 6例를 手術했는데 1名이 다른 原因으로 死亡했으며, 다른 동료에 보낸 誌문서에 依한 25例에서도 모두 좋은 結果를 보았으며 手術하지 않은 21例에선 13名이 죽었다. 즉 手術하지 않고 對症療法을 施行한 경우는 63%의 死亡率이 있었다고 報告하였다.

그러나 1960年 Routledge¹¹⁾가 指摘했는 바와 같이 Douglas方法은 顎下腺管이 퇴생되기 쉽고 固定이 적어 만족할 만한 癒着을 얻기 힘들다고 했으며, 그리하여 그는 약간 다른 方法을 提議하였다.

그외에도 Blocker, Lewis등에 依한 廣筋膜을 利用한 舌 下部位를 Symphysis에 附着하는 方法等 여러 方法이 있다.

Pierre Robin症侯群에 있어서 矮小顎의 성장에 대해 선 아직 확실하지는 않으나, 많은 學者들은 대부분 의 症例에서 下顎이 正常의 으로 發育될 것이나 약간 의 症例에서는 顯著한 發育低下가 올 수도 있다고 한다.

1961年 Bromberg¹²⁾等은 下記 4가지 成長形態中 한 形態로 下顎이 發育될 것이라고 한다.

1. 下顎과 上顎 모두 正常發育으로 正常咬合에 도달 되는 경우
2. 上顎은 正常發育이며 下顎은 發育低下가 약간 오 나 下顎을 前方으로 내밀 경우 어느정도 좋은 前齒部 咬合狀態를 보는 경우
3. 上顎은 正常, 下顎은 顯著한 發育低下로 심한 Class II Malocclusion이 오는 경우
4. 上·下顎 모두 發育低下로 약간 的 Class II Malocclusion이 오는 경우

本 症侯群은 生存했다 하더라도 身體的, 精神의 發育 的 지연이 보인다고 하며, 線谷等의 추적결과에 따르면 신체적 運動발달이 低下되는 것이 많다고 되어 있다.

IV. 結 論

先天的으로 矮小顎이 舌下垂를 수반해서 新生兒에서 上氣道 폐쇄를 일으키며 또 빈번히 口蓋破裂도 同伴한다.

이런 諸 症狀를 Pierre Robin Syndrome이라하며 呼吸困難, 哺乳困難, 等이 主要症狀이므로 舌을 下脣에 附着시키는 手術을 해주고 營養은 鼻管營養(gavage feeding)을 해 주어야 한다.

이 手術의 適應症은 靑色症, 體重減少 및 反復하는 上氣道感染等이 있을 때이다.

本人은 임상적으로 Pierre Robin 症侯群 1例를 手術해서 좋은 結果를 얻었기에 文獻考察과 아울러 報告하는 바이다.

REFERENCES

- 1) Tieke, R.W.: Oral pathology, 3rd ed. Mc Graw Hill Book Co., 1965.
- 2) Goss, C.M: Anatomy of the Human Body. 28th ed. philadelphia, Lea & Febiger, 1966.
- 3) Warkany, J. & Nelson, R.C: Skeletal abnormalities in the offs of rats reared on deficient diets, Anat. Rec. 79 : 83, 1941.
- 4) Kalter, H. and Warkany, J. Experimental production of congenital malformations in mammals by metabolic procedure, physiol. Rev. 39 : 69, 1969.
- 5) Smith, J.L. & Stowe, F.R: The Pierre Robin Syndrome (glossoptosis, micrognathia, cleft palate): A review of 39 cases, with emphasis on associated ocular lesions. pediatrics. 27 : 126, 1961.
- 6) Nelson, W.E: Textbook of pediatrics, philadelphia, W.B. Saunders, Co. p. 788, 1975.
- 7) Dennison, B.: Treatment of micrognathia associated with obstruction by plastic procedure. plastic reconstruct. Surg., 22 : 94, 1958.
- 8) Robin, P: Glossoptosis due to atresia and hypotrophy of the mandible. Am. J. Dis. Child, 48 : 541, 1934.
- 9) Douglas, B: The treatment of micrognathia associated with obstruction by a plastic procedure.
- 10) Douglas, B: A further report on the treatment of micrognathia with obstruction by a plastic procedure. Results based on reports from 21 cities. plast. And reconstr Surg., 5 : 113, 1950.
- 11) Routledge, R.T.: The Pierre Robin Syndrome: A surgical emergency in the neo-natal period. Brit. J. Plast. Surg., 13 : 204, 1960.
- 12) Bromberg, B.E., Pasternak, R., Walden, R. H., and Rubin, L.R.: Evaluation of micrognathia with emphasis on late development of the mandible. Plast. And reconstr. Surg., 28 : 537, 1961.
- 13) Converse, J.M: Reconstructive plastic surg-

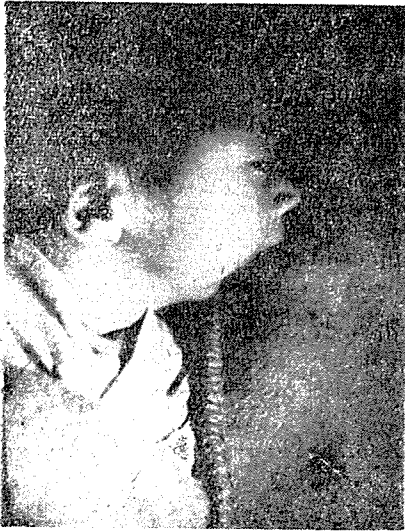ery. W.B. SAUNDERS COMPANY, 1968.

- 14) 高克勳, 李源柄外: 男妹에서 쓴 Pierre Robin Syndrome. 소아과, 12: 329, 1969.
- 15) 朴正遠, 李英實: Pierre Robin Syndrome. 소아과 Vol. 19, 142, 1976.
- 16) Davis, P.A: Management of Pierre Robin Syndrome. Dev. Med. Child neurol., 15: 359, 1973.
- 17) Robert J. Gorlin, D.D.S et al: Pierre Robin Syndrome American, J. of disease of children. Vol. 119, 1970.
- 18) Samuel Pruzansky, D.D.S. et al.: Cardiac Mal-

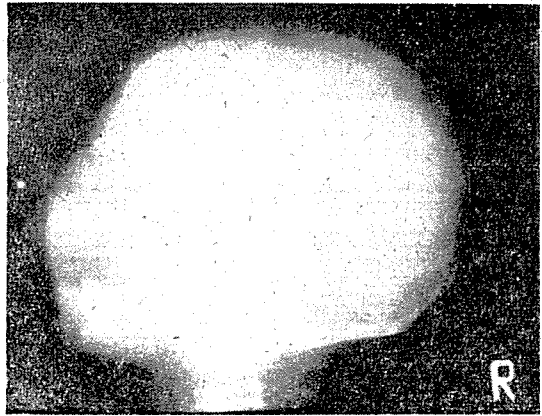
formation with Facial clefts. American, J. of disease of Children. Vol. 119, 1970.

- 19) Wallace, M. Dennison, M.D., F.R.C.S: The Pierre Robin Syndrome. Pediatrics Vol. 36, 1965.
- 20) Kurt H. Thoma: Oral Surgery. The C.V. Mosby Company, 1969.
- 21) William, C. Grabb, Sheldon Rosenstein and Kenneth R. Bzochr: cleft lip and palate. ed. 1 Little, Brown and Company Boston, 1971
- 22) Robert J, Gorlin, Henry. M. Goldman: Thoma's oral pathology. ed. 6 The C.V. Mosby company st. Louis 1970.

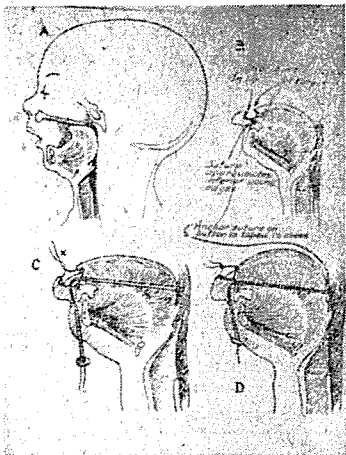
≪ 寫 真 附 圖 ≫



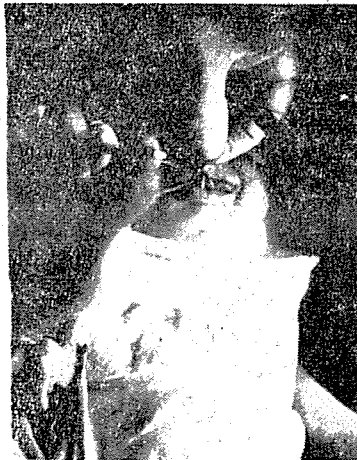寫真 1. 手術前狀態



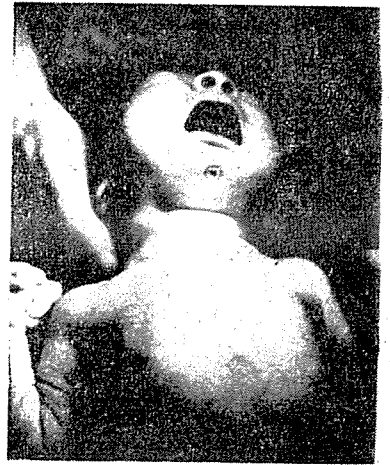寫真 2. 頭部 X-線像



寫真 3. 手術圖解



寫真 4. 手術中



寫真 5. 手術後狀態