

Diastema와 anterior space에 治療方法

金讚淑 齒科醫院

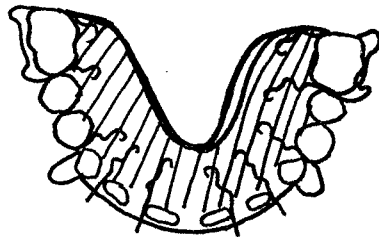
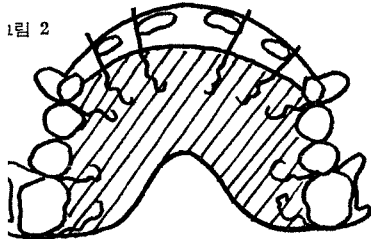
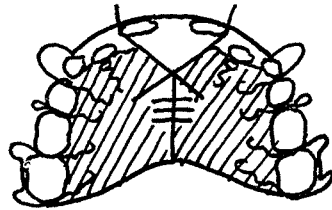
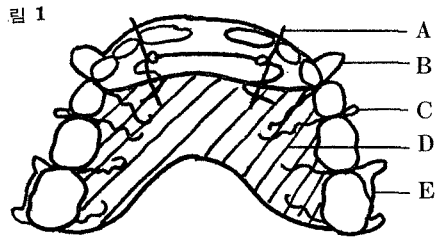
院長 金 讚 淑

此方法에는 두가지로 설명할 수 있다.  
 ed Appliance 즉 Full Mouth Banding  
 movable Appliance로 나눌수 있다.  
 ed Appliance는 환자가 13세 이상이어야 하며 그 재료와  
 법이 복잡하다. Removable Appliance는 개업의들이 누구  
 쉽게 만들수 있고 다룰수 있다.  
 합에는 여러가지 형태가 있으나 우선 간단한 것부터 몇가지  
 설명하고자 한다,

① Diastema      ② anterior space

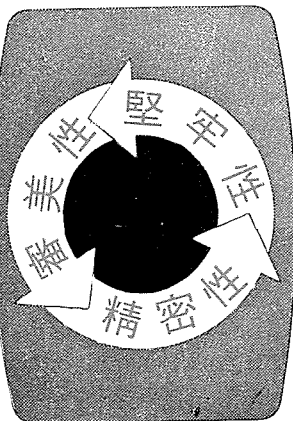
교합이 deep bite이 아니고 mixed Dentition에서 쉽게 치료할 수 있다  
 (그림 참조.)

- 설명
- Finger spring 0.6mm      C: Round clasp 0.7mm
  - Labial arch 0.8mm      D: Resin plate paraffin wax 2장 정도두께
  - E: adams clasp 0.7mm



서울 中區 獎忠洞  
 1街에서 開業하고 계  
 신 金讚淑先生님은 現  
 在 延世大齒大 外來  
 教授이며 獨逸에서 齒  
 醫學博士學位 및 矯正  
 (金讚淑博士) 專門醫資格을 取得하  
 였습니다. 앞으로 本誌에 臨床醫를 爲한  
 矯正治療 特히 可激性 矯正治療에 對한  
 講義를 誌上을 通하여 連載하게 되며  
 質問事項이 있으시면 直接 金院長님께  
 下問하시기 바랍니다.

전화 266-6836 金讚淑齒科醫院  
 (編輯者 註)



서울시 인정 제14호

三榮齒科技工所

代表 姜 正 吾

서울特別市 中區 南大門路5街 63의7

② 0126, ② 0144