

二重舌의 一例

연세대학교 치과대학

김종열 · 문일환 · 이호용 · 박병덕 · 유광길

A CASE REPORT OF DOUBLE TONGUE DUE TO SUBLINGUAL ABSCESS.

College of Dentistry Yonsei University.

Chong Youl, Kim. D.D.S., Il Whan, Moon. D.D.S.,
Ho Yong, Lee. D.D.S., Byoung Duk, Park. D.D.S.,
Kwang Kil, Yoo. D.D.S.

.....>>Abstract<<.....

We authors report a case of typical double tongue due to sublingual abscess successfully managed by only drug therapy at infirmary, school of dentistry, Yonsei University.

— 목 차 —

- I. 서 론
- II. 증 례
- III. 총 괄
- IV. 결 론
- 참고문헌
- 사진부도

I. 서 론

구강내 감염은 치수조직 또는 치아주위조직등에 의한 치성감염을 비롯하여 구강점막에 작용하는 각종 물리, 화학적 자극, 기계적 자극, 소독불충분한 의료가구등에 의한 것과 특이성감염, 예컨대 결핵균, 나균, 매독균, 방선상균등의 침범 및 Feder⁵⁾ 등이 보고한 바와 같은 원인불명으로 특발하는 감염증등 다양한 원인이 있음을 알 수 있다. 이러한 감염 특히 치성감염이 조직심부로 진행파급되어 종창을 보이며 이러한 종창으로 인하여 조직의 변형을 일으키고 이에 따르는 기능의 이상을 초

래하기도 하며 주위의 연조직이나 혹은 골조직을 파괴하여 구강점막이나 피부로 배농을 하기도 한다. 이 감염이 국한되어 어떤 Tissue space 예컨대 Vestibular space, Palatal space, Subperiosteal space, Temporal space, Buccinator space, Sublingual space, Submasseteric space, Parotid space, Submental space, Submandibular space, Parapharyngeal space, Pterygomandibular space, Subcutaneous space 등에 나타나게 되면 농양(Abscess)이 되고 tissue space 즉 fascia를 통해 더욱 파급되면 붓과적염(cellulitis)을 일으키며 염증의 파급경로에 따라서는 골막염, 치근단농양, 골수염(Osteomyelitis)으로 연결되고 붓과적염과 골수염등은 예후가 극히 불량한 경우에는 패혈증(Septicemia)을 유발시키기도 한다.^{1,4,6,8)} 이때 감염을 파급 또는 국소화시키는 요소로서는 일반적으로 모든 질환에서 볼 수 있는 바와 같이 국소적인 요소와 전신적인 요소들 즉 두가지 이상의 원인요소들(operating factors)이 상호결합되어 작용하고 있음을 알 수 있으며 이 때 전신적인 요소들은 흔히 전신건강상태 또는 전신적인 저항력으로 통칭될 수 있는 군들이라고 할 수 있겠으며 국소적인 요소들로서는 침범한 세균의 종류와 강도를 위시하여 구강위생상태로 총칭할 수 있는 여러요소들

및 국소의 해부생리학적 구조와 기능들이 관여됨을 지적할 수 있는 것이다³⁾.

즉 급성 구강내 감염의 파급은 치조골에 대한 치아의 관계와 앞면 경부의 fascia와 근육의 배열등에 영향을 받는다. 이러한 구조는 감염의 파급 뿐 만이 아니라 특수한 해부학적 space내에 감염이 국소화 되도록 상대적 인 장애물의 역할을 하기도 함을 분수 있다.^{2, 4, 7, 9)} 일단 감염이 성립되면 국소화된 것 인지 아니면 진행 약 화되고 주위조직으로 파급되어 나아갈 것인지의 여부는 진술한 바와 같이 환자의 저항력과 원인균의 독성에 좌 우된다. 본 이증설의 예는 Sublingual abscess의 하나 로서 이 Sublingual space의 해부학적 위치를 고찰하여 보면 위에는 구강점막 아래로는 mylohyoid muscle, 전 방과 측방에는 mandible의 lingual surface, 후방 중앙 부는 설골, 근심측에는 geniohyoid, genioglossus, styloglossus muscle들과 경계를 이루고 있다.^{8, 9, 10)} 그러므로 이 부위에 감염이 되면 설(舌)과 신타액선 도 포함될 경우가 있다. 또한 감염이 더욱 확대되어 인 접한 mylohyoid muscle, 아래 위치하고 있는 Subman dibular space와 그 앞쪽에 있는 submental space에도 감염이 파급될 수 있다.^{9, 14)} 본 예는 유아에 발생한 전 령적인 이증설을 보이는 임상에서로서 구강내과적 약물치 료만으로서 성공적인 치료 결과를 얻은 바 그 치험을 이에 보고하는 바이다.

II. 증 례

1. 임상병력

환자는 생후 14개월된 여아로 환자의 보호자가 이증 설을 주소로 호소하여 본 연세대학교 치과대학 부속병 원에 내원하였다. 가족력에서 환자의 조모가 이와 똑같 은 증상을 가진적이 있었다고 하며 그외에 특별한 가족 력은 얻을 수 없었다. 환자는 때때로 젖을 심하게 빨며 내원하기 9일전 구강점막에 적색 반점을 보였다고 하며 최근에 혹종의 절환이나 외상을 입은적은 없다고 하였 다.

2. 구강내 임상소견

환자는 상악하 좌우측 공히 유두절치 및 유축절치의 치열을 갖고 있었으며 종창으로 인하여 구강저가 들리 어서 이증설의 양상을 나타내 젖을 잘 빨지 못하며 혀 의 운동장애를 보이고 촉진이나 압박에 동통을 호소하 며 구강점막은 충혈되어 있었다.

3. 이학적 소견 및 검사소견

환자는 종창으로 인하여 몹시 답답하고 괴로운 모양 을 하고 있었고 lymphadenopathy를 보이고 미열을 보여 체온은 101°F였고 혈압은 100/65mmHg, 맥박은

115/min, 안검결막엔 빈혈이 있었으나 공막에 황달은 없었다. 초진당시의 혈액상은 Hb 10.1gm%, 혈구절장 속도 (E. S. R.) 7mm/Wintrobe 적혈구평균용적, (Ht) 35ml/Wintrobe적혈구수 460만/mm³, 백혈구 12,000/mm³였고 뇨검사소견에서는 특기할 이상이 발견되지 않 았다.

4. 진 단

임상병력, 구강내소견, 이학적소견 및 검사소견등을 종합 검토한 결과 Sublingual space abscess로 진단하 였음.

5. 치 료

구강점막을 촉지한 결과 fluctuation이 분명하지 않은 것으로 보아 아직 농형성이 완성되지 않았다고 판단하 고 절개에 의한 이차적인 감염을 방지하기 위하여 약물 에 의한 치료만을 실시하기로 하였다. 환자가 유아이기 때문에 투약방법 및 약제에 대한 항균효과를 고려하여 E-M 제제인 Ilosone syrup을 100mg씩 매 6시간마다 복용시키고 내원시에 따뜻한 생리식염수로 구강내를 세 척하였으며 집에서 설탕을 탄 보리차를 주도록 지시하 였다. 치료를 가한지 3일만에 종창이 거의 사라지고 약 1주일후에는 임상적으로 보아 완전히 치유되었다.

III. 총 괄

본 증례에서는 해부학적으로 Sublingual space에 감 염에 의한 증상으로 전형적인 이증설을 보였고 이에 배 한 가능한 원인으로서는 혹종의 절환에 이환되었거나 외상을 받은 경험이 없으며 구강내에 맹출되어있는 치 아에 치아우식증이나 치아주위조직질환등도 보이지 않 고있어 추정될 수 있는 국소원인으로서 과도하고 비정 상적인 Sucking habit으로 인하여 구강점막에 자극 내 지 손상을 일으킨 결과 염증을 유발하고 이차적으로 감 염이 이루어 진 것이 아닌가 사료된다. 이러한 감염증 은 될수 있는한 조기에 치료를 하는 것이 심부조직으로 의 파급을 예방할 수 있을 뿐만이 아니라 보다 환자의 고통을 경감시켜 줄 수 있고, 속발한 가능성이 있는 합병증을 막을 수 있음은 주지의 사실인 것이다. 일반적 으로 치성의 Sublingual space abscess의 경우에는 감 염의 중증도에 따라 적절한 절개와 배농의 외과적치치를 시행하고 환자의 불량한 전신상태 및 전신질환을 검사하 여 이에따른 치료를 시행하는 것이 원칙이나,^{6, 7, 10, 11)} 본 예의 경우는 비치성이고 약물의 침범가능성이 희 박한 비교적 표재성의 성격을 띤 것으로 추정되고 또 한 환자의 연령을 고려하여 약물에 의한 치료만을 우선 실시하였던 바 만족스러운 결과를 얻을 수 있었다.

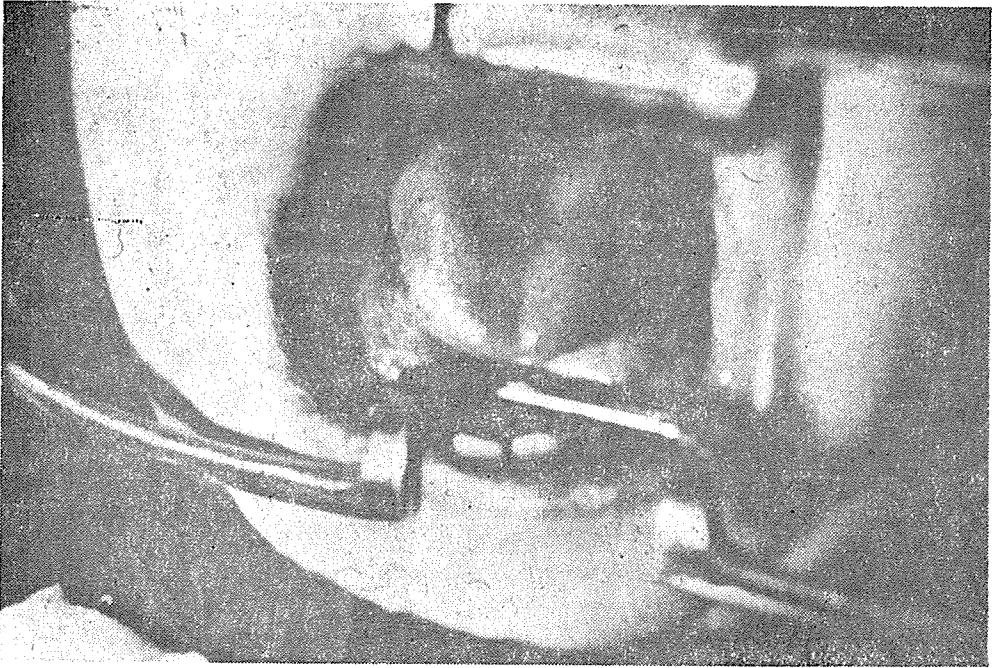
IV. 결 론

저자들은 연세대학교 치과대학 부속병원에 내원한 Sublingual abscess로 인한 전형적인 이중선환자에 대하여 약물요법만을 시행하여 만족스러운 결과를 얻었기에 이에 보고 하였다.

참 고 문 헌

- 1) Archer, W.H.: Oral Surgery, 4th ed. W.B. Saunders. Philadelphia & London. 1967. p. 335-391.
- 2) Berlove, I.J.: Dental-Medical Emergencies and Complications, 2nd ed. Year Book Medical Publishers Inc. Chicago. 1963. p. 394-423.
- 3) Cheraskin, E.: Diagnostic Stomatology, McGraw-Hill Book Company. Inc. New York, Toronto, London. 1961. p. 6-23.
- 4) Donald, M.G.: Infection about the Head and Neck with particular reference to those about the Oral Cavity. J.A.D.A., 28: 1949, 1941.
- 5) Feder, Marra and Stratigos: Idiopathic Submandibular Submental Infection in Children. J. Oral Surg., 29: 225 (April) 1974.
- 6) Gabriel, W.: Cellulitis of the Face and Neck. Dental Digest., 63: 548 (Dec) 1957.
- 7) Joseph, L.B.: The Management of Oral Disease. C.V. Mosby Co. St. Louis. p. 503-504.
- 8) Kruger G.O.: Textbook of Oral Surgery, 3rd, ed. C.V. Mosby Co. St Louis. 1968. p. 166-190.
- 9) Laskin, D.M.: Anatomical Considerations in Diagnosis and Treatment of Odontogenic Infections. J.A.D.A. 69:308 (Sept) 1964.
- 10) Lee, E.W.: Odontogenic Infection(II). J.K.D.A. 12: 360 (June) 1974.
- 11) Levy: Dentist's Handbook of Office and Hospital Procedures. Year Book Medical Publishers. Chicago, 1963. p. 211.
- 12) Miller: Drug therapy for Dentist. Year Book Med. Pub. Chicago. 1963.
- 13) Shaffer, Hine, Levy: A textbook of Oral Pathology, 2nd ed., W.B. Saunders, Philadelphia & London. 1966. p. 408-424.
- 14) Thoma, K.H.: Oral Surgery 5th ed. C.V. Mosby Co. St Louis 1969. p. 239-279.

—김종열·문일환·이호용·박병덕·유광길 논문 사진부도—



二重舌을 보이고 있다.

〈서울시 인정 제 7 호〉

中央齒科技工所

代表 金 昌 永

서울 중구 남대문로 5가 63-17

전화 (23) 6892