

肺副葉에 發生한 氣管支性性囊腫

(一例 報告)

林承平 · 盧俊亮 · 金鍾煥 · 徐景弼 · 李寧均

—Abstract—

A Case of Bronchogenic Cyst arising from an Accessory Lobe

Seung Pyung Lim, M.D., * Joon Ryang Roh, M.D., * Chong Whan Kim, M.D., *
Kyung Phill Suh, M.D., * Yung Kyoon Lee, M.D. *

A case of bronchogenic cyst arising from an accessory lobe in a 7-month old baby was encountered at Seoul University Hospital.

On exploration, right lung consisted of 4 lobes and a huge cyst was confined to an accessory lobe, which had no bronchial connection. The cyst was filled with jelly-like thick mucus; inner surface was glistening and smooth.

Microscopically, the cyst was lined with pseudostratified columnar epithelium.

Bronchogenic cyst, moreover, which arising from an accessory lobe is very rare and interesting. And so, case report and review of literature was made.

確診되었던 興味있는 症例를 治驗하였기에 이에 報告 하는 바이다.

I. 緒 論

胎生期나 新生兒의 氣管支發育異狀으로 유발되는 氣管支性囊腫은 주로 肺나 縱隔洞에 發生한다. 1678년 Bartholinus는 4세 된 남아의 左肺上葉에 發生한 肺囊腫을 보고하였으며, Koontz에 의하면 1859년 Mayer가 처음으로 縱隔洞의 氣管支性囊腫 1例를 發表했다고 한다¹⁾. 以後 歐美各國에서 많은 症例報告가 있었고 最近 우리 나라에서도 數次의 症例가 報告되고 있다.

그러나 肺副葉이나 혹은 肺副葉에서 發生한 氣管支性囊腫의 治驗例報告는 이것이 우리 나라에서는 처음인 것으로 생각된다.

서울大學校病院 胸部外科學校室에서는 肺囊腫이라는 診斷아래 開胸하여 肺副葉에 發生한 氣管支性囊腫으로

II. 症 例

환 자 : 신○옥, 남자, 7개월.

주 소 : 잦은 상기도감염 및 거친 호흡음.

현병력 : 환자는 생후부터 前胸壁의 陷沒奇形이 부모에 의하여 發見되었으며, 자라면서 잦은 상기도감염 및 거친 호흡음 등으로 자주 病院을 갔으며 그 때마다 肺炎, 기관지천식 등 여러 가지 진단아래 치료를 받았으나 별로 진전이 없었다고 함.

과거력 및 가족력 : 첫 아이로 조산원에서 정상분만을 하였으며 出生時 체중은 2.6 kg 이었고 예방접종은 예정대로 실시했다고 함.

이학적 소견 : 환자는 입원 당시 體重 6.4 kg (3% 이하), 신장 65 cm (10% 이하) 그리고 흉위 40 cm (3% 이하)로 發育 및 영양상태가 불량하였으나 의식은 명료하였다. 맥박은 분당 124회로 규칙적이었고 체온은 39°C 그리고 호흡수는 분당 40회로 거칠게 쉬고 있었다.

*서울대학교 의과대학 흉부외과학교실

*Department of Thoracic Surgery, College of Medicine, Seoul National University.

**本 論文은 第35次 大韓胸部外科學會 月例集談會에서 發表된 것임.

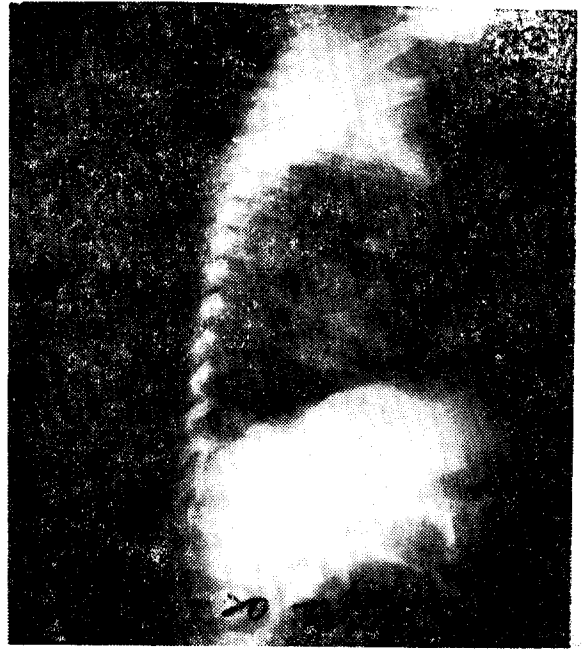
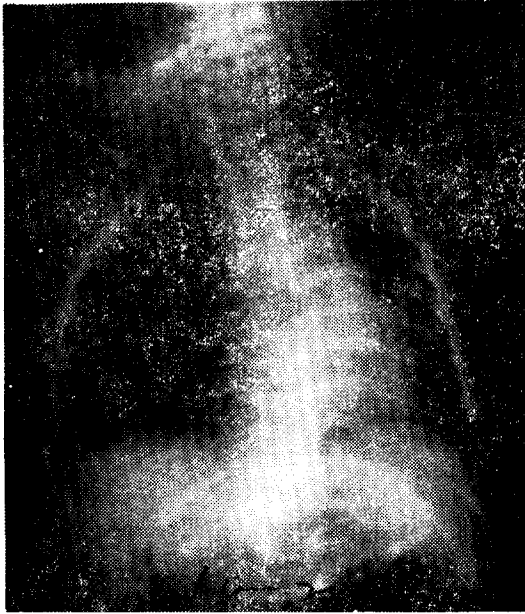
Fig. 1. Preoperative Chest PA. & Lat. A huge thin-walled Cystic lesion is seen in RUL field mediastinal structures deviated to left side. pectus excavatum is seen, also.

의과상 전흉벽에 용적 20 cc 정도의 함몰기형(漏斗胸)이 있었으며 청진상 호흡음은 거칠고 右側肺上半部에서는 호흡음의 감소와 함께 雜音도 들렸다. 心音은 규칙적으로 약간 左側으로 치우쳐서 들렸다. 腹部에서는 肝이 2횡지 축소되었으며 척추 및 사지에는 이상소견이 없었다.

검사 소견 : 血液検査上 白血球의 증가(19500/mm³) 이외에는 모두 正常범위였으며 간기능검사, 뇨검사, 변검사 등은 모두 정상이었다. 폐기능 검사는 실시하지 않았다.

胸部單純 X 線所見 : 右肺上半부에 경계가 分明하고 巨大한(4.7×3.8 cm) 囊性陰影이 보였고 右上葉은 눌려 있었으며 心臟과 縱隔洞臟器들은 左側으로 밀려나 있었다. 그리고 側面 사진에서는 漏斗胸을 볼 수 있었다(Fig. 1).

수 術

以上의 모든 所見들을 綜合하여 肺囊腫이라는 診斷 아래 開胸하였다. 手術方法은 氣管插管 全身麻酔下, 患者의 右側 가슴을 약간 올린 자세에서 피부소독 및 도로 후 第5助間을 向해 피부부를 절개한 후 助間筋肉을 박리하고 개흉기를 利用하여 흉곽을 열었다.

右側胸腔內 所見은 보면 肺는 4個의 葉으로 나뉘어져 있었고, 副葉으로 생각되는 肺葉이 가장 윗쪽에 자

리삼고 있었으며 그 속에 커다란 囊腫이 들어 있었다. 그리고 血管分布도 動脈은 右肺動脈의 尖部가지(apical branch of right pulmonary artery)에서 나왔으며 靜脈은 가지를 통해서 직접 下肺靜脈으로 나가고 있었다. 그러나 氣管支는 확인되지 않았다. 다른 3개의 肺葉은 上葉이 中葉 및 下葉을 에워싸고 있을 뿐 異狀所見은 보이지 않았다(Fig. 2).

따라서 手術은 囊腫을 포함하여 肺副葉을 절제한 후 閉胸하였다.

病理組織學的 所見 : 적출된 포본은 크기가 7.5×4.5×2 cm 이었고 그 中心部에 비교적 등근 낭종이 직경 3 cm 의 크기로 있었다. 囊腫內에는 젤리같은 얇은 황갈색의 粘液質이 들어 있었고 피막은 얇았으며 내면은 평활한 면이었다.

顯微鏡의 所見上: 囊腫壁은 그 內面이 위다층섬모원주상피(pseudostratified columnar epithelium)로 피복되어 있었고 그 기저부에는 결체적섬유층, 근층, 연골조직 및 약간의 임파구의 세포침윤을 보였다. 주위 폐조직은 미만성 출혈 및 좁아지거나 혹은 넓어진 폐포를 보이고 있었다(Fig. 3).

수술 후 경과 : 患者는 手術後 第8일에 봉합사를 제거하였고 第9일에 경계 퇴원하였는데 이 때 患者의 理學的 所見을 보면 호흡음은 정상적으로 맑게 들렸으며 血液検査上 白血球도 正常범위에 속했다. 그리고 胸部

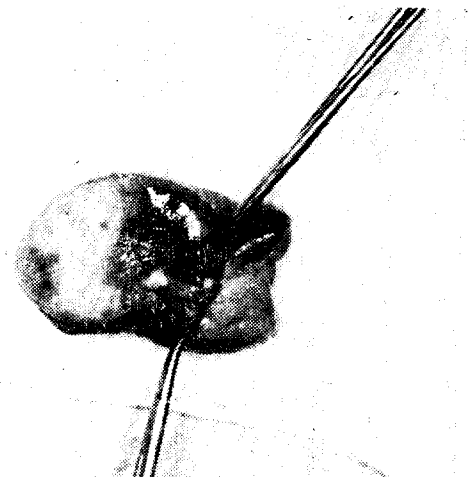
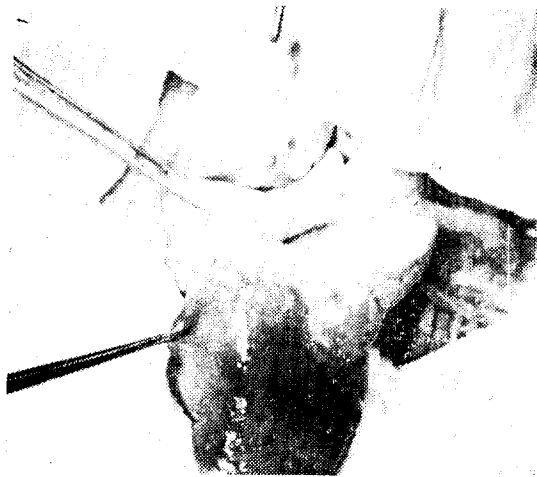


Fig. 2. Intraoperative finding and gross specimen.

과 : 맥 윗쪽에 폐부엽이 보이고 그 밑으로 3개의 폐엽이 있다.
 우 : 적출물에서 혈관들은 볼 수 있으나 기관지는 보이지 않았다.



Fig. 3. The cyst wall is lined with pseudostratified Columnar epithelium.

單純 X線所見도 異狀所見을 보이지 않았다(Fig. 4).
 胸斗胸에 대해서는 進行性 여부에 따라 만 2~3회 때 교정하기로 하였다.

Ⅲ. 考 案

肺副葉은 드문 奇形으로 胃腸學者나 呼吸器學者에게 흥미로운 疾患이다.

1923年 Muller는 폐부엽에 관해서 "An organlike formation consisting of pulmonary tissue and separated from the rest of the lung"이라고 정의한 바 있다¹⁹⁾. 一般的으로 폐부엽은 肺基底部に 위치하며 食道下部나 胃와 通해 있는 경우가 많은데 이는 最近 Gerle 等¹⁰⁾이

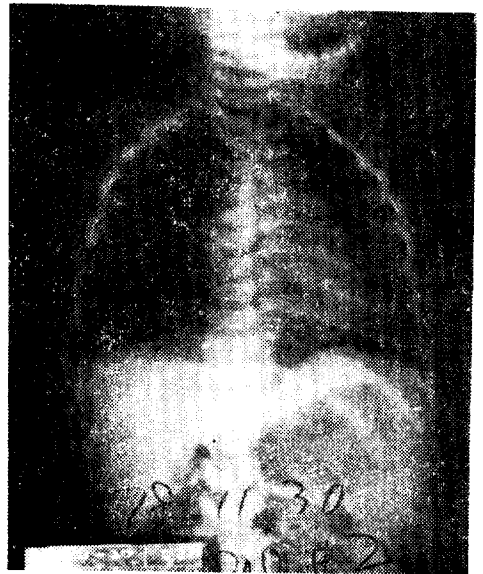


Fig. 4. postoperative Chest PA.

조사한 바에 의하면 胎生學的으로 두 기관의 기원이 같기 때문인 것이라 한다.

저자들이 경험한 폐부엽은 肺尖部に 發生한 것으로 식도나 위와 개통이 없을 뿐더러 氣管支도 없는 아주 흥미로운 것이다. 폐부엽은 그 자체로서는 증상이 없으며 대개는 우연히 발견되고 있다.

氣管支性囊腫은 주로 肺와 縱隔洞에 發生하는 先天性 疾患으로 病理組織學的으로는 氣管支上皮細胞로 덮여진 囊腫性空洞을 그 특징으로 한다. 호흡기관과 식도

가 胎生期에 原始前腸(primitive foregut)에서 發生하여 이 원시전장의 兩側에 側壁(lateral septum)이 생겨서 中心部로 發展하여 腹側部(ventral part)는 氣管芽(tracheal bud)가 되고 背部分은 食道로 형성되는데, 이 時期에 原始氣管의 異常發芽 혹은 原始氣管支의 異常分支로 因하여 氣管支性囊腫이 生成된다고 한다^{1,6, 11,12,15}. 또한 기관지성낭종이 기관지와 연결이 차단 되면 囊腫上皮의 分泌物이 배출되지 않아 낭종은 점차 커지고, 만일 기관지와 연결이 유지되면 공기로 充滿될 수 있으며 염증소견을 동반할 수도 있다²⁰. 著者들이 경험한 症例는 前者에 속하는 것으로서 육안적으로 기관지는 보이지 않았고 낭종내에는 엷은 황갈색의 점액질이 들어 있었다.

발생빈도를 보면 기관지성낭종은 外科의 대상이 될 수 있는 原發性縱隔洞腫瘍中 比較的 높은 位置에 있는데, Blades²²는 原發性縱隔洞腫瘍 94例中 23例(24.4%), Ringertz⁷ 등은 155例中 21例(13.5%), Abell⁵ 등은 133例中 17例(12.7%), Lindsogk 등⁴²은 문헌으로 집계된 356例中 48例(13.5%), 1967年 Oldham 등¹⁸은 296例中 27例(9.0%), Morrison⁹은 291例中 23例(7.1%)가 氣管支性囊腫임을 報告하고 있다.

우리 나라에서도 과거에는 비교적 드문 것으로 알려져 왔으나 보편화된 흉부단순촬영검사 및 胸部外科의 發展으로 이 疾患에 관한 報告들이 자주 發表되고 있다^{8,16,17}.

Maier^{8,23}는 氣管支性囊腫을 位置에 따라 다음과 같이 분류하였다.

- 1) 氣管群(paratracheal group)
- 2) 氣管分岐群(Carinal group)
- 3) 肺門群(Hilar group)
- 4) 食道群(paraesophageal group)
- 5) 其他(Miscellaneous group)

그리고 대부분이 폐문군에 속한다고 하였다. Rogers¹³의 보고에 의하면 14 예 중 7 예에서 종격동 후부(posterior mediastinum)에 낭종이 있었다고 발표했으며 Sabiston³² 등에 의하면 대부분의 낭종이 氣管分岐部後面에서 發生한다고 했다.

一般的으로 아무런 臨床의인 症狀없이 경과할 수 있지만 幼兒 및 小兒에서는 심한 氣管 및 氣管支壓迫症狀을 나타낼 수도 있다^{18,22}. Ringertz⁷의 報告에 의하면 19例中 8例는 아무런 증상이 없었다고 했으며 Rogers¹³는 32例中 26例에서 임상적 증상이 있었다고 발표했다.

1964년 Rogers¹³는 임상증상에 따라 기관지성낭종을 다음과 같이 4群으로 분류하였다. 즉,

- 1) 肺感染으로 인한 症勢群
- 2) 不明의 咯血群
- 3) 呼吸困難 및 青色症群
- 4) X-線撮影上 異常이 있는 無症狀群

대부분의 肺群에서는 기관지와 개통되어 있으며 이 개통구의 크기는 일반적으로 작으며 또 낭종은 세균배양배지와 유사하며 그것은 分泌物沈滯瘤(stagnant pool)를 형성할 수 있기 때문에 낭종은 2차 세균감염율이 높고 그 결과 發熱, 胸痛 및 咳嗽을 수반하게 된다¹⁷. 세균감염이 없을지라도 囊腫內出血은 항상 存在하며, 이때 만일 氣管支와의 開通이 있으면 咯血이 있을 수 있다. 乳兒에서는 呼吸困難과 青色症을 招來할 수 있는데 이는 기관지와 연결이 ball-valve 역할을 하게 되어 낭종의 팽대, 주위조직의 압박 및 종격동내 기관의 전위 등으로 인하여 응급수술의 대상이 된다^{13,24,25}.

진단을 위해서는 흉부단순촬영이 필요하며 이에 보조적인 역할을 하는 것은 투시법이라 하겠다. 1964년 Culiner에 의하면 air-fluid 낭종유무에 관계없이 흉부단순촬영상 경계명확한 음영이 있는 곳에 透明域(area of radiolucency)을 觀察할 수 있으면 낭종을 진단할 수 있다고 했다.

단층 촬영과 Bucky 촬영은 특히 종격동후부 및 기관분기부에 위치한 낭종을 밝히는데 도움이 될 수 있다. 그러나 確診을 하려면 病理組織學的 檢査가 必要하다. 病理學的으로 氣管支性囊腫은 보통 球形囊을 보이고 있으나 葉狀으로 分割되어 있을 수도 있으며 때때로 남들이 Chain을 형성하기도 한다. 囊壁는 보통 종이 두께 정도이며 심모원주상피로 덮혀 있고 粘液腺, 연골, 결체조직 및 근육 등을 포함한다. 세균이 감염되지 않은 낭종은 대개 저자들이 경험한 바와 같이 젤리 같은 투명한 점액질로 차 있다고 한다^{8,21}.

치료는 原則的으로 症床이 있는 경우는 물론, 없는 경우라도 감염의 위험성 낭종의 크기가 증가함에 따라 주위 조직의 압박 가능성 및 악성화 등을 고려할 때 完全 절제^{10,18}가 필요할 것으로 생각된다.

IV. 結 論

本 서울大學校病院 胸部外科學校室에서는 肺副葉에 發生한 氣管支性囊腫 一例를 手術治驗하였기에 문헌 고찰과 함께 보고하는 바이다.

REFERENCE

1. Laipply, T. C.: *Cysts and cystic tumors of the*

- mediatinum Arch. Pathol.* 39:153, 1945.
2. Blades, B.: *Mediastinal tumors, Ann. Surg.*, 123:749, 1946.
 3. Sabiston, D. C.: *Mediastinal tumors, Ann. Surg.*, 136:777, 1952.
 4. Liebow, A. A.: *Thoracic Surgery and related pathology, Appleton-Centory-Crofts, New York*, 1953.
 5. Abell, M. R.: *Mediastinal Cysts, Arch. Pathol.*, 61:360~371, 1956.
 6. Healy, R. J.: *Bronchogenic Cyst, Radiology*. 57:2000, 1951.
 7. Ringertz, N & Lidholm, S. O.: *Mediastinal tumors and Cysts. J. Thorac. Surg.* 31:458, 1956.
 8. Maier, H. C., M. D.: *Bronchogenic Cysts of the Mediastinum Ann. Surg.*, 127:479 1957.
 9. Morrison, I. M.: *Tumor and Cysts of the Mediastinum, Thorax*, 13:294, 1958.
 10. Eckel: *Treatment of cancer & Allied diseased Volume V Second Edition P78-479.*
 11. Culliner, M. M. and Grimes, O. F.: *Localizes emphysema in association with bronchogenic Cysts and Mucocoeles. J. Thorac. Cardiovasc. Surg.*, 41:306, 1961.
 12. Breckenridge, R. L., Rehermann. R. L. and Gibson, E. T.: *Congenital Cystic adenomatoid malformation of the Lung. J. Pediat.*, 67:863, 1965.
 13. Rogers, L. F., and Osmer, J. C.: *Bronchogenic Cyst, A review of 46cases Amer. J. Roentgenol.*, 91:273, 1964.
 14. Gerle, R. D., Jareztki, A., Ashley, Ch. A. and Berne, A. S.: *Congenital bronhopulmonary Foregut Malformation: New Engl. J. Med.* 278:1413, 1968.
 15. 이세순, 홍승록, 서상현, 김광수, 윤태연, 홍필훈: 폐낭종
대한흉부의과학회지 1:5 1968.
 16. 서경필, 하규식, 주동운, 이영균: 기관지성낭종(1예 보고)
대한흉부의과학회지 3:13 1970.
 17. 서경필, 이영균: 기관지성낭종에 대하여
최신의학 13:794, 1970.
 18. Gibbon, J. H. et al.: *Surgery of the chest W. B. Saunder Company, philadelphia* 1976.
 19. Kobler, E. and Ammann, R. W.: *Accessory Lung Arising from the Upper Esophagus, Resp.*, 34:236, 1977.
 20. 손광현, 주동운, 이남수: 누두흉을 동반한 선천성 기관지낭종 3
대한흉부의과학회지 11:246, 1978.
 21. 광상룡, 홍기우, 김주현, 이정빈: 기관지성낭종 3예 보고
대한흉부의과학회지 11:476, 1978.
 22. Spain, D. M.: *Diagnosis & Treatment of Tumors of the chest. Grumme and Stratton, New York*, 1960.
 23. Maier, H. C.: *Diagnosis & Treatment of mediastinal Tumors. Surg. Clin. N. Americ.*, 33:415, 1953.
 24. Herrmann, J. W., Jewett, T. C. and Galletti, G.: *Bronchogenic Cysts in infancy and Children. J. Thorac Surg*, 37:244, 1956.
 25. Minnis, J. F. Jr.: *Congenital Cystic disease of the lung in infancy. J. Thorc. Cardiovasc. Surg.*, 43:262, 1962.