

심 방 점 액 종

— 4 례 보고 —

안 혁

—Abstract—

Atrial Myxoma; Report of 4 cases

(Three Left and One Right Atrial Myxoma)

Hyuk An, M.D.

Atrial myxoma constitute the most significant of all cardiac neoplasm. About 75% occur in the left atrium and 25% in the right. They may cause severe and progressive disease mimicking valvular heart disease. But recently attention to differential point in the clinical features along with various diagnostic technique have allowed pre-operative diagnosis in the most cases.

From April, '77 to Aug., '78, three cases of left atrial myxoma and one case of right atrial myxoma were operated in Seoul National University Hospital. Pre-operative diagnosis was established with echocardiography and cardiac angiography. In all cases, tumors were resected with cardiopulmonary bypass successfully, and discharged with good results.

서 론

심장내 점액종은 심장종양 중 가장 흔한 것으로서 모든 심장종양의 약 반수를 차지한다. 점액종의 증상은 다양하여 그 어느 것도 점액종에 특이한 증상이 없으므로 수술 전 진단이 어려우며 대개 승모판이나 삼첨판막 질환으로 판단되어 수술 중 발견하는 경우가 많다. 그러나 최근 이 질환에 대한 많은 문헌 보고와 함께 그 인식이 높아지고, 여러 가지 특수한 진단방법의 도움으로 수술 전 진단이 가능해지고 있다.

저자들은 근년에 체현한 3예의 좌심방 점액종과 1예의 우심방 점액종을 문헌 고찰과 함께 보고한다.

증 례

환자들의 병력 및 임상증상, 검사소견 수술소견과

*서울대학교 의과대학 흉부의과학교실
(지도 이영균 교수)

Department of Cardio-thoracic Surgery, College of
Medicine, Seoul National University

술후 경과는 다음의 표 1~5와 같다.

§ I. 좌측 심방점액종(Left atrial myxoma)

(증례 1)

환자는 45세 여자 환자로써 4개월 전부터의 운동시 호흡곤란, 심계항진, 간헐적 안검부종을 주소로 하여 입원하였으며, 식욕감퇴, 오심, 구토로 인해 약 4개월간 6kg의 체중감소를 보였다.

흉부청진상 제 2심음의 항진과 심첨부에서 수축기 잡음 및 확장기 잡음이 들렸고, 제 3음이 청진되었다. 간이 2횡지 축지되었으며 사지에 경미한 부종을 보였다.

검사소견상 혈구침강 속도의 증가와 γ -globulin 치의 상승을 보였으며, CRP의 양성 및 ASO 치의 증가도 나타났다. 흉부단순 X-선촬영상 현저한 pulmonary conus와 중등도의 심확장, 늑막삼출액을 보였으며, 심전도는 LAD와 low voltage를 보였고, 심전도상 폐동맥압 및 우심실압의 상승을 보였다. Echocardiography상 이완기에 증양의 echo claud를 보였으며, 폐동맥 조영

Table 1. History and Main Symptoms

Patient Age, Sex	Site of Myxoma	Duration	Chest pain	Edema	Syncope	CHF	Palpitation	Wt. loss	Duration of Symptom
1. 45, F	Left	+	-	+	-	+	+	6 kg/3m	4 mon
2. 23, F	Left	+	-	-	+	-	+	7 kg/3 y	3 yrs
3. 38, F	Left	+	-	-	-	-	+	-	3 yrs
4. 42, M	*Right	-	-	-	-	-	-	13 kg/3m	3 mon

*Main symptom of case 4; Post prandial epigastric discomfort

Table 2. Clinical Findings and Lab. data

Patient (Type of Age, Sex Myxoma)	1. Lt. 45, F	2. Lt. 23, F	3. Lt. 38, F	4. Rt. 42, M
Auscultation	S2 acc. G2 syst. m. G3 dias. m. in apex	P2 acc. G2 syst. m. G3 dias. m. in apex	S1 & P2 acc. G2 syst. m. dias, rumbling m. in apex	P2 splitting or S3 G2 syst. m. at LSB 6th 1CS
ECG	low voltage aQRS+90°	LAE aQRS+90°	LAE aQRS+100°	Sinus tachycardia aQRS+90°
ChestPA	mod. cardiomegaly prominent pul. vasc. pleural eff.	mod cardiomegaly prominent pul. vasc.	mod cardiomegaly redistribution of pul. vasc.	unremarkable
Lob				
Hb(gm/dl)	13.4	10.7	10.8	10.6
WBC(/ml)	7800	6600	6200	9300
ESR(mm/hr)	38	36	38	45
ASO(unit/ml)	500	50	166	50
CRP	+	+	+	+
Pro/Alb	7.1/4.0	8.0/3.8	7.0/4.0	8.1/3.4
Glo(%)	26.1	25	23	31.3

Table 3. Catheterization Data.

Case	PWP(mmHg)	PA	RV	RA
I.	30	82/40	82/0/10	6
II.	25	43/18	43/0	1
III.	16	50/25	55/0/7	?
IV.	?	?	40/0/5	25/10

술로 좌심방 및 심실의 충만결손을 보였다. 이로써 좌심방내 종양으로 진단되어, 저온하 체외순환을 이용하여 좌심방 종양과 심방중격 일부를 절제하였다.

환자는 술후 약 3일간 low cardiac output 상태가 계속되며, 빈번한 심실기의 수축이 나타났으나, 16일만에 건강하게 퇴원하였다.

(중례 2)

환자는 23세 여자 환자로써 3년 전부터의 피로감과

운동시 호흡곤란을 주소로 입원하였으며, 몇 차례 하지의 감각이상과 국소빈혈증이 나타나서 동맥질환 및 승모판막 폐쇄부전증 및 협착증으로 진단받은 적이 있다. 과거력상 2번의 실신 및 의식소실이 있었고, 3년간 약 7kg의 체중감소를 보였다.

심장청진상 폐동맥 판막폐쇄음의 증가와 심첨부에서 확장기 및 수축기 심잡음이 들렸고 승모판 개방음은 확실치 않았다.

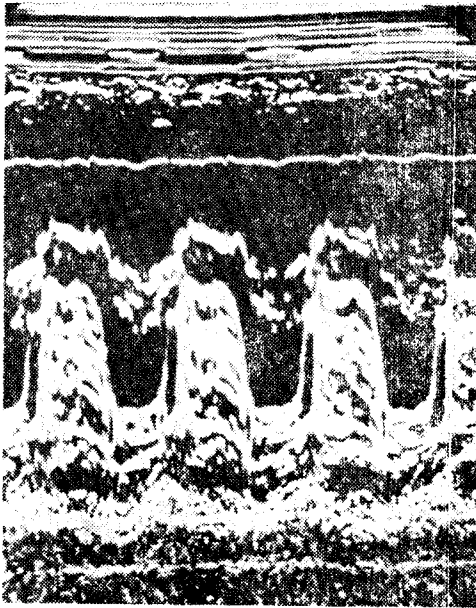
검사소견상 혈구침강 속도의 증가, 경미한 γ -globulin의 증가, CRP 양성반응을 보였다. 흉부 X선 단순촬영상 폐혈관의 재분포(redistribution)를 보이는 등 전형적 승모판막 질환을 의심케 하였다. 심전도에서는 LAH, LAD를 보였고, 심도자검사상 폐동맥 모세관압 및 폐동맥압, 우심실압의 증가를 보였다. Echocardiography와 폐동맥 조영술로써 심방내 종양의 확진을 내리고, 저온법하 체외순환법 하에 심장의 국소냉각법을

Table 4. Operative Findings.

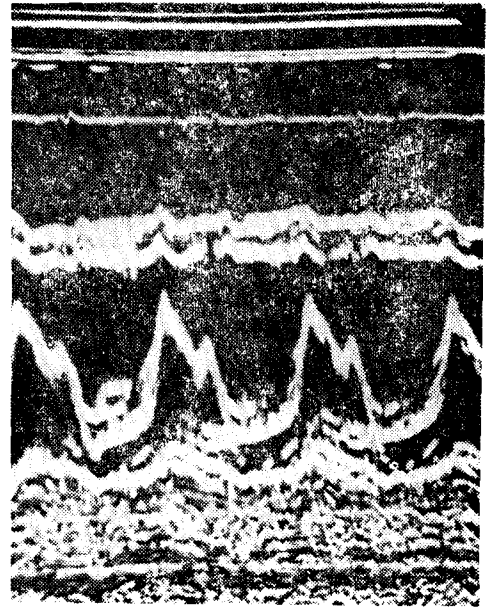
Case.	Tumor size	Site of stalk	Thrombus	Valve involvement	Year of surgery
I.	7×7×3 cm. 60 gm.	just below fossa ovalis	(-)	(-)	1977
II.	10×5×4 cm. 80 gm.	fossa ovalis	(-)	(-)	1977
III.	10×7×3cm. ?	fossa ovalis	(-)	(-)	1978
IV.	6×4×3 cm. 90 gm.	Eustachian valve area	(+)	(-)	1977

Table 5. Post Operative Complication and Follow up.

Case.	Admission days.	Complication.	Follow up months.	Operative result.
I.	34 days	low cardiac output state for 3 days	22 mons.	good
II.	23 days	none	19 mons.	good
III.	23 days	cystitis	6 mons.	fair
IV.	18 days	none	16 mons.	good



a



b

사진 1. 증례 3(Lt Atrial Myxoma)의 Echographic finding

a: Pre-op

b: post-op

병행하여 심방증격과 함께 증양을 취출하였다. 심방결손을 일차봉합술로써 폐쇄시켰다.

환자는 술 후 14일에 완쾌 되었으며, 술 후의 Echocardiography에서는 수술 전에 보이던 echo claud가 보이지 않았다.

(증례 3)

환자는 33세의 여자 환자로서 3년 전부터 시작된 운

동시 호흡곤란 및 심계항진을 주소로 입원하였다. 과거력상 15년 전 감상신 전암을 수술받은 적이 있으나, 일시적 의식소실이나 실신의 경력은 없었다. 또한 체중감소도 없었다. 본원 내과에서 승모판막 질환이라는 진단아래 치료받다가 Echocardiography(사진 1a)로 좌심방 점액종이 진단이 확정되어 수술을 위해서 입원하였다.

이학적 소견으로는 빈맥을 보였으며 흉부정진상 제2

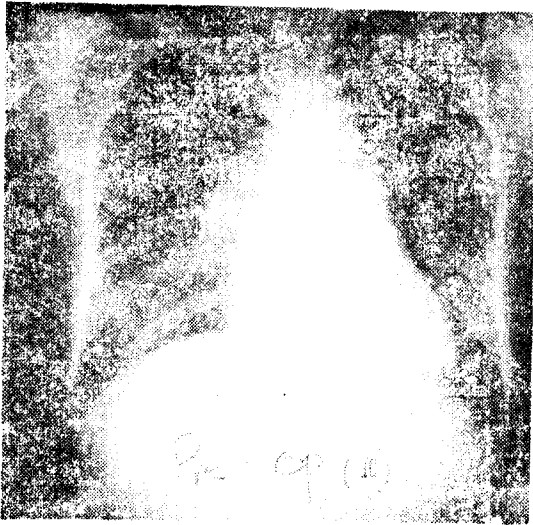

사진 2. 종례 3의 Pre-op chest PA

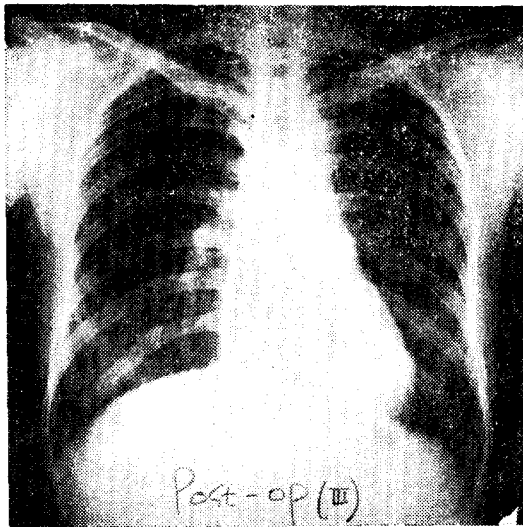


사진 3. 종례 3의 post-op chest PA.

심음의 항진과 심첨부에서 수축기 및 이완기 심잡음이 들렸고, 경미한 간비대가 있으나, 부종은 없었다.

검사소견상 혈청속도증가, CRP 양성이며 γ -globulin level은 정상치의 최고범위였다. 흉부단순촬영상(사진 2) 승모관막 결핵의 소견을 보였으며, 심전도상 LAH를 보였고, 심음도에서는 심첨부에서 tumor plop이 나타났다. 심도자 검사로 폐동맥 모세혈관압 및 폐동맥압, 우심실압이 모두 증가되어 있었다.

Echocardiography상 이완기에 승모관막 후방에서 Echo claud를 보였고, 폐동맥 조영술(사진 4)에서 좌심방의 중반결손을 보이면서, 수축기와 이완기 사이에

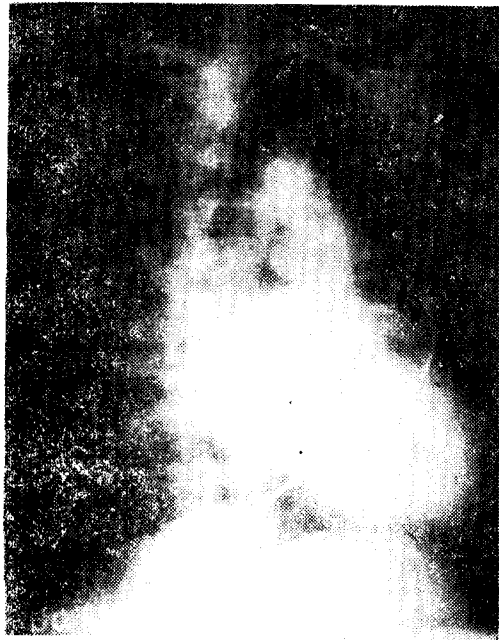

사진 4. 종례 3의 Cardiac Angiography; 좌심실에서
의 중반결손을 보이고 있다.

이 중반결손의 움직임을 보였다.

수술은 좌우방 및 체외순환하에 심방중격 일부와 함께 종양을 적출하였다. 술 후 경미한 방광염 소견을 보였으나 15일에 경쾌 퇴원하였다.

술 후 시행한 Echocardiography와 심음도에서 수술 전에 있던 Echo claud와 tumor plop은 없어졌다.

§ II. 우측 심방점액종(Right atrial myxoma)

(종례 4)

환자는 42세 남자 환자로써 3개월 전부터 식사 후 심외부의 불편감과 경미한 동통으로 모병원에 입원하여 검사를 받던 중 우심방내에 종양이 있음을 진단받고, 본원에 수술을 위하여 입원하였다. 과거력상 최근 실신을 한 적이 있었으나, 신경학적 후유증은 없었으며, 신체말단부 부종이나 복수가 관찰되지 않았으나, 3개월간 약 13 kg의 체중감소가 있었다.

이학적 소견상 빈맥을 보였으며, 경미한 경정맥의 확장을 보였고, 심장청진상 Grade II 정도의 수축기 심잡음이 좌측흉곽연 제6 늑간부에서 들렸으며, 제2 심음의 분리 혹은 제3 심음이라고 생각되는 심음이 들렸다. 복부에서 경미한 압통을 동반한 간비대를 보였으며, 부종은 없었다.

검사소견상 혈청속도의 증가, CRP 양성 및 γ -globulin치의 증가로 A/G ratio가 번복되어 있었다. 흉부 단

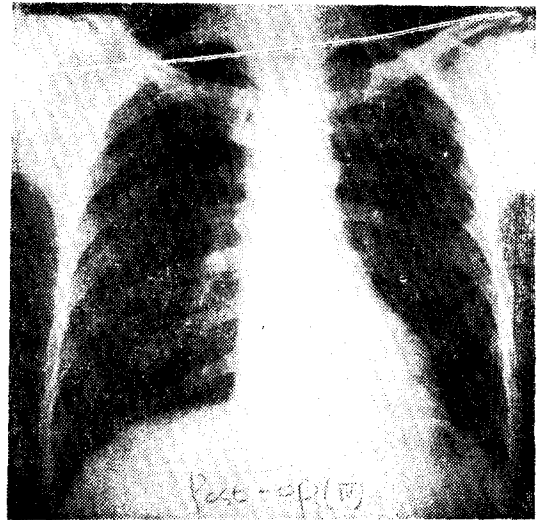
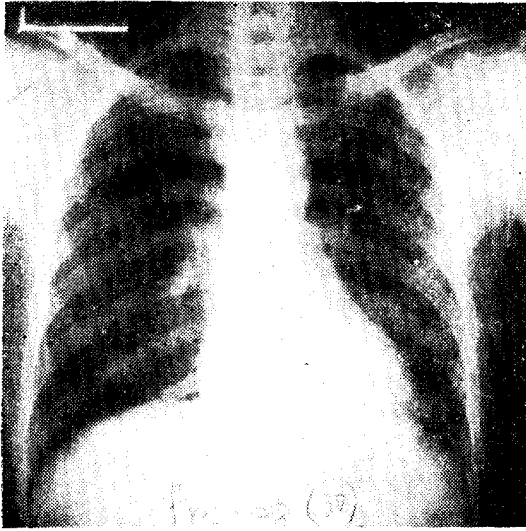


사진 5. 증례 4(Rt Atrial Myxoma)
a. Pre-op chest PA b. Post-op Chest PA

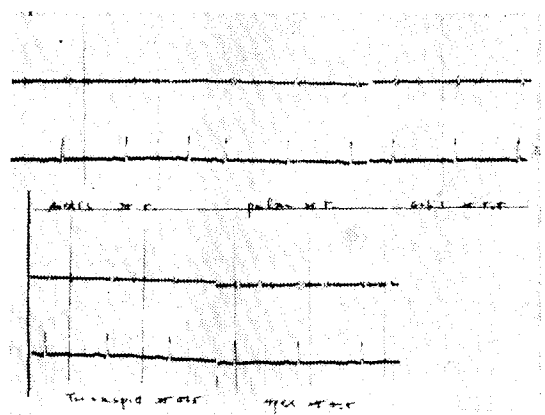
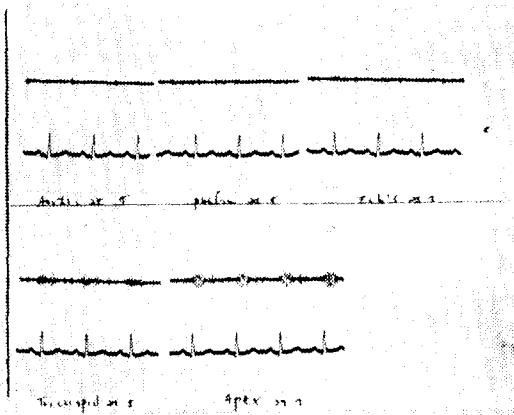


사진 6. 증례 4(Rt. Atrial Myxoma)
a. Pre-op phonocardiography b. Post-op phonocardiography

순환영상(Fig 5)에는 별 이상은 없었고, 심전도상에도 동성빈맥 이외의 소견은 볼 수 없으며, 심도자검상 우심실 및 우심방압의 증가를 나타냈다.

Echocardiography 상 우심방내에 종양이 있는 소견인 삼첨판막 운동의 저하를 보이며 이완기에 삼첨판막 후방의 Echo elaud 를 보였다. 혈관조영술에서는 우심방내의 중만결손과 함께 삼첨판막의 이상이 의심되는 소견을 보였다.

위의 소견에 의하여 우심방 점액종이라는 진단하에 역시 저온법하 체외순환하에 종양만을 제거하였다. 술 후 별 문제없이 12일만에 퇴원하였으며, 수술 후 종양 전색의 증세는 보이지 않았다.

고 안

심장의 점액종은 심장의 종양 중에서 가장 흔한 것으로, 모든 원발성 심장종양의 반 이상을 차지한다. 이 종양의 임상증상은 매우 다양해서 질환의 가능성을 염두에 두지 않으면, 여러 가지 진단방법이 있어도 때로는 수술 증이나 부검시에 발견되기도 한다¹⁾. 심장의 점액종은 현재 성공적으로 치료될 수 있으나, 성공은 정확한 진단과 중대한 합병증이 생기기 전에 치료할 함으로써만 가능하다.

점액종은 같은 심방내의 여러 곳에서 발생할 수 있

으며¹¹⁾, 또한 양측 심방에 동시에 발생할 수도 있다¹²⁾. 또한 심실내에도 드물게 발생하는 것이 보고되어 있다^{5,13,9)}. 대개의 점액종은 난원과 주위의 심방 중격에서 발생하며, pedunculate 되어 있다²⁾. Glasser¹⁵⁾ 등은 점액종이 발생하는 세포가 있음을 암시하면서, 이 세포들은 체내 어느 부위 보다 난원과 부위에 풍부하게 분포하고 있음을 보고하고 있다. 연령분포로는 신생아부터 80세까지 어느 연령에나 생기지만, 특히 30세에서 60세 사이에 호발하며 여성에 좀더 많이 발생한다. 또한 한 가족 중의 여러 명 혹은 형제 사이에 같이 발생한 경우도 보고되어 있다^{3,4)}.

대부분의 병리학자들은 점액종이 진정한 양성 종양임에 동의하고 있다. 그러나 좌심방 점액종이 전이한 예가 보고되었으며¹⁴⁾, 따라서 이들의 잠재적인 악성 회귀향을 보여 주는 것이다. 점액종을 수술한 후 반복하여 재발한 예로서 Read¹⁴⁾ 등이 수술한 12명의 좌심방 점액종 환자에서 총 15회의 재발한 예를 보고하고 있다. Walton¹⁶⁾ 등은 재발을 설명하는데 있어서 심방 중격내의 절단되지 않은 부분의 'pre-tumor' 세포의 새로운 발육에 의한 것이라고 설명하였다.

점액종의 증상은 매우 다양하여 이것은 종양의 위치와 진행 정도에 따라 결정되며, 임상적으로는 혈류차단에 의한 증상과 전색증 및 면역반응에 의한 전신적 증상으로 나타난다.

좌심방 점액종의 경우에는 승모판막 질환의 증상을 나타내며, 이 때 아급성 심내막염의 증상이 동반되기도 하며, 승모판막 협착증이나 아급성 심내막염으로 오진되기도 한다. 우심방 점액종은 삼첨판 협착증과 폐동맥 고혈압의 증상을 보인다.

종양편의 전색으로는 대개는 좌심방 점액종으로부터 전신적 전색증이 나타나나, 드물게 우심방 점액종에 의한 폐전색의 증상을 보이기도 한다.

점액종 환자의 많은 예에서 전신증상이 나타나는데, 체중감소, 피로감, 발열, 빈혈, 혈구침강 속도의 증가, 혈장내 γ -globulin의 증가, 혈소판 증가, 백혈구 증가, 지단비대, Raynaud phenomenon, 유방의 섬유선종이 나타난다. 우심방 점액종의 경우에는 여기에 추가해서 적혈구 증가나 청색증을 보일 수 있다. 우심방 점액종에서 청색증과 지단비대증이 함께 나타나서 선천적 심장기형으로 오진되는 수도 있다.⁷⁾

점액종의 진단은 폐쇄성 판막질환과, 전색증 그리고 전신증상이 있는 경우는 점액종을 의심하여야 한다. 즉 심장질환의 증세를 가진 환자에서, 심신이나 혈기의 병력이 있고, 증세의 정도에 있어서 체위에 따른 변화, 그리고 체위에 따른 청진소견의 변화나, 때에

따라 달라지는 청진소견 그리고 'Tumor plop'으로 불리는 이완기 초기음이 있으면 거의 진단을 내릴 수 있다^{6,8)}. 그러나 확진은 Echocardiography⁹⁾와 특히 심혈관 조영술에 의해서만이 붙일 수 있다. 그러나 이 방법으로도 심방 점액종과 혈종과의 감별은 곤란하다. 심혈관 조영술은 심방점액종의 의심이 가는 모든 환자에서 시행되어야 한다. 이 때 종양전색증을 막기 위해서 조영제를 우심방 점액종의 경우에는 대정맥에 주입하고, 좌심방 점액종의 경우에는 폐동맥에 주입하여야 한다. 폐동맥간에 조영제를 주사하면 그 levo phase에서 좌심방내에 종양결손이 나타나고 이것이 심장박동에 따라 이동하는 것을 봄으로써 확진된다.

Echocardiography는 좌심방 점액종이 의심되는 환자에서 가장 좋은 비침습적 최선의 검사로써 알려져 있다. 승모판 협착증은 Echocardiography에서 승모판의 정상적인 운동을 증명함으로써 분별할 수 있으며, 점액종의 운동이 Echoes로써 기록된다⁸⁾. 우심방 점액종의 경우에도 이완기에 삼첨판막 뒤쪽의 종양의 Echoes를 증명할 수 있다.

심장내 종양은 16세기 중반에서부터 알려져 왔으나, 1955년 Crafoord가 처음, 인공심폐기를 사용하여 성공적으로 심방내 종양을 제거한 후, 오늘날까지 체외순환을 이용하여 절제하는 것이 가장 좋은 치료법으로 되어 있다. 그러나 심방중격을 어느 정도 절제해야 하는가는 아직도 의견의 일치를 보지 못하고 있다. Karbbani¹⁷⁾ 등은 심방중격과 함께 종양을 근치적으로 절제하고, 이로 인한 중격결손을 patch로 폐쇄하는 방법을 권하였다. 이 방법은 심방중격에 있는 'pre-tumor'¹⁶⁾ 세포를 같이 제거함으로써 재발을 방지한다는 의미가 있는 것이다. 그들은 심방에 두개의 절개를 가하여 수술조작을 쉽게 할 수 있으며, 이로써 수술 중 조작에 의한 위험을 줄일 수 있으며, 또한 경우에 따라서 다발성 종양이 있을 때 모든 심방 및 심실을 확인할 수 있는 장점이 있다. 수술 중에는 종양편의 유리로 인한 전색증을 방지하기 위해 모든 주의를 기울여야 한다. 또한 점액종은 판막에 이차적으로 기질적 변화를 가져올 수 있어서⁶⁾, 수술시 판막의 상태를 잘 관찰해야 하며, 필요하면 이에 대한 수술도 병행해야 한다.

결 론

저자들은 서울대학병원 흉부외과에서 1977년 4월부터 체험한 3예의 좌심방 점액종과 1예의 우심방 점액종을 수술로써 성공적으로 치료하였기에 문헌 고찰과 함께 보고하는 바이다. 환자들은 6개월에서 22개월간

주기적으로 관찰되었으며 현재 모두 건강하다.

REFERENCES

1. Bonte, F.J., and Curry, T.S.: *Technitium-99m HSA blood pool scan in Diagnosis of an Intracardiac Myxoma*, *J. Nucl. Med.*, 8:35, 1967.
2. Heath, D.: *Pathology of Cardiac Tumors*, *Am. J. Cardiol.*, 21:315, 1968.
3. Kyllöhen, K.E.J., and Kala, R.: *Cardiac Myxoma; a report of eight cases*. *J. Cardiovasc. Surg.*, 17:392, 1976.
4. Krause, S., Adler, L.N., Reddy, P.S., and Magovern, G.J.: *Intracardiac myxoma in Siblings*. *Chest*, 60:404, 1971.
5. Thomas, K.E., Winchell, C.P., and Varco, R.L.: *Diagnostic and Surgical aspect of Left Atrial Myxoma*. *J. Thoracic. Cardiovasc. Surg.*, 53:535, 1967.
6. Zitnik, R.S., and Gialiani, E.R.: *Clinical recognition of Atrial Myxoma*. *Am. Heart J.*, 80:689, 1970.
7. Talley, R.C., Baldwin, B.T., Symbas D.N., and Nutter, D.O.: *Right Atrial Myxoma. Unusual presentation with Cyanosis and Clubbing*. *Am. J. Med.* 48:256, 1970.
8. Nasser, W.K., Davis, R.H., Dillon, J.C., Tavel, M.E., Halman, C.H., Ferguson, H., and Fish, C.: *Atrial Myxoma. Phonocardiographic, Echocardiographic, Hemodynamic, and Angiographic features in nine cases*. *Am. Heart J.* 83: 810, 1972.
9. Geobode, F.G., Kerth, W.J., and Hill, J.D.: *Surgical management of tumors of the Heart*. *Surgery*, 61:94, 1967.
10. Prichard, R.W.: *Tumors of the Heart; Review of the Subjective and Report of 150 cases*. *Arch. Path.*, 51:98, 1951.
11. Frankelfeld, R.H., Walters, C.H. Steiner, R. C.: *Bilateral Myxomas of the Heart*. *Ann. Int. Med.*, 53:827, 1960.
12. Andersoh, S.T., Pitt, A., Zimnet, R., Kay, H.B., Morris, K.N.: *A case of bilateral Myxoma with successful surgical removal*. *J. Thorac. Cardiovasc. Surg.*, 59:768, 1970.
13. Greenwood, W.F.: *Profile of Atrial Myxoma*. *Am. J. Cardiol.*, 21:367, 1968.
14. Read, R.C., White, H.J., Murphy, M.L., Williams, D., Sun, C.N., Flanagan, W.H.: *The Malignant Potentiality of left atrial Myxoma*. *Thorac. Cardiovasc. Surg.*, 68:857, 1974.
15. Glasser, S.P., Bedynek, J.L., McAllister, H. A., Esterly J.A., Manion, W.C.: *Left Atrial Myxoma; report of a case including hemodynamic, surgical, histological, and histochemical characteristics*. *Am. J. Med.*, 90:113, 1971.
16. Walton, J.A., Kahn, D.R., Willis, D.U. III.: *Recurrence of a Left Atrial Myxoma*. *Am. J. Cardiol.*, 29:872, 1972.
17. Kabbani, S.S., Cooley, D.A.: *Atrial Myxoma; Surgical consideration*. *J. Thorac. Cardiovasc. Surg.*, 65:731, 1973.
18. 박영배, 이명옥, 김성연, 권인순, 서정득, 이영우, 이성호, 안광필, 김종환, 한만청, 김용일, 함의근: 좌심방내 점액종 1예 보고, 순환기, 7:47, 1977.
19. 김상현, 노준량, 김종환, 서경필, 이영균: 좌심방내 점액종 치험 2예, 대한흉부의과학회지, 11:58, 1978.