

## Achalasia의 外科的 治療

金 周 顯

<지도 이 영 균 교수>

— Abstract —

### Surgical Treatment of Esophageal Achalasia

— Report of 4 Cases —

Joo Hyun Kim, M.D.\*

(Director: Prof. Yung-Kyoon Lee, M.D.\*\*)

Eophagocardiomotomy (modified Heller procedure) is a widely accepted operation for relief of dysphagia in patients with esophageal achalasia.

But patients with advanced achalasia were more likely to get poorer results from a modified Heller myotomy because of the dependent pouch that creates an angulation at the junction of thick-walled dilated esophagus with the thin walled aganglionic segment and hinders complete emptying.

Thorbjarnarson(1975) proposed the method including truncal vagectomy and pyloroplasty. Vagotomy and pyloroplasty should lessen the severity of acid-peptic esophagitis, if reflux should occur postoperatively.

Here we presented 4 cases esophageal achalasia treated by modified Heller operation of 3 cases and one case of Thorbjarnarson method.

All postoperative results are good.

### 緒 論

Achalasia는 식도의 신경근육기전(Neuro-muscular Mechanism)의 변조로 발생하는 기능적인 협착증으로 확실한 병인이 밝혀지지 않은 질환이며 연하곤란, 구토 및 역류(regurgitation) 흉골하동통 등의 주된 임상증상을 형성하고 Cardiospasm, paraventriculosis, phrenospasm, megaesophagia, esophagectasia 등으로도 불리웠던 식도 질환이다<sup>27)</sup>.

\*국군 수도통합병원 흉부외과

\*\*서울대학병원 흉부외과, 국군 수도통합병원 자문관  
\*Dept. of Thoracic Surgery, Capital Armed Forces General Hospital.

\*\*Army Consultant and Dept. of Thoracic Surgery, Seoul National University Hospital.

일찌기 1679년 Oxford의 Thomas Willis가 계속적인 구토가 있는 achalasia로 생각되는 환자에서 고래뼈로 확장을 해주었다는 기술이 있어 achalasia에 대한 최초의 기술로 인정되고 있고<sup>24)</sup> 그 후 Purton(1821)<sup>20)</sup>이 인두 2인치 하부에서 위분문부 입구까지 하나의 주머니(sac)를 형성하는 식도 질환을 기술한 바 있어 이를 Achalasia에 대한 최초의 기술로 인정하는이도 있다<sup>25)</sup>.

Achalasia의 외과적 치료는 Ochsner와 DeBaakey(1940)<sup>23)</sup> 및 Steichen(1960)<sup>34)</sup> 등이 고찰하고 있는대로 여러 가지 다양한 방법이 시도되었으나 근래에는 Modified Heller Operation이 보편화된 수술 방법으로 알려져 있다. 그러나 식도확장이 심한 경우나 혹은 오랫동안 진행된 Achalasia에서는 상기 Heller氏 방법이 효과적이고 또한 수술 후 역류성식도염(reflux esophagitis)의

유반의 빈도가 높음에 따라 이를 보완하기 위해 Fundoplication<sup>25)</sup>, Fundic patch operation<sup>16)</sup> 혹은 Malm<sup>22)</sup> 등이 시도한 확장된 식도벽의 일부를 제거해 주는 등 여러 방법이 고안되고 있으며 특히 Thorbjarnarson(1975)<sup>25)</sup>은 아주 심하게 진행되고 식도의 골곡이 심한 경우 Heller 氏 방법인 식도근절개에 추가하여 미주신경간절제술(Truncal vagotomy)과 유문성형술, 위루조성술을 같이 시행하여 좋은 결과를 얻었다는 보고를 하고 있는 바 본 국군수도통합병원 흉부의과와 일반의과에서 식도의 확장이 심한 1例에서 Thorbjarnarson 氏 방법을 시도한 바 만족스런 초기성적을 얻었기에 Modified Heller operation 만을 시행한 3例 포함하여 문헌 고찰과 더불어 보고하는 바이다.

**증례 1. 이○배(남·24세)**

환자는 1년여의 연하곤란, 逆流(regurgitation) 등을 주소로 1973년 3월 본 병원 흉부의과에 입원하여 Modified Heller 氏 수술을 받고 합병증없이 양호한 경과로 퇴원하였다.

**증례 2. 라○웅(남·23세)**

이 환자는 1977년 6월 역류를 주소로 본 병원 흉부의과에 입원하였다. 환자는 중등도로 발달된 체격에 영양상태도 양호하였으며 약 8개월간의 근육무를 이상없이 수행하고 있던 중 입원 약 7개월 전부터 음식물 逆流가 느껴졌고 입원 3개월 전부터 경한 연하곤란 및 흉골하동통을 경험하였으나 생활에 지장을 초래할 정도는 아니었으며 체중감소도 뚜렷하지 않았다. 입원 당시 각종 검사성적은 정상범위였었고 과거력 및 가족력에 특기할 사항은 없었다. 식도 조영술에서는 중등도의 식도 확장이 있고 위식도 경계부위가 좁아져 전형적인 Achalasia 소견을 보여(Fig. 1) 좌측개흉하여 식도하부에 좁아진 식도와 식도근이 비후되어 있음을 관찰하고 식도근을 상부로는 확장되어 있는 곳까지 하부로는 위벽 약 1cm 까지 증질게 하여 전절개부분이 약 7~8cm 되게 하고 점막이 질개부위로 돌출되어 나와 폐쇄된 식도부위가 충분히 확장되도록 하였다.

술 후 경과는 양호하여 제증상이 완전 소실되었다. 수술 후 1개월에 촬영한 식도 조영술(Fig. 2)에서 보는 바와 같이 조영제의 통과가 순조로운 것을 보여 주고 있다. 수술 후 원격주시 6개월간 역류성 식도염의 증상은 전혀 없었다.

**증례 3. 박○기(남·46세)**

환자는 약 10년간에 걸친 연하곤란, 음식물의 역류를 주소로 1977년 5월 본 국군수도통합병원에 입원

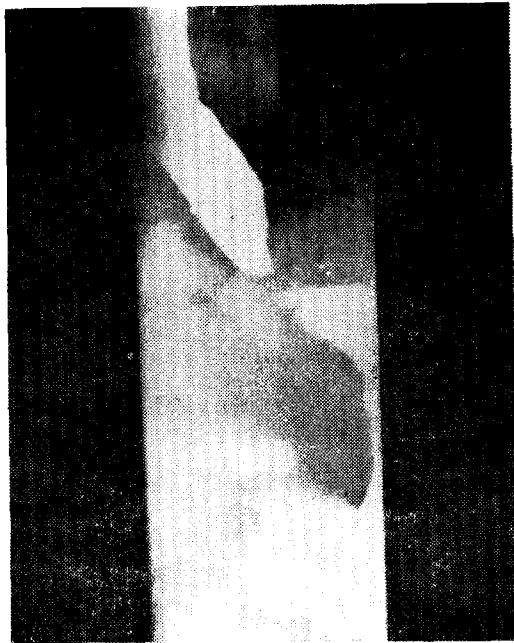


Fig. 1. Preoperative esophagogram in case 2.

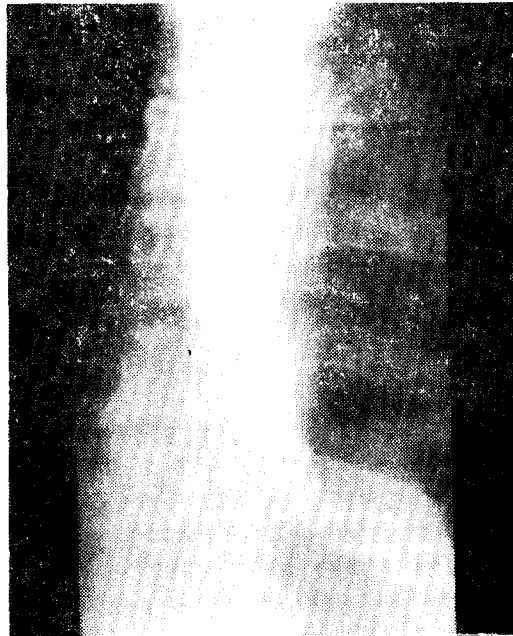

Fig. 2. Postoperative esophagogram in case 2.

하였다. 입원 2년 전 1975년 10월 타 병원에서 achalasia란 진단을 받고 Modified Heller 氏 수술을 받은 바 있으나 증상의 소실이 없었다. 환자의 건신상태는 체격은 중등도의 발달이 있었으나 영양상태는 불량하여 체

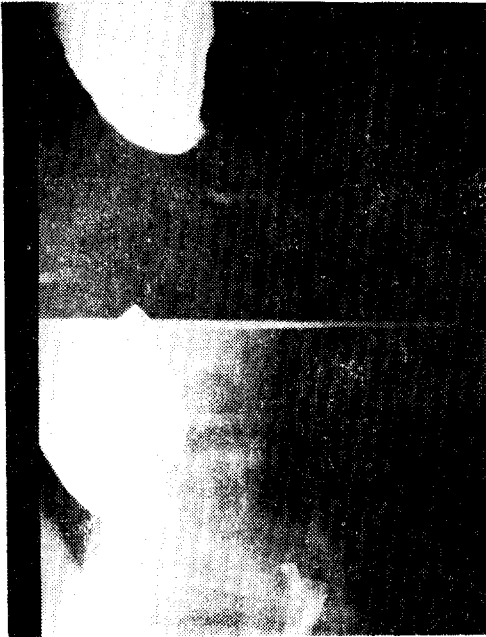


Fig. 3. Preoperative esophagogram in case 3.

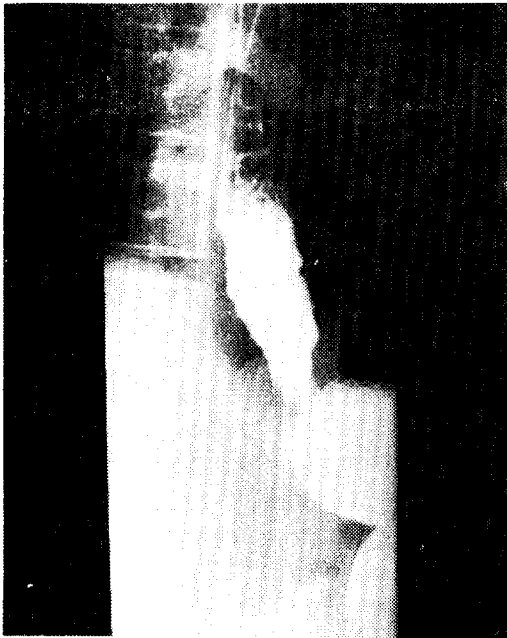

Fig. 4. Postoperative esophagogram in case 3.

중 감소가 뚜렷하였고 상부부에는 수술 만흔이 관찰되었다. 재수술 전 식도조영술상(Fig. 3) 상부 식도는 확장이 심하고 식도·위 경계 부위는 조영제의 심한 통과장애를 나타내고 있는 등 Achalasia에 부합되는 소견으로 좌측 제 7 늑간으로 개흉하여 식도하부 비후된

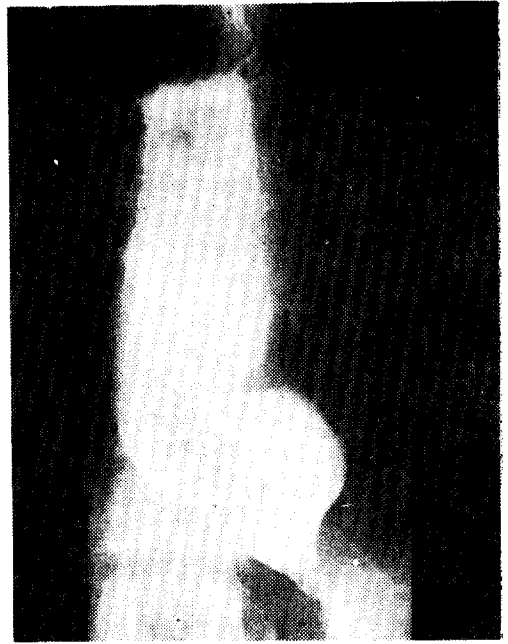


Fig. 5. preoperative esophagogram in case 4.

식도관을 7~8cm 종결선하여 절막이 불출되도록 하였다. 수술 후 결과는 양호하여 완전한 증상소실이 있었고 수술 후 제22일에 촬영한 식도조영술(Fig. 4)에서 조영제의 통과 장애가 없음이 확인되었다. 수술 후 1개월간의 관찰 결과 역류 등의 증상은 없었다.

#### 증례 4. 김○길(남·23세)

환자는 1년여에 걸친 경한 연하곤란과 견흉부 불편 등을 주소로 1978년 5월 본 국군수도통합병원 일반외과에 후송되었다. 후송 당시 환자의 전신상태는 비교적 양호하였고 체중 감소도 뚜렷하지 않았다. 과거력 및 가족력에는 특기할 사항이 없었고 수술 전 시행한 식도 조영술상(Fig. 5) 식도의 심한 확장과 굴곡이 심하여 소위 S字樣의 식도문 단골고 있고 확장된 식도로 인하여 좁아진 부분과의 사이에 예각을 이루고 있었다. 진행된 Achalasia란 진단하에 Thorbjarnarson<sup>32)</sup>이 제안한 방법에 따라 검상들기에서 臍部까지 상부부 중심절개 후 식도일괄 부위에 식도와 미주신경을 박리노출시킨 후 미주신경간 절제를 하고 식도주위로 Penrose drain을 걸쳐 하부로 견인하여 식도하부 근절개를 실시하였다. 절개가 위분문부에 넘어오지 않고 전식도근이 완전 절개되도록 주의하였다. 위유문부에 Heineke-Mikulicz 型의 유문성형술을 시행하고 절개된 식도근을 횡경막 脚部에 분합하였다. 그리고 위거저부에 위루조성술을 시행하고 술 후 역류를 방지하기 위




Fig. 6. postoperative esophagogram in case 4.

러 위저부분 부강내 식도부위에 비흡수성 봉합사로 봉합을 실시하여 위식도 경계가 각(Angle)을 이루도록 하였다. 술 후 환자의 증상은 완전 소실되었으며 술 후 36일에 시행한 식도 조영술(Fig. 6)상 확장되었던 식도는 많이 좁아졌고 조영제의 통과는 순조로우며 역류 현상도 없었다.

일부 절제된 식도란 조직편을 조직검사한 바 신경절 세포의 변성화가 보고되었다(Fig. 7).

### 考 案

문에서는 achalasia는 정상인 10만명 중 0.6명의 빈도를 차지하는<sup>16)</sup> 양성 식도 질환으로 연하곤란, 구토 및 역류, 흉통이 3대 주증상을 이루고 Oslén<sup>27)</sup> 등이 보고한 601례를 보면 남녀비는 327 : 274로 남자가 우세한 듯 하나 대체로 비슷한 숫자이다<sup>10)</sup>.

국내 발표례를 보면 이<sup>2)</sup> 등은 남자 7례, 여자 2례 라<sup>1)</sup> 등은 남자 2례, 여자 5례 이<sup>2)</sup>는 남자 1례, 저자의 예는 대상이 한정되었다고 하나 남자 4례로 남자가 조금 우세하다.

본 질환의 병인은 Rake<sup>31)</sup> 등이 achalasia 환자의 식도 하부에서 Auerbach 신경총의 신경절 세포의 변성을 보고하고 Alnor<sup>23)</sup>가 개와 토끼의 위분부분을 열려 Auerbach 신경총을 카피하여 achalasia를 유발시키는

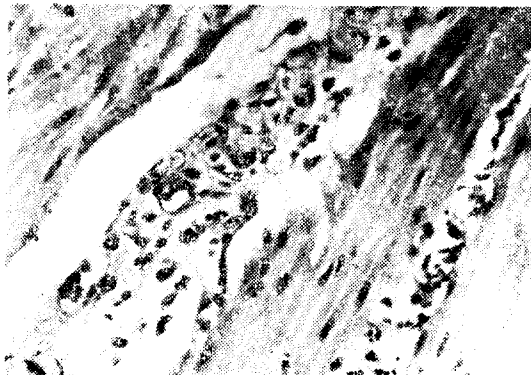


Fig. 7. Ganglion cells in case 4. Between the muscular bundles degenerative vesicular ganglion cells are partly replaced by histiocytes. H & E,  $\times 400$

데 성공하고 Kimura<sup>20)</sup>가 achalasia 부검례에서 미주신경의 척수운동신경핵(dorsal motor nucleus)의 변성이 신경근육기전(neuromuscular mechanism)의 부조에 관계있으리란 주장을 한 바 있고 Cardiospasm이란 용어를 보편화시킨 Mikulicz는 식도위 경계부위에 전성 Spasm이 원인이라기도 했다<sup>23,24)</sup>. 또한 Cassella<sup>8)</sup> 등은 미주신경의 병변이 achalasia와 관계있으리라고 고쳤으며 Ferguson(1936)<sup>14)</sup>은 원숭이에서 미주신경절체로 Achalasia와 같은 상태를 유발시킬을 보고하고 일부학자는 외부자극이 교감신경을 통해 식도에 자극되어 Achalasia를 유발한다<sup>25)</sup>고 주장하는 등 확실한 병인은 아직 밝혀지지 않고 있으나 현재 대부분의 저자들은 이질환의 거의 전례가 neural pathogenesis를 가져 위분문관약근의 이완에 장애를 갖고 오는 것으로 생각하고 있다<sup>34)</sup>.

임상증상을 보면 연하곤란이 가장 초기 증상이며 전례에서 항상 볼 수 있는 소견이고 역류가 다음으로 출현하는 증상이다. 동통은 실제로는 빈도가 낮은 증상으로 Oslén<sup>27)</sup> 등의 601례 중 29%만이 동통을 호소했다고 한다. 그의 체중 감소도 거의 전례에서 확인되고 호흡곤란, 예소 등 폐증상도 올 수 있다. 때론 식도정맥류와 합병되어 다량의 출혈도 일부에서 볼 수 있는 증상이다<sup>21)</sup>.

진단의 방법으로는 식도 조영술이 가장 중요한 방법이며 Oslén은 X-선 소견에 따라 4단계로 나누어 1) Slight dilatation 2) Moderate dilatation 3) Diffuse dilatation 4) Marked dilatation으로 분류했다.

또한 식도 Achalasia와 식도암 관계가 주목을 끌어 1~20%의 합병빈도를 보고하고 있는 바<sup>19)</sup> 1931년

Rake<sup>29)</sup> 등은 20% Kornblum과 Fisher(1949)는 9%, Hoover(1945) 1.5%, Lanzara(1949)는 1%, Grimes(1970)<sup>13)</sup> 등은 2.2%의 빈도를 보이고 있다.

Achalasia의 치료는 서문에서 언급한대로 1679년 Thomas Willis가 경한 고리베를 이용한 식도의 확장 시도가 치료의 효시를 이루고 있고 근대까지 Hydrostatic dilatation이 치료의 주요한 비침습적 방법이고 특히 Oslen<sup>26)</sup>(1951) 등은 수술적 방법이 처음 식도폐쇄를 경감시킨다는 견해는 옳으나 관 역류성 식도염 등으로 장기간 지속하면 효과가 만족스럽지 못하다고 하고 Hydro-Static dilatation이 1차 시도가 60% 또 1차 시도에 증상의 소실이 있는 경우에는 반복시도로 80% 까지 만족스런 결과를 보였을 보고하고 이 방법이 최선의 치료법으로 강조하고 다만 2~3차 식도확장이 실패된 예에서만 수술 가도를 추천한다고 하였다. 그러나 근래의 대부분 저자들은 1913년에 Heller氏가 처음 기술하고 Zaaijer<sup>53)</sup>氏가 수정한 Modified Heller 수술이 더욱 좋은 결과를 보여 준다고 하였다<sup>11,13,15,17,18, 24,28,33,36)</sup> 그러나 Menguy(1971)<sup>23)</sup>가 제시한대로 Cardiomyotomy 후 2가지 문제점이 있는 바 하나는 수술 후 연하곤란 등 폐쇄증상이 지속되는 것이고 둘째는 역류성 식도염(Reflux esophagitis)이 문제이다. 첫째 것은 대개 불충분한 근절개에 의한 것으로 수술 직후 증상이 나타남이 보통이다<sup>23)</sup>.

Patrick(1971)<sup>28)</sup>과 Ellis(1975)<sup>12)</sup> 등이 보고한 재수술예를 보면 먼저 Patrick은 21례의 재수술예를 보고하고 그 중 13례가 증상의 소실을 갖지 못한 지속적인 폐쇄 증상을 보인 바 9례는 불충분한 근절개에 의한 것이고 4례는 원인이 분명하지 않았으나 13례 전부 Cardiomyotomy로 증상의 호전을 볼 수 있었고 본 보고례의 증례 4도 이에 준한 경우이다. 나머지 8례는 역류성 식도염의 결과 식도협착이 초래된 바 수술 증상정도로 사망한 1례를 제외한 7례 중 2례는 식도·대장·위문합술(ESG 수술)을 5례는 식도위문합술을 시행하였다.

Ellis의 재수술 11례에서는 불충분한 1차 근절개가 3례, 1차 근절개가 융합된 예가 4례로 이 경우는 대개 1차 수술 후 6~8개월 후 증상의 재발이 있었으며 역류성식도염을 일으킨 경우는 4례로 대개 1차 수술 후 1~2년 후 발생한 바 이 역류성식도염의 수술로는 위절방절제술 및 Roux-en-Y식 위공장문합술을 3례에서 시행하고 1례는 Fundoplication을 시행하였으나 연하곤란이 초래되었다고 했다.

이와 같이 불충분한 근절개에 의한 경우는 1차 수술 시 기술적으로 극복될 수 있으나 때로는 수술전 보다

악화된 증상을 초트리하기도 하고 Menguy<sup>23)</sup>가 4~25% 까지 나타낸다고 하는 이 역류성식도염을 방지하기 위하여 Bombeck(1967)<sup>7)</sup> 등이 주장한 Nissen Fundoplication이 역류성 식도염을 100% 예방할 수 있다는 견해는 문헌을 토대로 Menguy는 Cardiomyotomy 후 위문문부를 가동시켜 식도 하부를 돌리싸주는 Nissen Fundoplication을 추가로 시행한 바 좋은 결과를 얻었다고 보고했다.

또 Flataiuku와 Thal(1972)<sup>16)</sup> 등은 식도파열에서 처음 고안한 Fundic Patch 수술 방법을 Achalasia 환자에서 시행한 바 역류성 식도염 예방에 좋은 결과를 보았다고 한다.

Thorbjarnarson(1975)<sup>22)</sup>氏도 아주 진행된 식도확장이 심한 식도 Achalasia에서 식도근 절개만 시행할 경우 역류성 식도염이 증가함을 지적하고 이의 예방을 위해 본 증례 4에서 시행한대로 식도근 절개에 추가하여 미주 신경간절제술, 위유문성형술, 위루조성술 등을 보강하여 좋은 결과를 보고한 바 있다. 그러나 Thorbjarnarson氏법도 역류성 식도염의 근본방지는 되지 않고 유문부성형술, 미주신경간절제술, 위루조성술 등 수술 방법의 복잡성, 복강내 접근으로 인한 식도근 절개가 불충분한 위험성 또한 미주신경절제술 후 역류성 식도염의 위험이 증가된다는 보고도 있고 보면<sup>23,32)</sup> 이 수술 방법의 강점여부는 Thorbjarnarson氏 자신이 말한대로 좀더 많은 추사가 필요할 것으로 생각된다.

## 結 論

본 국군 수도통합병원에서 최근 5년간에 경험한 Achalasia 4례 중 3례는 Modified Heller氏 수술 방법으로 1례는 Thorbjarnarson氏법으로 수술한 바 좋은 결과를 얻었기에 문헌 고찰과 더불어 보고하는 바이다.

## REFERENCES

1. 朴胃澈, 盧浚亮, 金鍾煥, 徐景弼, 李寧均: 良性食道疾患에 대한 臨床的 考察, 大韓胸部外科學會誌 9:298, 1976.
2. 李東俊: 食道 Achalasia의 外科的 治療, —Modified Hellers method에 依한 手術症例— 大韓胸部外科學會誌, 10:71, 1977.
3. 李浩一, 朱宅昭, 柳英善, 姜重遠: Achalasia의 外科的 治療, —modified Heller operation을 施한 9例의 觀察成績— 大韓胸部外科學會誌, 1:53

- 1968.
4. Alnor, P.: *On the pathogenesis of cardiospasm. J. Thor. Surg.*, 36: 141, 1958.
  5. Barret, N.B, and Franklin, R.H.: *Concerning the unfavorable late results of certain operations performed in the treatment of cardiospasm. Brit. J. Surg.* 37:194, 1945~1950.
  6. Binder, H.J., Clemette, A.R., Thayer, W.R., et al: *Rarity of hiatus hernia in achalasia N. Engl. J. Med.* 272:680, 1965.
  7. Bombeck, C.T., Aoki, T., and Nyhus, L.M.: *Anatomic etiology and operative treatment of peptic esophagitis; an experimental study. Ann. Surg.* 165:752, 1967.
  8. Cassella, R.R., Brown, A.L. Jr., Sayer, C.P. et al: *Achalasia of the esophagus: Pathologic and etiologic considerations. Ann. Surg.* 160: 474, 1964.
  9. Davis, J.A., Kantrowitz, P.A., Chandler, H. L., et al: *Reversible achalasia due to reticulum cell sarcoma. N. Engl. J. Med.* 253: 130, 1975.
  10. Earllham, R.J., Ellis, F.H., Jr., and Nobrega, F.T.: *Achalasia of the esophagus in a small urban community. Mayo. Clin. Proc.* 44:478, 1969.
  11. Ellis, F.H., Jr.: *Management of Oesophageal achalasia. Clin. Gastroenterology*, 5:89, 1976.
  12. Ellis, F.H., Jr., and Gibb, S.P.: *Reoperation after esophagomyotomy for achalasia of the esophagus. Am. J. Surg.* 129:407, 1975.
  13. Ellis, F.H., Jr., and Oslen, A.M.: *Achalasia of the esophagus. Philadelphia, W.B. Saunders, 1969.*
  14. Ferguson, J.H.: *Effects of vagotomy on the gastric function of monkeys. Surg. Gynecol. & Obst.* 62:689, 1936
  15. Grimes, O.F., Stephens, H.B., and Margulis, A.R.: *Achalasia of the esophagus. Am. J. Surg.* 120: 198, 1970.
  16. Hatafuku, T., Maki, I. and Thal, A.P.: *Fundic patch operation in the treatment of advanced achalasia of the esophagus. Surg. Gynecol. Obstet.* 134:617, 1972.
  17. Hurst, A.F.: *Some disorders of the esophagus. J. A. M. A.* 102:582, 1934.
  18. Jekler, J., Lhodka, J., and Borek, Z.: *Surgery for achalasia of the esophagus. Ann. Surg.* 160: 193, 1964.
  19. Just-Viera, J.O., and Haight, O.: *Achalasia and carcinoma of the esophagus. Surg. Gynecol. Obstet.* 128:1081, 1969.
  20. Kimura, K.: *The nature of idiopathic esophageal dilatation. Jap. J. Gastroenterol.* 1:199, 1929.
  21. Kraft, A. Thank, H. and Glotzer, D.: *Achalasia of the esophagus complicated by varices and massive hemorrhages. N. Engl. J. Med.* 288: 401, 1973.
  22. Malm, A., and Schwinct, W.: *New surgical approach to treatment of megaesophagus. J. Thorac. Cardiovasc. Surg.* 57:312, 1969.
  23. Menguy, R.: *Management of achalasia by transabdominal cardiomyotomy and fundoplication. Surg. Gynecol. Obstet.* 133:482, 1971a.
  24. Nicks, R.: *Surgical treatment for mega-esophagus. Br. J. Surg.* 55:525, 1968.
  25. Ochsner, A., and DeBakey, M.: *Surgical considerations of achalasia: Review of the literature and report of three cases. Arch. Surg.* 41: 1146, 1940.
  26. Oslen, A.M., Harrington, S.W., Moersch, H. J., et al.: *The treatment of cardiospasm: Analysis of a twelve-year experience. J. Thorac. Cardiovasc. Surg.* 22:164-187, 1951.
  27. Oslen, A.M., Holman, C.B., and Anderson, H.A.: *The diagnosis of cardiospasm. Dis. Chest.* 23:417-497, 1953.
  28. Patrick, D.L., Payne, W.S., Oslen, A., et al.: *Reoperation for achalasia of the esophagus. Arch. Surg.* 103:122, 1971.
  29. Potter, S.E., Rasmussen, J.A., and Best, R. R.: *The problem of carcinoma in achalasia. J. Thorac. Surg.* 31:543, 1956.
  30. Purton, T.: *An extraordinary case of dilatation of the esophagus, forming a sac, extending from two inches below the pharynx to the cardiac orifice of the stomach. London H. & Physiol. J.* 16: 540, 1821. Cited from 25.
  31. Rake, G.W.: *On the pathology of achalasia of*

- the cardia. Guy's Hosp. Rep.* 77:141, 1927.
32. Rees, J.R., Thorbjarnarson, B., and Barnes, W.H.: *Achalasia; result of operation in 84 patients Ann. Surg.* 171:195, 1970.
33. Sanderson, D.R., Ellis, F.H., Jr., Schlegel, J.F., et al.: *Syndrome of vigorous achalasia: clinical and physiological observation. Dis. Chest.* 52:508, 1967.
34. Steichen, F.M., Heller, E. and Ravitch, M. M.: *Achalasia of the esophagus. Surgery* 47: 346, 1960.
35. Thorbjarnarson, B.: *An operation for advanced achalasia. Am. J. Surg.* 129:111, 1975.
36. Wangenstein, O.H.: *Technic of achieving an adequate extramucosal myotomy in mega-esophagus. Surg. Gynecol. Obstet.* 105:339, 1957.
37. Wangsteen, O.H.: *A physiological operation for megaesophagus (dystonia, cardiospasm, achalasia.) Ann. Surg.* 134:301-318, 1951.
38. Zaaiker, J.H.: *Cardiospasm in the aged. Ann. Surg.* 77:615-617, 1923.
-