

장기역위증 및 우심증을 동반한 양대혈관우심실기시증 (I,L,L)

— 1 예 보고 —

김 광 호*·장 병 철*·장 명*
강면식*·조범구*·조승연**·김성순**

— Abstract —

Surgical Treatment of Double Outlet Right Ventricle with Dextrocardia and Situs Inversus (I,L,L) (Report of a Case)

Kwang Ho Kim,* M.D., Byoung Chul Chang,* M.D., Myoung Chang,* M.D., Myoun Sik Kang,* M.D.
Bum Koo Cho,* M.D., Seung Yun Cho, M.D.** and Sung Soon Kim,** M.D.

* Department of Thoracic and Cardiovascular Surgery

** Department of Internal Medicine

Yonsei University College of Medicine

We have recently operated 6 year-old male patient who had double outlet right ventricle with dextrocardia, situs inversus, pulmonary stenosis and 2 ventricular septal defects. Rastelli operation was performed by internal baffling with Cooley woven dacron and tunnel grafting with Hancock valved conduit between the right ventricle and the main pulmonary artery.

His postoperative course was uneventful. He was discharged in good conditions on P.O.D. #33.

서 론 증 례

양대혈관우심실기시증(Double outlet right ventricle)은 그 자체가 매우 희귀한 선천성 심장기형이다. 이를 질환에 대한 진단방법의 개선과 수술요법의 발달로 여러가지 형태의 양대혈관우심실기시증의 증례가 보고되고 있다. 이 중에서도 장기역전을 동반하며 대동맥하심실중격결손 및 폐동맥협착증을 보이며 우심실이 좌측에 위치하고 대동맥이 폐동맥의 좌측에 위치한 {I,L,L} 형태는 더욱 희귀한 예로서 몇몇 문헌에 보고되고 있을 뿐이다.

본 교실에서는 최근 장기역전을 동반한 양대혈관우심실기시증 1례를 치험하였기에 문헌고찰과 더불어 보고하는 바이다.

이 ○○, 남자, 6세.

상기 환자는 3세경부터 운동시 호흡곤란과 청색증 때문에 심한 운동장애를 받아왔으며 자주 상기도염에 걸려왔다. 환자는 정상분만을 하였으며 가족력에서는 특기할 만한 사항이 없었다. 환자는 2년전에 본 병원에 입원하여 심도자검사 및 심장조영술을 시행받고 장기역전을 동반한 양대혈관우심실기시증의 진단을 받고 1979년 9월 수술을 받기 위하여 재차 입원하였다.

이학적 소견 : 체중 16 kg, 신장 110 cm, 맥박 110/min, 혈압 110/90이었으며 외형상 청색증을 보였으며 말단지단의 비대를 발견할 수 있었다. 청진상 Grade 2/4의 pansystolic murmur 가 우측 흉골부위에서 들렸으나 기타 특기할 만한 소견은 없었다.

검사소견 : Hb. 은 17.6gm/dl., Hct.은 51.2 %였으며 혈소판은 215,000mm³.으로 정상 범위였고 소변검사, 간

* 연세대학교 의과대학 흉부외과학교실

** 연세대학교 의과대학 내과학교실

기능검사, 신장기능검사는 모두 정상범위였다.

흉부 X선소견 : 심장이 우측에 위치하였으며 심장은 비대되지 않았으며 폐혈류량이 많지 않음을 보여주고 있다 (사진 1).

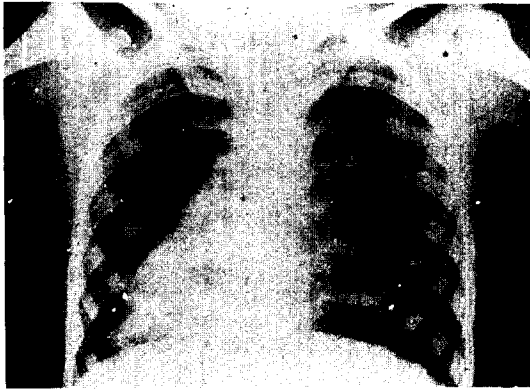

사진 1. 흉부 X선촬영

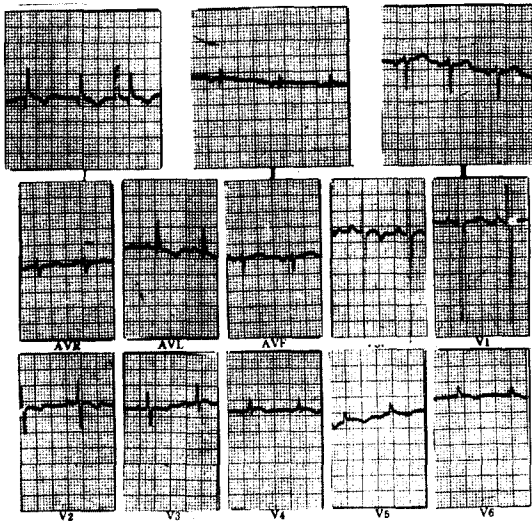


사진 2. 심전도




사진 3. 간조사 소견

심전도소견 : 우심증 및 우심실비대소견을 보여 주고 있다(사진 2).

간조사소견 : 간장이 좌측에 위치하며 비장이 우측에 있는 장기역전증임을 보여주고 있다(사진 3).

심도자검사소견 : 우심실의 압력이 108/10/4mmHg.로 현저히 증가하여 대동맥의 압력과 같았으며 대동맥의 산소포화량은 75%로 현저히 감소하였다(표 1).

표 1. Cardiac catheterization data.

Position	Oxygen saturation(%)	Pressure (mmHg)
Right ventricle		
Inflow	59 %	108/0/4
Right atrium		
High	66 %	(4)
Mid	66 %	
Low	65 %	
Superior Vena Cava	66 %	
Inferior Vena Cava	65 %	
Aorta	75 %	108/83(96)

심혈관영화조영술소견 : 우측 Saphenous vein에서 N. I.H. catheter를 삽입하여 정맥심실에서 조영제를 투사한 결과 동시에 대동맥과 폐동맥이 조영되었으며 양대혈관이 나란히 위치하나 폐동맥의 약간 왼쪽 앞쪽에 대동맥이 위치하며 우심실에서 기시되었다. 재순환된 조영제에 의하여 동맥심실이 조영되었으며 좌심실의 출구는 심실중격결손뿐이었음이 증명되었다(사진 4).

이상의 결과를 종합하여 본 환자는 우심증, 양대혈관우심실기시증, 심실중격결손증의 진단으로 수술을 시도하였다.

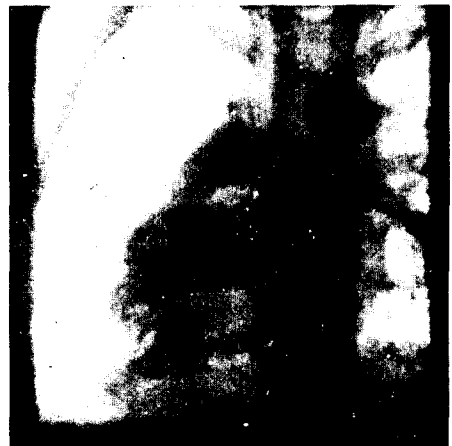

사진 4. 심혈관 조영술

수술소견 : 흉골정중절개술로 개흉하여 본 결과 우심증이었으며 우측관상동맥이 폐동맥의 유출구전면을 지나고 있었으며 대동맥이 폐동맥의 좌측 앞쪽에 위치하며 폐동맥의 직경은 0.8cm이었으며 대동맥은 2cm의 크기였다. 우심실을 절개하여 본 결과 대동맥하부에 0.6 × 1cm크기와 2×2cm크기의 2개의 심실중격결손이 위치하였다. 폐동맥은 판막과 유두부의 협착이 동시에 존재하였으며 대동맥판막과 승모판막 사이에는 섬유성연결이 있었으며 폐동맥과 삼첨판막 사이에는 conus가 존재하였다(사진 5).

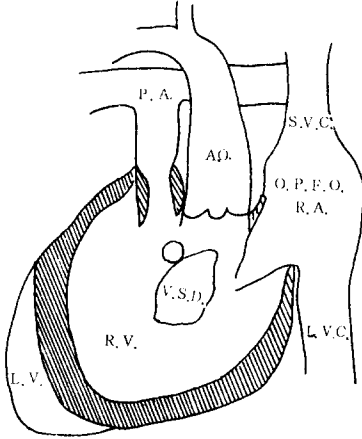


사진 5. Schematic 하게 수술소견을 표시한 그림



사진 6. 수술후 소견

작은 심실중격결손은 직접 봉합하고 큰 심실중격결손을 이용하여 cooley woven dacron으로 internal baffling을 실시하고 16mm의 Hancock valved conduit을 이용하여 우심실과 폐동맥에 연결하였으며 개방성 난원공을 봉합 후 수술을 끝내었다(사진 6).

수술후 경과 : 수술후 청색증은 소실되었으며 부정맥 등 이상 심박은 없었다. 그러나 좌우 흉간내에 삽입한 흉관을 통하여 많은 양의 삼출액이 나왔으나 계속적인 고식적요법으로 삼출액이 줄어들어 수술후 18일째 흉부삼판을 제거할 수 있었으며 수술후 33일째 양호한 상태로 퇴원하였다.

고 찰

양대혈관우심실기시증의 개념에 대하여는 여러저자들^{1,2,3,4}에 의하여 분류되고 정의되어 왔다. 일반적으로 정의되는 개념은 한 대혈관의 판막의 절반 이상이 우심실에서 기시되며 대동맥판막과 폐동맥판막이 일반적으로 같은 coronal plane에 있으며 심실중격결손이 어느 위치이건 간에 좌심실의 단 하나의 출구로 되어 있는 것으로 알려져 있다.

이러한 개념을 기초로 심실중격결손의 위치에 따른 분류⁵, 폐동맥협착유무에 따른 분류^{2,3}가 있다. 이와는 별도로 Van Praagh 등⁶에 의하여 도입된 개념인 체질분류법에 의하여 내장심실상태를 나타내는 S, I, A의 표시와 심실의 위치에 의한 D-loop와 L-loop의 형태와 conotruncus의 형태에 따른 S, I, D, L, A의 5가지의 분류를 기초로 하여보면 여러 형태의 양대혈관우심실기시증을 분류할 수 있다. 가장 전형적인 형태는 {S, D, D}라 할 수 있는데 이 형태는 장기역전이 없이 우심실이 우측에 위치하며 대동맥이 폐동맥 우측에 존재하는 모양을 의미하고 있다. 본례의 경우는 장기역전을 동반하는 우심증이며 우심실이 좌측에 있으며 대동맥이 폐동맥 좌측에 존재하는 {I, L, L} 형태이었다.

우심증은 1606년 Fabricius에 의하여 처음 기술되었으며 그 발생빈도는 1716례의 선천성심장질환 부검례중 46례 정도였다⁶. 우심증의 환자 136례를 분류한 결과 29가지의 다른 형태로 구별할 수가 있었으며 136례중 장기역전을 동반한 우심증은 24례였으며 이중 양대혈관우심기시증의 {I, L, L} 형태는 3례 뿐으로 2.2%의 낮은 빈도를 나타내었다. 이와같은 형태의 대동맥하의 심실중격결손과 폐동맥협착증과 {I, L, L} 형태의 양대혈관우심기시증은 Dayem 등⁷에 의하여 처음 기술되었고 그 후 Stewart 등⁸과 Jung 등⁹에 의하여 보고되고 수술에 성공을 하였다. 최근 우리나라에서도 안혁 등¹⁰에 의하여 보고된 바가 있으나 본례에서와 같이

2 개의 심실중격결손을 갖고 있던 예는 아주 희귀하다고 하겠다.

본 질환의 수술은 1957년 Kirklin 등¹¹⁾에 의하여 시도된 이래 많은 저자들에 의하여 시도되었고 성공하였다.

상기 질환의 교정에 중요한 영향을 미치는 해부학적 구조는 심실중격결손 및 관상동맥의 위치와 폐동맥유출로의 상태 등이다¹²⁾. 심실중격결손은 이를 이용한 internal baffling 으로 교정되며 심실중격결손이 적은 경우에는 전도장애가 없는 쪽의 결손부위를 확장하여 교정하여야 한다. 관상동맥의 경우는 관상동맥의 진행방향이 폐동맥유출로의 전면을 지나는 경우가 많으므로 우심실을 종 절개를 실시치 못하며 유출구의 patch 교정을 불가능하게 한다. 혹자는 수술전에 관상동맥조영술을 실시하여 보기도 하였으나 정상적으로 심방심실의 사이를 지나는 동맥과 구별이 용이치않아 관상동맥조영술이 수술에 큰 도움을 주지를 못하고 있다.

폐동맥유출로의 협착은 그 증상이 심하지 않을 경우 유두절제나 폐동맥판막절개술로 교정이 가능하나 심한 경우는 유출로에 patch 로 교정하거나 이것이 용이치 않을 때에는 valved conduit를 이용하여 우심실과 폐동맥의 문합술을 실시하여야 할 것이다.

본 례에서는 폐동맥의 협착이 매우 심하였고 우측 관상동맥이 폐동맥유출로의 앞쪽을 주행하고 있어서 16 mm의 valved conduit를 이용하여 Rastelli 수술을 실시하였다.

결 론

저자들은 최근 장기역전을 동반한 양대혈관우심실기시증 {I,L,L} 환자에서 Rastelli 수술을 실시하여 좋은 결과를 얻었기에 문헌고찰과 더불어 보고하는 바이다.

REFERENCES

1. Witham, A.C.: D.O.R.V.: A partial transposition complex. *Amer. Heart J.* 53: 928, 1957.
2. Neufeld, H.N., DuShane, J.W., Wood, E.H., Kirklin, J.W. and Edwards, J.E.: *Origin of both great vessels from the right ventricle. I. Without pulmonary stenosis. Chrculation* 23: 399, 1961.
3. Neufeld, H.N., DuShane, J.W. and Edwards, J.E.: *Origin of great vessels from the right ventricle. II. with pulmonary stenosis. Circulation* 23: 603, 1961.
4. Sridaromont, S., Feldt, R.H., Ritter, D.G., Davis, G.D. and Edwards, J.E.: *Double outlet right ventricle: Hemodynamic and anatomic correlations. Am. J. Cardiol.* 38: 85, 1976.
5. Zamora, R., Moller, J.H. and Edwards, J.E.: *Double outlet right ventricle. Anatomic type and associated anomalies. Chest* 68: 672, 1975.
6. Van Praagh, R., Weinberg, P.M. and Van Praagh, S.: *Malposition of the heart. Heart disease in Infants, children and adolescents. Edited by Moss, A.J., Adams, F.H. and Emmanouilides, G.C. Williams and Wilkins comp. Baltimore, 2nd Ed. 394, 1977.*
7. Dayem, M.K.A., Preger, L., Goodwin, J.F. and Steiner, R.E.: *Double outlet right ventricle with pulmonary stenosis. Brit. Heart J.* 29: 64, 1967.
8. Stewart, S., Farham, J.D., Schreiner, B. and Manning, J.: *Complete correction of double outlet right ventricle with situs inversus, 1-loop and 1-malposition (I.L.L.) with subaortic ventricular septal defect and pulmonary stenosis. J. Thorac. Cardiovasc. Surg.* 71: 129, 1976.
9. Jung, J.Y., Almond, C.H. and Lababidi, Z.: *Total correction of double outlet ventricle with concordant atrioventricular relation, dextrocardia, pulmonary stenosis, and situs inversus. J. Thorac. Cardiovasc. Surg.* 72: 291, 1976.
10. 안 혁, 김용진, 노준량, 서경필: 장기역위증 및 우심증을 동반한 DORV. *대한흉부외과학회지.* 12:274, 1979.
11. Kirklin, J.W., Hasp, R.A. and McGoon D.C.: *Surgical treatment of origin of both great vessels from right ventricle, including cases of pulmonary stenosis. J. Thorac. Cardiovasc. Surg.* 48: 1026, 1964.
12. Van Praagh, R., Perez-Trevino, C., Reynolds, J.L., Moes, C.A.F., Keith, J.D., Roy, D.L., Belcourt, C., Weinberg, P.M. and Parisi, L.F.: *Double outlet right ventricle [S.D.L] with subaortic ventricular septal defect and pulmonary stenosis Report of six cases. Amer. J. Cardiol.* 35: 42, 1975.