

Erythema multiforme

原因不明의 全身皮膚疾患으로서 一種의 急性피부염이라고 하겠다. 全身피부에 紅斑 (erythema) 이 넓게 퍼지고 구강점막, 눈, 성기 등에도 疼痛性水疱, 出血性 crusting ulcer를 이루는 특수질환이다.


臨床所見 : 어느 年齡에서나 發生하나 대개 젊은 층에, 男子에게 많다. 全身피부에 "target" "bull's eye" 의 紅斑을 나타내면서 (Fig 61 손바닥의 紅斑) 疼痛性的 hyperemic 한 macules, Papules, Vesicle을 形成하고 出血性的 erosive ulcer를 舌, 口蓋, 頰粘膜, 치은 등에서 본다. (Fig 62, 63은 口唇. 치은, Fig. 64는 口蓋의 병소), 病巢는 出血性에 끈적한 黃白色의 珍出液이 흐르면서 쓰리고 몹시 아프다.

原因 : 不明, Virus, fungus 감염에 의한다고 한다. 藥劑, 특히 抗生劑 投與後나 radiation도 原因이 될수도 있다고 한다.

治療 및 豫後 : 直効한 특수治療方法은 없다. 例에 따라 ACTH, Corfisone, Chlortetracycline 使用으로 效果적일때도 있다. 치료되기도 하나 再發로 함.

鑑別診斷 : aphthous stomatitis

- contact dermatitis & stomatitis
- acute necrotizing gingivitis
- perlepingus
- dermatitis herpetiformis
- bullous lichen planus
- herpes zoster
- chicken pox



<그림 61>

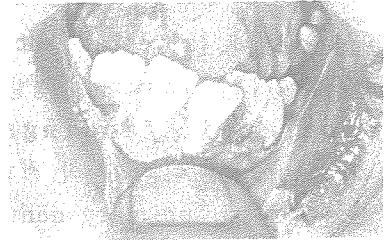
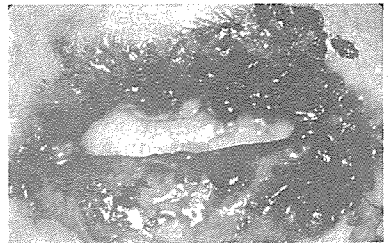
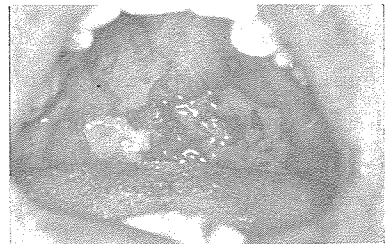


그림 62>



<그림 63>



<그림 64>

서울시인정 제76호

世進齒科技工所

代表 朴 振 敦

서울 · 마포구 노고산동 49~30

신촌 로-타리-이덕우치과 옆

☎ 32-8627 · 33-2784