

**CROWN INFRACTION**

서울대학교 齒科大學 小兒齒科學 敎室

孫 同 銖

치질의 탈락이 없이 enamel에 crack이 있는 것

• **Clinical findings**

enamel에 split line이 나타난다. light beam을 치아의 vertical axis에 평행하게 비추어야 infraction line을 볼 수 있다.

• **Treatment**

치료를 할 필요는 없으나, 치아 지지 조직의 injury에 의한 pulp damage가 있을 수 있으므로 vitality test를 잘 해 보아야 한다.

**UNCOMPLICATED CROWN FRACTURES**

enamel 또는 enamel과 dentin을 포함한 fracture, 그러나 pulp는 포함되지 않았음.

• **Clinical findings**

enamel만 포함된 경우는 crown의 mesial 또는 distal corner에 많다. 가끔 incisal edge의 lobe가 fracture된 경우도 있다.

dentin이 노출된 경우, 온도변화와 저작시에 반응을 나타내는데, 이는 dentin의 노출 정도에 따라 차이가 있다.

• **Treatment**

Enamel만 포함된 경우  
(Uncomplicated Superficial Crown fracture)

1. Immediate treatment.

- a. sharp enamel edge의 제거
- b. radiograph와 vitality test로 permanent treatment전까지 check한다.

2. Permanent treatment(6~8주 경과 후)

- a. Corrective grinding
- b. Cast Inlay 또는 resin restoration

Dentin까지 포함된 경우

1. Immediate treatment

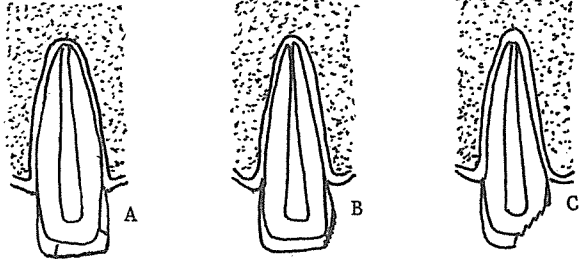
- a. Saline으로 치아를 막아준다.
- b. Covering medium(e.g. Dycal)을 바른다.
- c. Temporary crown (e.g. stainless steel crown, acrylic crown, orthodontic band)를 맞추어 본다.
- d. Occlusion을 check한다.
- e. Zinc Oxide-Eugenol cement로 crown을 cementation한다.

2. Semipermanent treatment (2~4달 경과 후) Permanent restoration 전에 심미적인 면을 어느 정도 회복시켜 주기 위하여 semi permanent treatment를 하여 준다.

- a. Cast crown
- b. Open-faced steel crown
- c. Pin restoration
- d. Resin Restoration

3. Permanent treatment (pulp resession이 되는 16~18세경)

- a. Porcelain Jacket crown
- b. Fused Porcelain-to-gold crown
- c. Cast Inlay.



A. CROWN INFRACTION  
B. UNCOMPLICATED SUPERFICIAL CROWN FRACTURE  
C. UNCOMPLICATED PROFOUND CROWN FRACTURE

서울市 認定 第68号

여러 院長님의 平素의 厚意에 報答하고자 다음 場所에 齒科技工所를 開設하였읍니다. 倍前에 聲援과 끊임없으신 指導鞭撻을 바라마지 않습니다.

**새로나 齒科技工所**

代表 金 原 同

서울 中區南大門路 5街 12의 1

(태영빌딩 601호)

☎ (28) 7997