

# CROWN-ROOT FRACTURE

Crown-root fracture는 enamel, dentin과 cementum을 포함한 fracture로 정의 된다. 이 fracture는 pulp involve의 유무에 의해서 Uncomplicated와 complicated Crown-root fracture로 구분이 된다.

(fig. 1)

### Clinical findings

fracture line은 보통 vestibular surface의 marginal gingiva 上方 수 mm에서 시작하여, lingual side의 gingival crevice 下方으로 사선을 그린다. fragment는 약간 displacement되며 lingual side의 periodontal ligament의 fiber에 의해서 붙어있게 된다. symptom으로 는 mastication時 crown의 mobility에 의한 pain을 들 수 있다.

### Radiographic findings

lingual part의 fracture는 periodontal fiber에 의해서 계 위치에 붙어있기 때문에 radiograph上에 명확히 나타나지 않는다. (fig. 2)

### Treatment

Uncomplicated Crown-Root fracture

- local anesthesia
- fracture된 fragment를 제거한다.
- fracture line이 gingival crevice 3—4mm 이하에 있을 경우, 또는 vertical fracture인 경우는 extraction하여 준다.
- fracture line이 3—4mm 이내에 있는 경우에는, gingivectomy 또는 ostectomy후에 dentin을 cover하여 준다. (79년 2월호 참조)

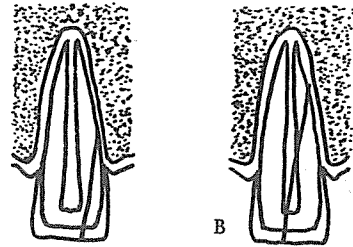
Complicated Crown-root fracture

- local anesthesia
- fracture된 fragment를 제거한다.

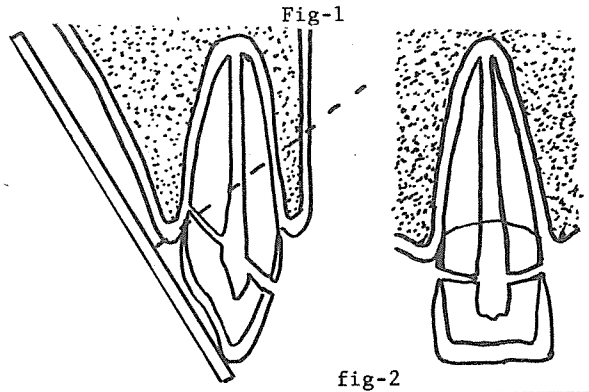
서울大學校 齒科大學 小兒齒科學 教室

孫 同 銖

- gingiva crevice 3—4mm이하인 경우 extraction하여 준다.
- 3—4mm이내에 있는 경우, gingivectomy와 ostectomy 후에 post retained porcelain jacket crown을 하여준다. 이것은 marginal periodontium에 영향이 적다.
- Temporary restoration으로 coronal fragment를 post를 사용하여 root에 정착시킬 수 있다. 이 경우 gingiva에 inflammation이 생기기 쉬우며 시간이 지나며는 loose하여 진다.



A. UNCOMPLICATED CROWN-ROOT FRACTURE  
B. COMPLICATED CROWN-ROOT FRACTURE



서울市 認定 第68号

여러 院長님의 平素의 厚意에 報答하고자 다음 場所에 齒科技工所를 開設하였읍니다. 倍前에 聲援과 踴躍하셨신 指導鞭撻을 바라마지 않읍니다.

# 새로나 齒科技工所

代表 金 原 同

서울 中區南大門路 5街 12의 1  
(태영빌딩 601호)

☎ (28) 7997