

22. Leukoplakia 白斑症

臨床의 所見 : 粘膜表面에서 보는 前癌病巢의 White lesion을 말한다.

頰粘膜에서 많이 보며 치조절막, 舌, 口唇, 口蓋, 舌底, 치근의 順으로 본다. 두가지 型으로 發現한다. L. plana로 粘膜表面에 얇게 diffuse하게 깔리는 것과 (Fig 40, 41), L. Verrucosa로 乳頭狀으로 粘膜表面에 돌아나는 型이 있다 (Fig. 42, 43). 急性型은 數週, 數個月에 急擴大되나 慢性型은 數年乃至 數10년까지 갈 수도 있다.

男子에 많고 高齡者에 많아 약 90%가 40代 이후에서 본다. Symptom은 없다. Biopsy에서 보면 大部分이 hyperkeratosis와 前癌所見인 dysplasia (Dyskeratosis) 所見을 보나 드물게도 皮內癌(Ca, in situ)이나 Invasive Ca, 를 본다.

Fig 40은 義齒의 壓力에 依한 過角化現象이고 Fig 43은 Verrucous carcinoma로 이행된 例이다.

原 因 : 不明, physical trauma, 吸煙, 과잉음주, 비타민 A 부족. Hormones, galvanism, Candidosis

治 療 : 組織所見이나 擴大與否에 따라 다르다. 단순한 hyperkeratosis 정도는 除去해 주고 dysplasia나 Ca 所見이면 癌治療과정을 밟아야 한다.

豫 後 : 組織所見에 따라 다르다. 20%가 dysplastic 하거나 癌性이다.

鑑別診斷 : Hyperkeratosis, Lidnen planus, Candidosis, Lupuserythematosus, Sq, C, Ca, Chemical burn

※ Leukoplakia의 組織所見은 Fig. 44 과 같은 所見이 다 나타난다.

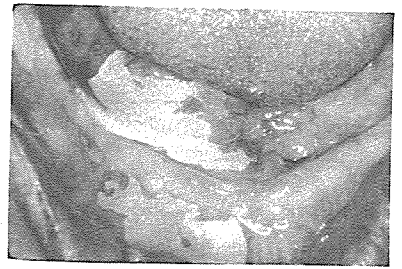


Fig. 40.

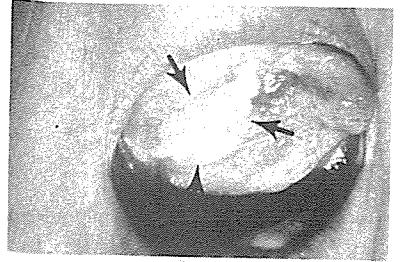


Fig. 41.

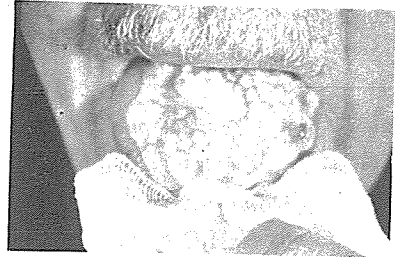

Fig. 42.

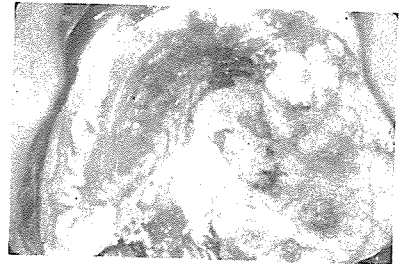


Fig. 43.

서울시인정 제 76호

世進齒科技工所

代表 朴 振 敦

서울 · 마포구 노고산동 49~30

신촌 로-타리-이덕우치과 옆

☎ 32-8627 · 33-2784