

(45) Aneurysmal bone cyst

動脈瘤性骨囊腫

多核巨大細胞와 骨樣組織을 포함한 섬유성결체조직을 갖는 다양한 크기의 혈액으로 차있는 骨內 良性병소로서 대개 악골에서 보다는 長骨과 頭蓋骨에 주로 발현한다.

臨床所見 : 주로 20代이하 여성 하악에서 호발하고 一側性으로 나타나며, 보통 無症狀으로 병소는 갈색·암청색의 출혈성 軟性病巢로서 口腔內外로 치조돌기가 팽창된 상을 보인다.

X-線所見 : 주로 中心外性으로 honeycomb 상으로

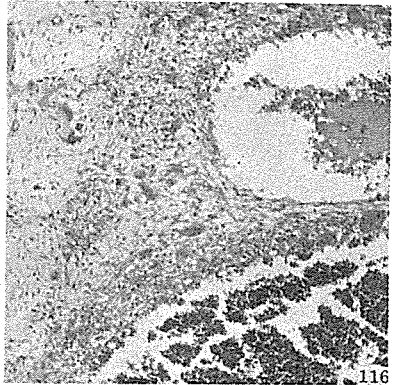
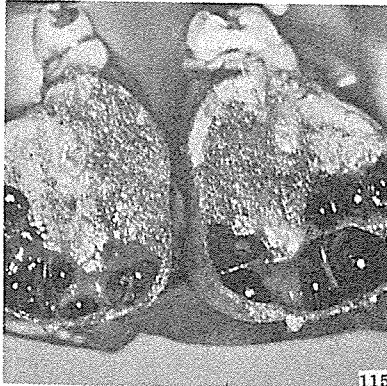
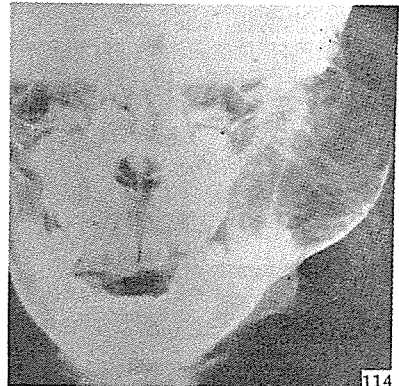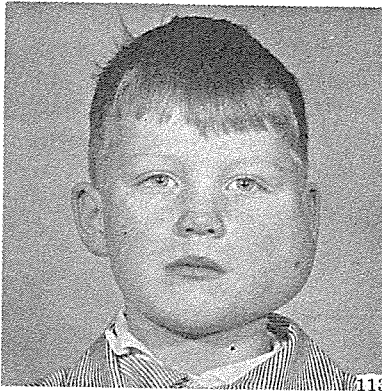
外側은 얇은 皮質骨板으로 덮여있다.

組織所見 : 紡錘狀細胞와 巨大細胞群을 갖은 섬유性中隔으로 적혈구·血栓으로 채워진 많은 大小 海空을 이룬다. 압축된 섬유아세포로 구성되고 혈액 침착과 골양소주를 본다.

原因 : 骨의 다른 일차적병소에 의한 動靜脈性畸形으로 생각됨.

治療 및 豫後 : 完全한 소파술이나 外科적적출이 구되며 豫後는 良好한 편이다.

鑑別診斷 : Central giant cell granuloma
central hemangioma Ameloblaston



研究와 精誠을 다하는

Crown Bridge用

九井 合金

Type "A" 黄白色 Type "B" 白色



眞 金 社

電話 : 764 6611
6633

서울特別市鍾路区蓮池洞75 (동 산 빌 딩 303호)