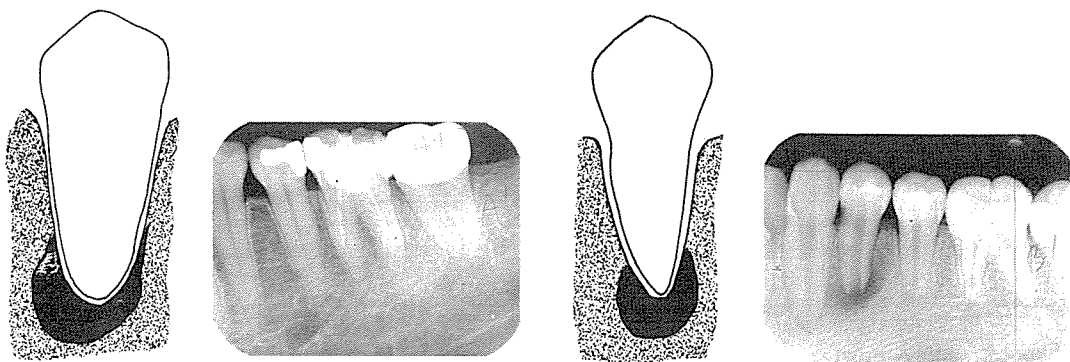


齒根白線과 頤孔

齒根白線(lamina dura 또는 alveolus)은 치밀한 피질골의 얇은 층을 말하며, 이것은 正常的인 齒根을 둘러싸고 있다. 上顎犬齒의 根端과 小兒의 충분히 發育하지 못한 上顎小齒에서 식별하기 힘든 境遇가 있다. 齒根白線의 基本的인 X線像所見은 齒根을 따라 연속적이며, 약간의 결핍이나 불연속성인 境遇에는 非正常的인 狀態로 의심해야 한다.

頤神經과 血管이 지나는 頤孔은 下顎小臼齒根端 部位에서 타원형 또는 원형의 X線透過性으로 齒根端 하방, 동일 높이, 또는 上方에서 보여지나 실제로는 下顎脣面쪽에 위치해 있다. 어떤 境遇에서는 下顎管이 頤孔에 직접 연결 되어지며, 頤孔과 齒根端이 중첩되어서 齒根端 病巢로 오진되기도 하는데, 이때에는 水平角度에 變化를 주어 촬영하거나 치수생활검사를 하는 것이 必要하다.



AA'. 齒根端 部位에서 正常的인 齒根膜腔(periodontal membrane space)과 齒根白線을 볼 수 있다. 이 像은 疾患이 있는 齒牙에서 야기된 것은 아니다.

BB'. 齒根膜腔과 齒根白線이 의 疑스러운 像의 内部에서 불연속적이다. 침범된 齒牙는 疾患을 갖고 있다.

(호제동 62의 3호(종로 5가)로 이전 성업중입니다.)



서울치과기공소

SEOUL DENTAL LABORATORY

서울종로구호제동 62의 3 (서울빌딩301호)

(763) 9370



(763) 8206 代表 徐 基 完