

美術作品을 통하여 본 齒科医学

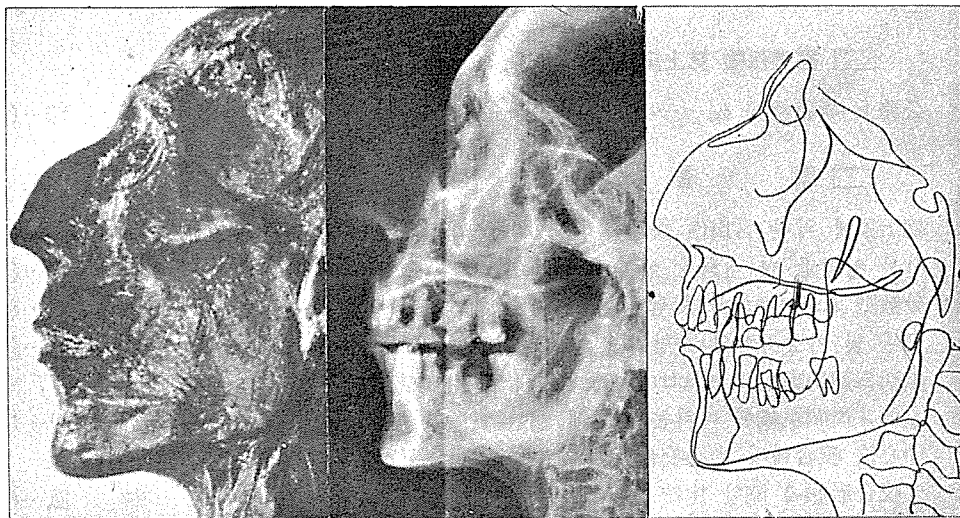
에짚트 파라오 RAMSES 2世

충치나 치과질환에 관한 기록은 참으로 오래 전부터 전해져 온다. 특히 이 세장의 사진은 고대 에짚트 파라오(王)인 Ramses II (1292—1225BC?)의 미라화된 얼굴 사진과 X-Ray 사진으로 오래전부터 충치가 있었다는 것을 증명하고 있다.

Ramses의 두계골 측면 X-Ray 사진은 그가 치과질환을 알았던 흔적을 찾을수가 있다. 특히 구치부에 결손된 부위와 치아우식증, 퇴행성 병변을 갖은 치근, 농양, 치주질환에 의한 골의 흡수성과 골파괴상을 볼수 있다.

그의 교합관계는 비교적 정상이다.

X-Ray상에서 눈에서 구치부에 이르는 명암상의 수직선은 X-Ray을 찍을때 관의 끝이 같이 찍힌 때문이다.



RAMSES ROYAL DENTAL DISORDERS



研究와 精進을 指向하는

寶 城 合 金

서울특별시 중로구 창신동 465

代表 朴 允 三

☎ (253) 3411 · (255) 3024