

경희대학교 치과대학
교수 조한국

33. Foliate papillae

이는 舌 後側面에 Vertical fold나 groove로 나타나는 정상조직으로 가끔 炎症性疾患이나 腫瘍으로 오인하기 쉽다.

臨床所見 : groove는 air syringe로 air를 푸우면 잘 보이는 것으로 매개 혀의 장축에 직각으로 나타나며 兩側性일때도 있다. 이 papilla는 사람에 따라 다르며 어떤 때는 적게 두드러지지 않게 나타나기도 하고 또한 뚜렷할때도 있다(Fig.77,78).

原因 : 正常的인 해부학적 구조

治療 및 豫後 : 치료를 필요하지 않는다.

鑑別診斷 : Lingual tonsil, Squamous Ca., Soft tissue tumor

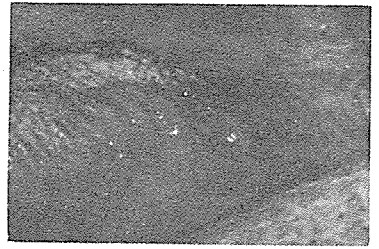


Fig.77

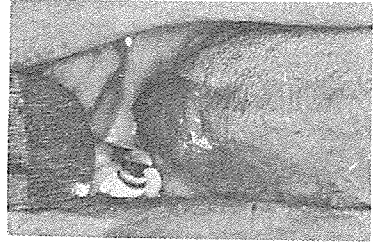


Fig.78

34. Varix (plural: varices)

臨床所見 : 구강점막에 赤, 靑色 또는 진자색으로 Fig.79와 같이 융기되는 것으로 보통 5mm이내이다. 협점막에서 많이 보며 口脣, 舌의 측면, 배면(Caviar tongue이라고도 칭함) 구강저에서도 보는 것으로 成人에 많음.

原因 : 이는 팽창된 정맥으로 그 원인은 不明치 않으나 연령증가에 따라 2차적으로 혈관벽의 弱化和 관련이 있는듯 하다.

治療 및 豫後 : 치료를 필요하지 않는다.

鑑別診斷 : Mucocele, Hemangioma

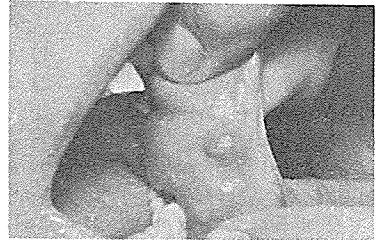


Fig.79

35. Lymphoid aggregates

臨床所見 : 정상적인 色調나 약간 붉게 융기되는 nodule로 나타난다. Fig.80에서와 같이 연구개에서 도발되나 점막 어디에서 나타난다.

原因 : ectopic한 임파조직에서 나타나는 것으로 이는 正常的이다.

治療 및 豫後 : 不要, 良好

鑑別診斷 : Foliate papilla.

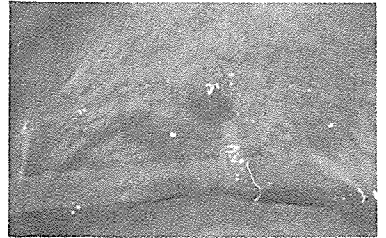


Fig.80

齒科病院 室內裝置

저희는 恒常 醫師先生님 곁에 있으면서 보다 젊고 보다 有能한 技術陣을 새롭게 構成하여 보다 적은 費用으로 보다 現代感覺에 알맞는 새로운 디자인으로 선생님 病院을 清潔하고 아늑하면서도 優雅하게 最大限의 空間을 잘 調和 시켜 선생님의 期待에 滿足을 드릴 것입니다.

1980. 2. 박종복 드림

PIK 피모이나
INTERIOR DESIGN SHOP

대표 박종복

서울·中區 水下洞 2 - 1 ☎ 776 - 1252