

41) Hyperparathyroidism 副甲狀腺機能亢進症

副甲狀腺ホル몬의 分泌異常으로 惹起된 全身疾患으로 頭蓋骨이나 顎骨에도 病巣를 갖는다.

臨床所見: 주로 40~50代 女性에 好發, 主症狀은 尿石症, bone pain, 高血壓等임.

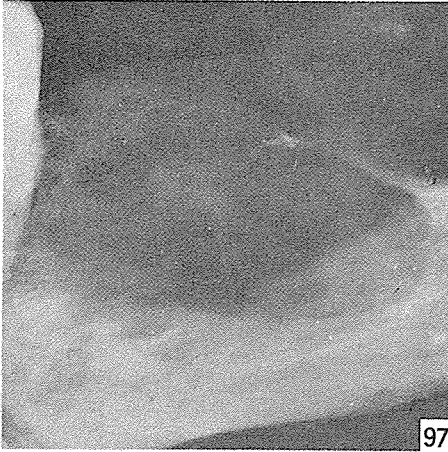
X線所見: 副甲狀腺ホル몬의 分泌增加로 Skeleton 에서 Ca이 遊離되기 때문에 暗影이 增加되고 管狀骨의 皮質이

얇게 나타난다. 이는 指骨에서 많이 나타나며 사진에서와 같이 上下顎骨을 脱灰吸收시켜 單發(Fig. 97) 또는 多發性의 暗影을 나타내어(Fig. 99) 때로는 腫瘍이나 囊腫과 鑑別하기 어려울때가 많다.

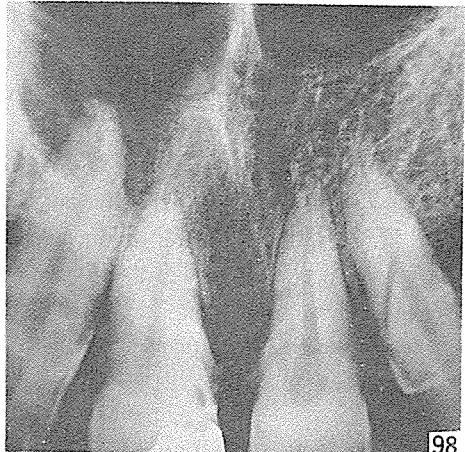
原因: 副甲狀腺ホル몬의 分泌增加로 機能亢進.

治療: 外科的 切除.

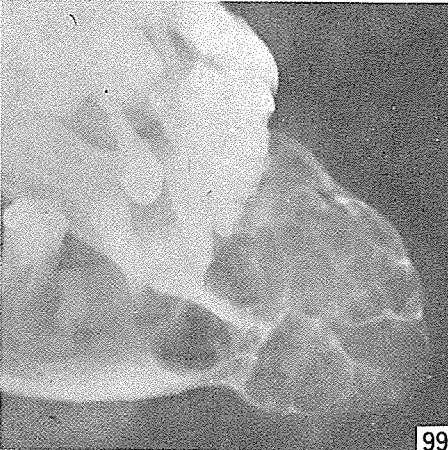
鑑別診斷: Giant cell granuloma Fibrous dysplasia aneurysmal bone cyst.



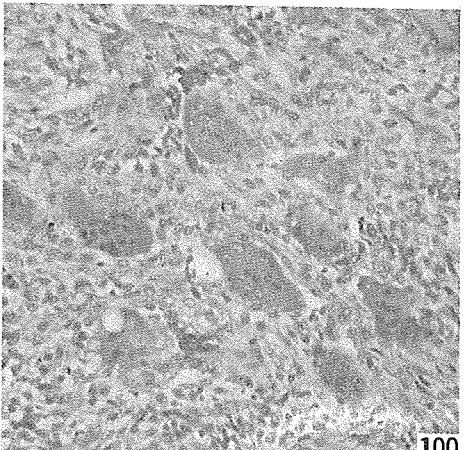
97



98



99



100

研究와 精誠을 다하는

Crown Bridge用

九井合金

Type "A" 黃白色

Type "B" 白色



眞 金 社

서울特別市 鍾路区 禮智洞 136-1



266-5575

261-6759