

II. 예방 치료 교정 (Interceptive orthodontics)

혼합 치열군에서 부정 교합이 예상 될때 이를 차단 시키는 술식을 총칭해서 말한다. 이는 교정 (preventive orthodontics)과 명확한 구분이 없으며 특별한 술식이라기 보다는 술식을 행하는 시기가 문제가 된다. 물론 예방 교정에서의와 같이 계속적인 모형 채득과 panoramic radiograph 및 두부 방사선 사진이 필요하게 된다.

① Equilibration of occlusal disharmonies

초기에 premature contact을 제거하지 않으면 tooth guidance 문제를 야기하게 된다. initial contact이 edge-to-edge 형태로 되었을 때는 흔히 하악의 condyle이 전방으로 미끄러지면서 상악의 labioincisal margin이 하악 약 전치부 lingual 쪽으로 sliding 되어 반대 교합으로 되기 쉽다. 또한 enamel pear이나 치아의 형태 이상 같은 것도 premature contact을 야기하여 부정 교합으로 될 수 있다는 것을 유의해야 할 것이다. 교합 조절을 할 때에는 wax를 연화시켜 놓고 habitual bite를 시켜 완전히 뚫린 곳 (prematurity가 있는)을 찾아서 삭제해 준다.

② Developing anterior cross-bite

일반적으로 상악 측절치는 중절치 보다 약간 설측에서 맹출하였다가 tongue pressure로 제 자리를 찾는다. 그러나 너무 lingual 쪽으로 치우쳐 맹출하거나 space가 충분하지 못하면 cross-bite를 야기할 수 있다. cross-bite가 예상 될 때는 tongue blade를 사용하여 영구치가 제자리를 차지 할 수 있도록 아이들을 교육 시킨다. (사진 1) 이것은 보통 하루 한두시간씩 약 2주정도 사용하면 충분하다. tongue blade가 해당 치아보다 너무 넓게 되지 않도록 적당한 폭경으로 깎아 주어야 하며 사용하는 시간은 부담이 되지 않는 TV 보는 시간을 이용하게 하는 것이 좋을 것이다. 또한 방법으로는 Inclined plane의 사용이다. (사진 2) 이것의 설계와 사용은 많이 소개 되었기로 생략하고 기공소에 의뢰하지 않고 치료실에서 의사가 간단히 만들 수 있는 Indirect-direct method를 소개한다.

㉠ 상, 하악 모형 제작과 wax bite를 채득

㉡ 교합기에 부착

㉢ 하악 전치부에 분리제를 바르고 paraffin wax로 적절한 inclined plane을 조각한다.

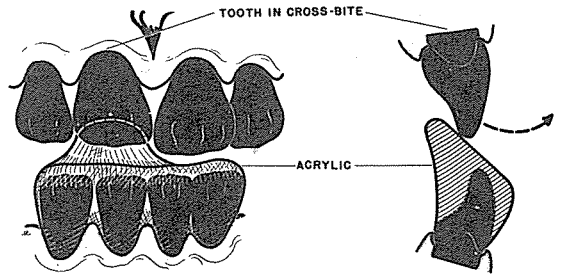
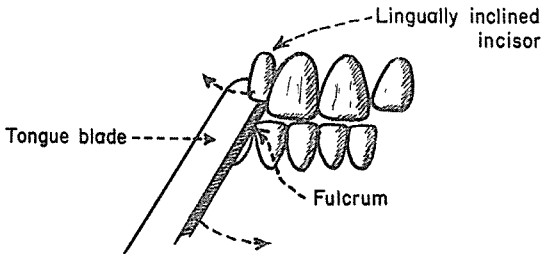
㉣ 다음 환자가 내원 했을 때 구강내에서 paraffine wax inclined plane의 적합 여부를 check 한다.


㉤ 조각 된 inclined plane을 끼운 채 alginate 인상을 채득한다.


㉥ paraffine wax를 제거하고 그 자리에 direct clear acrylic resin을 채운다.

㉦ 구강내에 다시 압접 시켜 setting을 기다려 여분을 삭제하고 완성한다.

완성 된 inclined plane을 cement로 고정시키느냐와 여부는 약 1 주 내지 2 주 동안 장착을 하는 동안 유동식으로 충분한 영양 공급을 할 수 있느냐에 달려 있다. 유동식이 불완전할 때는 cementation 하지 않아야 할 것이다.







서울특별시 인정 제12호

아세아치과기공소

대표 이 흥 규

서울 종로구 종로 5 가 115번지

☎ (763) 8559 · 7518