

(48) Polyostotic fibrous dysplasia-  
Albright's syndrome

多骨性 纖維異形성과 表皮의 非正常的 着色, 特  
히 女性에 있어서의 性的 早熟이 가장 特徵的으로  
나타나는 症候群임.

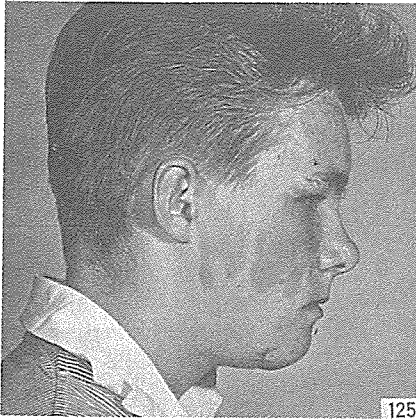
臨床的 所見: 顔面은 아주 正常이거나 때때로 非  
對稱이고 café au lait型的 斑 境界지워진 隆起되지  
않는 不規則한 着色點들이 背部, 大腿部, 臀部에 散

在되어 나타나며 褐色點은 骨에서 처럼 一側性이고,  
着色量과 骨에의 파급정도는 서로 關係가 있음. 大  
腿骨의 上端部에서 가장 好發하며 頭蓋骨과 顔面骨  
에 나타날때는 骨硬化가 顯著함.

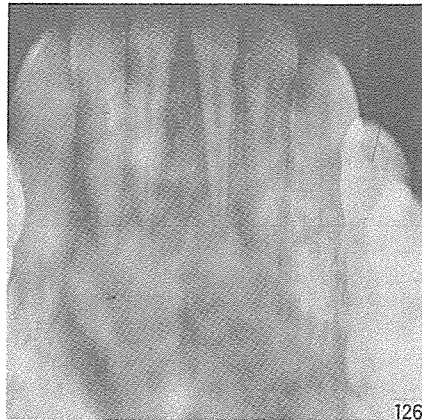
組織學的 所見: 身體部位에 따라 細胞數나 間質  
의 纖維에도 變化가 多樣하게 나타나며 骨柱의 形  
態와 數에도 變化가 많음. Fig 128

治療: 保存的 外科的 切除.

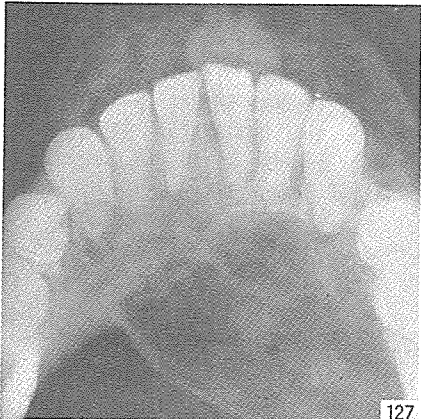
鑑別診斷: ossifying fidroma.



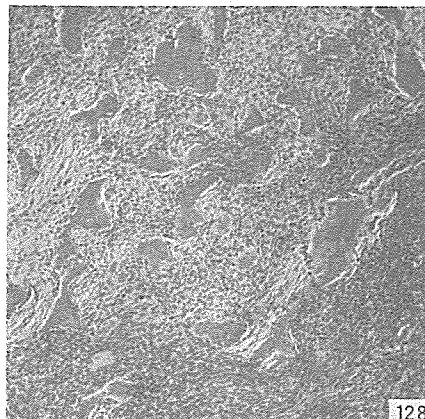
125



126



127



128

研究와 精誠을 다하는

Crown Bridge用

九井 合金

Type "A" 黃白色 Type "B" 白色



眞 金 社

42 - 5528

大邱事務室 46 - 2082

서울特別市鍾路区蓮池洞75 (동 산 빌 딩 303호)