

⑥ 협착 된 상악 치열궁의 문제

ㄱ Quad helix appliance

ㄴ Rapid palatal expansion

앞에서 말한대로 혼합 치열의 시기에서는 Quad helix appliance를 이용하여 협착된 상악 치열궁을 확대하는 것이 가장 바람직하지만은 영구 치열로 바뀌면서 신속한 구개부의 확대를 필요로 할 때는 rapid palatal expansion을 사용하는 것이 좋다. 이것의 효과는 midpalatal suture를 열며 point 'A' (subspinale)를 전방으로 나아가게 해서 안면을 개선한다. (만드는 방법)

a) 64/46 을 Banding 하고

b) 4/4 에는 Edgewise bracket을

c) 6/6 에는 double buccal tube를 붙인다.

d) Band가 장착 된 모형을 만들고

e) .338" wire로 band들의 설측에 납착시킬 수 있고, 좌우측을 resin으로 연결 시킬 수 있도록 bending한다.

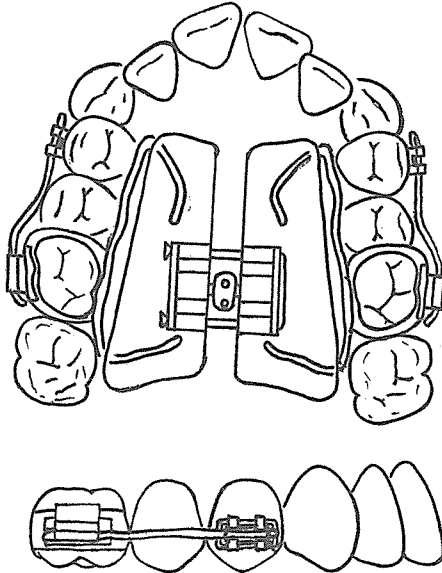
f) 납착한 후 direct resin으로 양측을 연결 시키면서 정중부에 Jack screw를 설치한다.

g) Jack screw가 작용할 수 있도록 정중부의 resin을 disk로 분리 시킨다.

h) 구강내에 cementation

i) Buccal 쪽에는 .018"×.022" rectangular wire를 적당히 끊어 넣고 결찰한다. (활성화)

목표에 도달할 때까지 매일 1/4회전 시킨다. 목표에 도달하면 그 상태를 2~3개월 동안 보정을 위해 그대로 둔다.



서울특별시 인정 제12호



아세아치과기공소
Asia Dental Ladoratoty

대표 이 흥 규

서울 종로구 종로5가 115번지

☎ (763) 8559 · 7518