

(51) Pierre Robin's Syndrome

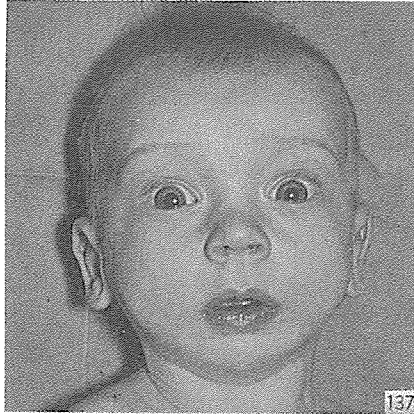
口蓋裂, (cleft palate) 小顎症 (micrognathia), 舌下垂 (glossoptosis)를 나타내는 症候群으로서 遺傳的 경향은 없는 疾患이다.

臨床所見: 下顎은 작고 退縮되어 "Andy Gump" 狀을 보이며 小顎症에 의해 舌筋組織에 적당한 支持를 줄수 없어 舌이 後下方으로 처지게 되고 (glossoptosis), 顔面은 두드러지며 出生時에 뚜렷이 나타

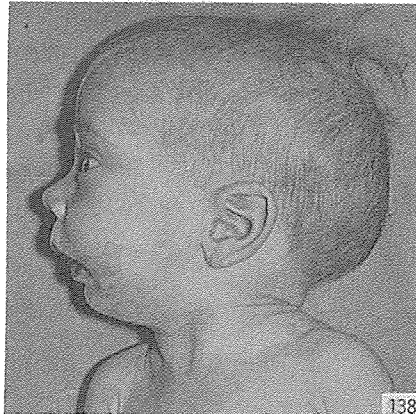
난다. (Fig. 137) 또한 口蓋는 짧고 裂이 넓은 狀態로 남아있다 (Fig. 140).

合併症: 喘鳴, 青色症, 下部肋骨과 胸骨의 indrawing, 反弓緊張 (opisthotonos)

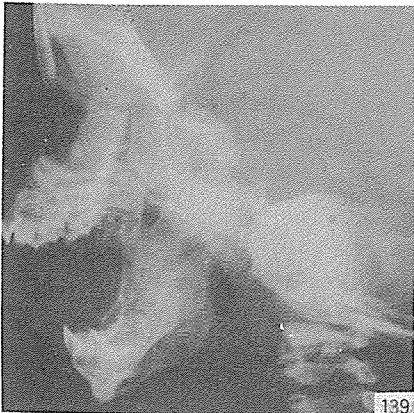
X-線所見: 下顎體가 짧고 下顎枝와 이루는 각이 급격하다.



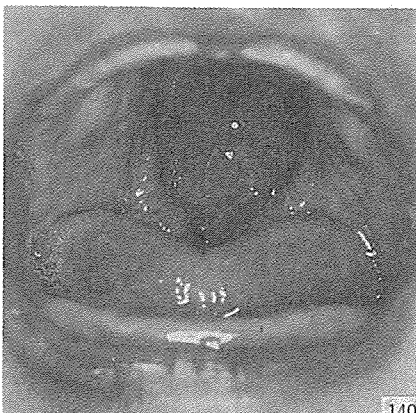
137



138



139



140

研究와 精誠을 다하는

Crown Bridge用

九井 金 社

Type "A" 黃白色 Type "B" 白色



眞 金 社

電話: 764 6611
6633

서울特別市鍾路區蓮池洞75 (동 산 빌 딩 303호)

釜山事務室 42-5528
大邱事務室 46-2082