

Preprosthetic surgery (III)

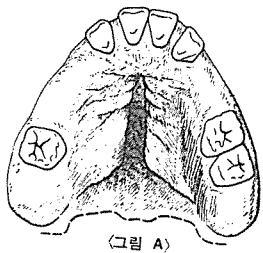
1. soft tissue deformities and corrective procedures.

(5). Fibromatosis of the palate

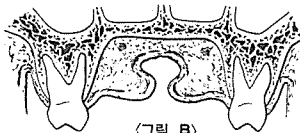
- ① 上顎口蓋部に 存在하는 纖維腫症等, 組織의 過多한 增殖으로 말미암아 上顎義齒의 装着이 妨害를 받을 경우에 이 術式을 行함. (그림 A, B)
- ② electrosurgical loop로 願하는 形態가 될 때까지 過剩增殖된 組織을 除去한다. (그림 C)
- ③ 露出된 創傷部는 iod form gauze로 덮은 다음 surgical pack이나 Z. O. E. 등으로 補強해 주어 約 72時間정도 維持시킨다. (그림 D, E)

(6). Repositioning the attachment of the depressor septi muscle.

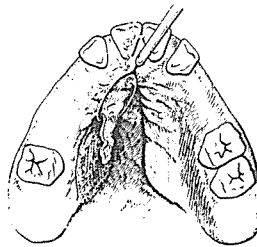
- ① 筋纖維가 稠密膠原組織(dense collagenous tissue)과 癒着되어 있어 上顎前齒部에 diastema가 發生된 狀態. (그림 F)
- ② 上顎中切齒사이의 稠密膠原組織을 그림과 같이 除去. (그림 G)
- ③ depressor septi muscle의 兩쪽 side를 따라 垂直切開(vertical cut)를 한 다음 脣測齒槽骨로 부터 筋肉을 離斷(dissection) 시킨다. (그림 H)
- ④ 切開面(cut edge)을 labial sulcus level에 位置하게끔 移動시켜 骨膜과 縫合. (그림 I)
- ⑤ iodoform gauze로 創傷部를 덮은 뒤 그위에 surgical pack으로 補強시켜 3日間 維持. (그림 J)



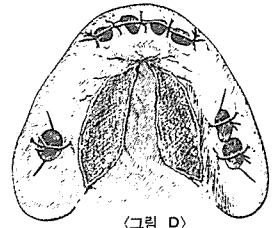
(그림 A)



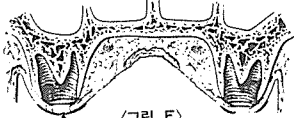
(그림 B)



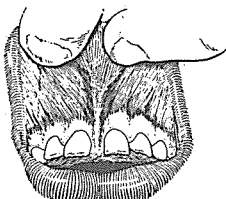
(그림 C)



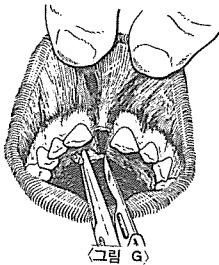
(그림 D)



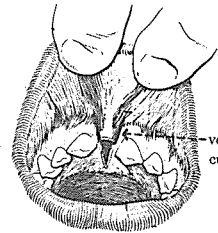
(그림 E)



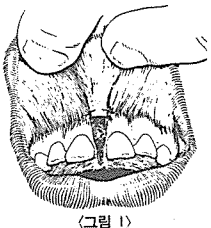
(그림 F)



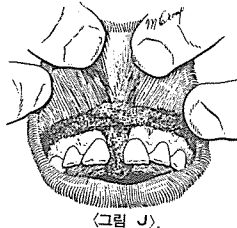
(그림 G)



(그림 H)




(그림 I)



(그림 J)

SUCTION

- ① 가볍고 移動하기 쉬우며 기름칠을 할 必要가 없다.
- ② 眞空計를 읽기 쉬우며 調節손잡이로 眞空度를 0에서 22Hg까지 쉽게 調節할 수 있으며 排泄物이 흘러 넘지 않게 安全트랩이 달려 있다.
- ③ 녹과 腐蝕을 防止하기 위하여 Alcorite 皮膜을 입혀 놓았다.
- ④ Thomas社가 만든 本 Suction은 醫療機器標準(規格)에 適合한 精巧한 製品이다.



110 Volt.

[Portable model]



株式會社 多木洋行

DAMOK INTERNATIONAL LTD.

TEL. 28-7919. 778-3028