

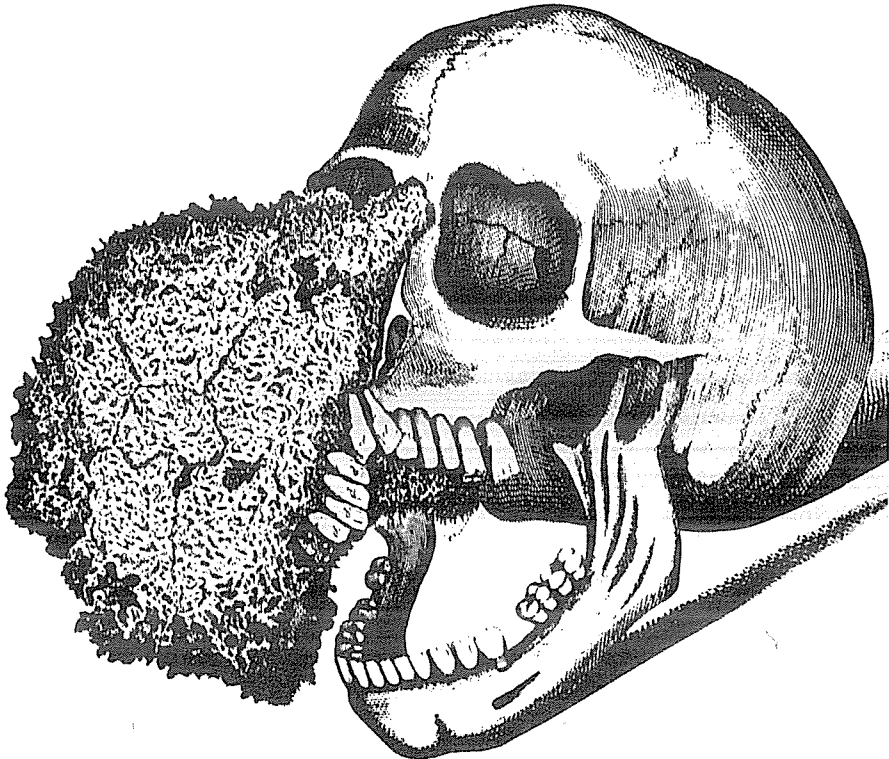
Cancerous Mard Bone or Osseous Tumor

Grown From And Destroying The skull of a woman

이 부식 동단화의 그림은 1806회 영국 런던의 Royal College of Surgeons의 회원인 Joseph Fox on 의해서 발표된 논문인 "The History and Treatment of the Dieases of the Teeth"에 수록된 그림이다.

이 거대한 종양 때문에 오른쪽 반구가 변형되어 있고 치아도 완전 전위되어 있다.

물론 이러한 병을 치아질환에서 유래하는 것으로 추정하였다. 이러한 骨종양은 안모를 변형 시키고 완전이나 부분적으로 덮히게 되어 부끄러워 했다고 기록하였으며 현재 이러한 종양은 현대적인 방법에 의해서 치료할 수 있기 때문에 매우 드문현상이다.



**BoSung**

◎ DENTAL TECHNICIAN으로 운영되는 寶城合金은 이 순간에도 연구 노력하고 있습니다.

- SUPER-A: 신제품으로 7 : 1 금합금의 색상.
- A-TYPE: 황백색의 ORIGINAL TYPE
- B-TYPE: 종래의 B-TYPE
- 28-CAST: 신제품으로 가장 경제적인 백색 합금.  
( 현재 판매 중인 JWE와 성분용도가 동일함)

**寶 城 合 金**

서울 · 종로구 창신동465

전 화 : 764 { 3024  
3411