

(50) Hyper telorism

兩眼窩間 거리가 멀어지는 것을 뜻하며 보통 다른畸形現狀을 동반하는 遺傳的 疾患으로서 蝶形骨發育異狀으로 추측됨.

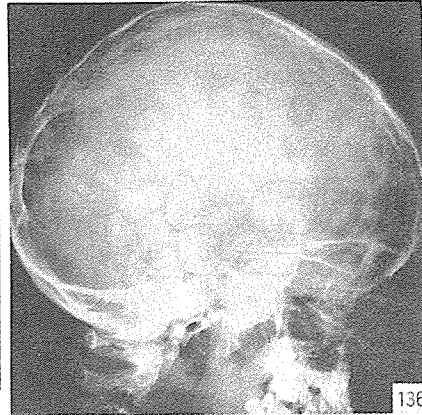
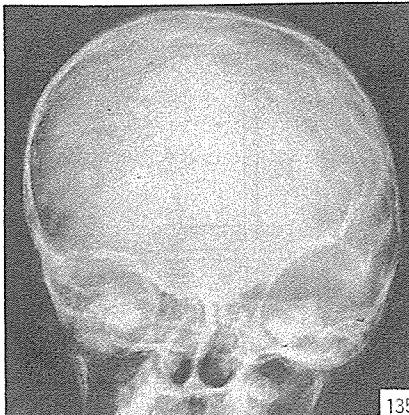
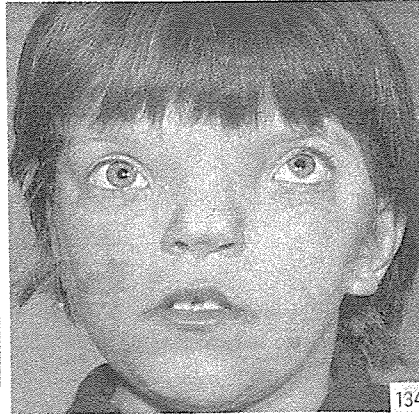臨床所見 : 일반적으로 斜視眼을 나타내며 (Fig. 133). 鼻低가 넓고 평편하고 (Fig. 134), 鞍鼻를 보이는 경향이 있음. 頭蓋骨은 正常이나 前頭骨과 側頭骨의 隆起가 특징적이고 前額部는 낮고 前後間 거리는 짧으며 (Fig. 135, 136) 上顎發育不全으로 下顎

이 突出된 狀을 보임.

口腔內所見 : 보통 high-arch palate 이며 口蓋裂을 볼수 있고 小齒와 瑠瑯質形成不全, 永久側切齒의 缺損을 보이며 上顎脗側 繫帶가 두드러지고 口蓋에 小窩가 생기기도 함.

同伴症 : 精神的 發育不全과 合指症, 外胚葉性 障礙, 腎臟發育不全症, Sprengel's shoulder, webbing of the neck, 先天性 心臟畸形, 尿道下裂, 聽覺障礙等.

原因 : 不明



研究와 精誠을 다하는

Crown Bridge用

九井 合金

Type "A" 黄白色 Type "B" 白色



眞 金 社

電話 : 764 6611
6633

서울特別市鍾路区蓮池洞75 (동 산 빌 딩 303호)

釜山事務室 42-5528
大邱事務室 46-2082