

Vestibuloplasty(Ⅲ) : Extension of lingual sulcus

1. Lingual mylohyoid muscle repositioning according to the technique of Trauner

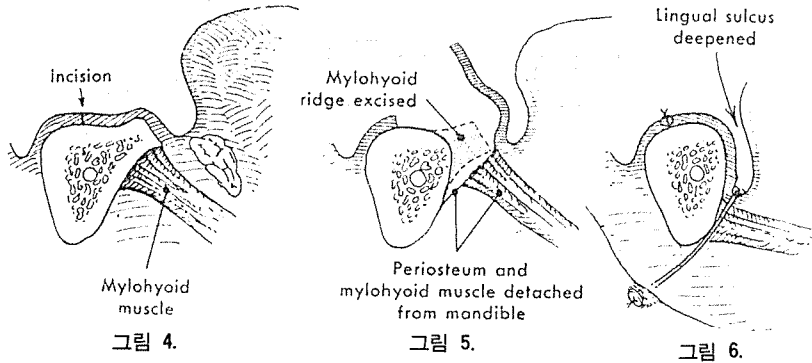
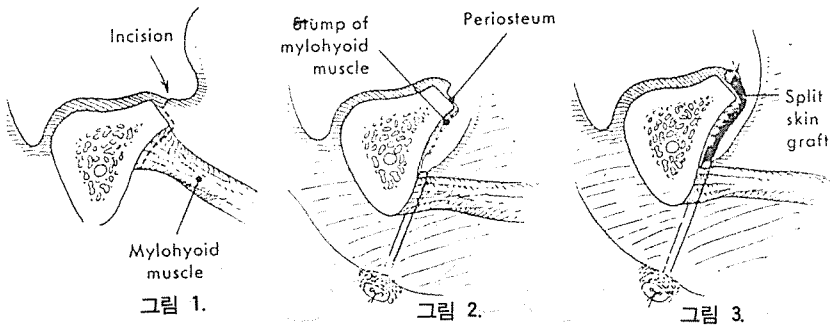
<Technique>

- 1) 口腔粘膜과 mylohyoid muscle을 통해 切開한다(그림 1).
- 2) 骨膜은 骨에 남겨둔 채로 組織을 薄離시킨 다음 mylohyoid muscle을 external sture에 의해 口腔底에 固定시킨다(그림 2).
- 3) 骨上에 생긴 surgical defect는 split thickn-ess skin graft로 被蓋시킨다(그림 3).

2. Lingual mylohyoid muscle repositioning according to the technique of Caldwell

<Technique>

- 1) 齒槽骨 頂上部位에 切開를 한다(그림 4).
- 2) 骨膜과 mylohyoid muscle을 下顎骨로 부터 薄離시킨 다음 必要한 量만큼의 骨을 切除한다(그림 5).
- 3) external suture에 의해 mylohyoid muscle을 口腔底에 固定시킨다(그림 6).
- 4) 만약 使用해 오던 義齒가 있으면 lingual flange를 延長시켜 装着케 한다.



서울市認定第89号

전우치과기공소 전우치과기공소 전우치과기공소 전우치과기공소 전우치과기공소 전우치과기공소 전우치과기공소  
 전우치과기공소 전우치과기공소 전우치과기공소 전우치과기공소 전우치과기공소 전우치과기공소 전우치과기공소  
 전우치과기공소 전우치과기공소 전우치과기공소 전우치과기공소 전우치과기공소 전우치과기공소 전우치과기공소  
 전우치과기공소 전우치과기공소 전우치과기공소 전우치과기공소 전우치과기공소 전우치과기공소 전우치과기공소  
 전우치과기공소 전우치과기공소 전우치과기공소 전우치과기공소 전우치과기공소 전우치과기공소 전우치과기공소  
 전우치과기공소 전우치과기공소 전우치과기공소 전우치과기공소 전우치과기공소 전우치과기공소 전우치과기공소  
 전우치과기공소 전우치과기공소 전우치과기공소 전우치과기공소 전우치과기공소 전우치과기공소 전우치과기공소  
 전우치과기공소 전우치과기공소 전우치과기공소 전우치과기공소 전우치과기공소 전우치과기공소 전우치과기공소

戰友齒科技工所

代表 池榮輝

서울특별시 동대문구 용두동 223~23

☎ 92-8926 93-0051