

설골상부 근육이완술이 기관성형에 미치는 효과 (실험적 연구)

김 경 우

(지도: 이홍균** · 김세화)

— Abstract —

Experimental Study for the Efficiency of Suprahyoid Release Technique in Dogs

Kyung Woo Kim*

In case of segmental injury of trachea, the primary repair is very difficult, because the trachea is fixed in place without movability from the surrounding tissue. In addition to special anatomical situation of trachea, any ideal artificial prosthesis for tracheal replacement is not still appeared. Many authors proposed several procedures for the tracheal repair, but satisfactory results were few. Among the proposed procedures end to end anastomosis of trachea was noted superior when both ends of trachea could be approximated by mobilization of upper and lower injured trachea.

The author's experiment was designed to determine the effect about decreased tension on trachea when the hyoid bone was released downward from the surrounding muscular structures.

The experimental dogs were divided into two groups, suprahyoid releasing group (SHR) and control group of intact hyoid.

SHR group was subdivided into two groups according to the degree of tension.

The experimental results were as follow;

1. SHR group: In view of X-ray, the distance between the angle of mandible and the displaced hyoid bone was lengthened downward. And it's range was from 1.3cm (38%) minimally to 2.7cm(108%) maximally.
2. Control group: The distance between the angle of mandible and hyoid was same in both pre and postoperation.

As the result of this experiment study, the suprahyoid release technique seems to be the efficient method that enable of release the trachea maximally. And it should be expected that the SHR technique is applicable clinically.

머 리 말

기관성형술에 있어서 기관은 해부학적으로 주위조직과

가톨릭의과대학 흉부외과학교실

** 가톨릭의과대학 흉부외과학교실 주임교수

* Department of Thoracic and Cardiovascular Surgery,
Catholic Medical College, Seoul Korea. (Directors:
Prof. Hong Kyun Lee** Assoc. Prof. Se Hwa Kim)

가동유리(可動遊離)가 제한되어 있음으로 기관병변부의 절제후 단단문합의 시행이 매우 힘든것이 사실이다. 일찌기 Colles(1886)가 기관절개술후에 발생한 기관협착을 보고한 이래 기관절개술의 적응증이 확대됨에 따라 기관절개술후 기관협착(Murphy et al.1966 :Johnston et al, 1967) 기관삼관후 협착(Cooper & Grillo, 1969 ; Miller & Sethi, 1970)의 빈도가 증가하고 있다. 근 자에는 교통수단의 발달로 인한 교통사고로 오는 기관의

상외에 기관종양의 수술적 치료가 요구되는 예가 증가하고 있다. 이러한 경우에 기관절제후에 생기는 긴 기관결손부의 대치가교에 이용할만한 적당한 인조재료가 아직 발견되지 못하고 있음에 비추어 긴 결손부를 메꾸기 위한 방법으로 최대한으로 결손부 상하의 기관자체를 유리가능 하는것이 필요하다. Cantrell 과 Folse(1961)는 실험견을 가지고 환상절제하고 직접 문합함에 있어서 단단문합부에서의 긴장이 1700g 중 이하이면 일차적으로 치유되나 2200g 중 일때는 봉합부가 파열되는등 문합부의 긴장도의 중요성을 강조한 바 있다. Montgomery(1974)는 환자가 어리고 기관의 윤상인대가 비교적 탄력성이 있으면 최고 3cm까지의 기관결손은 이완술기없이 문합이 가능하다고 보고한 바 있으나 Griilo(1965)는 1개의 기관연골을 잘라도 탄력성이 거의 없는 노인에서는 재협착이 온 예를 보고하였다. 동물실험에서나 임상에서 이완술기 없이 기관절제후 단순한 단단문합은 기관협착이란 후유증을 남기게되며 특히 긴 결손부에 대해선 협착내지는 폐쇄가 생기게 되므로 Montgomery(1974)는 설골상부근육이완술(suprahyoid release technique)을 제안하고 최대한의 기관 유리가동과 최소한의 긴장으로 단단문합을 할 수 있다고 하였다.

저자는 이 수술술기를 8마리의 실험견에서 시행하고 supra hyoid release(SHR)없이 단순절제 및 문합한 대조군과 비교하여 긴장없는 단단문합의 절제가능 길이를 관찰하였다.

재료 및 방법

1. 재료

실험동물로서는 약 7일간 실험실에서 규정사료로 사육한 후 건강하다고 인정되는 체중 8~14kg의 잡견 10마리를 사용하였다.

2. 방법

모든 실험동물은 체중 kg 당 20mg의 pento barbital sodium을 정맥주사하여 마취시키고 기관내 삽관한후 먼저 술전 하악골각과 설골체부와의 거리를 측정하였다. 이때 실험견의 턱을 약간 들어올려 경추골과 턱이 일직선이 되도록 하였고 피사체와의 거리는 40인치로 고정후 X선 촬영을 하였다. 수술은 기관내 삽관 튜브를 실험용 호흡기에 연결하여 대기로 일정횟수의 양압호흡을 시켰다. (20~30회/min)

가. 수술

1) SHR군

전경부에 반월형 절개로 들어가서 설골과 기관을 충분히 노출시키고 설골체상부에 부착한 수개의 근육(악설골근, 이설골근, 이설근, 경설설골근, 설골설근)을 절단하고 설골의 소각과 대각을 절단함으로써 설골체만을 하방으로 유리가능하고 동시에 설골체 하부에 부착한 흉설골근과 견갑설골근의 하방수축견인을 증대시킬 수 있었다(그림 1a, 1b). 기관 단단문합에는 3-0 prolene 또는 tevdek을 사용하였으며 바늘이 기관 내강으로 나가지 않도록 하기 위해 연골을 포함해서 점막하층까지만 국한하도록 노력하였다(그림 2).

2) 대조군

전경부에 반월형 절개로 들어가서 SHR을 안하고 단순한 기관절제와 문합을 시행하였다.

나. 측정방법

1) SHR군 (8마리)

① 절제후 문합부 긴장도 측정군: 기관절제길이 (3cm와 5cm, 각 두마리씩)에 따른 문합부의 긴장도를 특별히 제작된 저울(그림 3)로 측정하고 각 실험동물

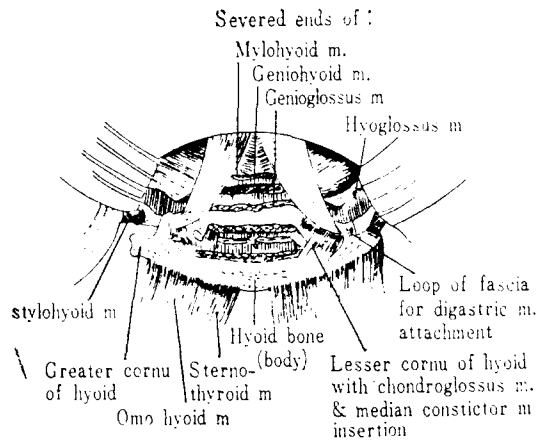


Fig. 1a. Regional anatomy surrounding the hyoid bone.

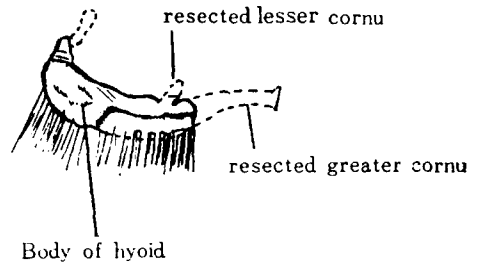


Fig. 1b. Diagram of hyoid bone showing where it was resected.

실험군 10 마리에 대한 결과를 SHR 군과 대조군으로 비교 관찰하였다.

1) SHR군(8마리)

① 절제후 문합부 긴장도 측정군 : 각 2 마리씩에서 3 cm와 5 cm의 기관절제를 한 결과 3 cm 절제한 실험 전에서 900 g 중(12kg/dog)과 800 g 중(11kg/dog)의 긴장으로 단단문합이 가능했으며 X선상 하악골각과 하방으로 이동된 설골체부와의 거리는 4.5 cm과 4.7 cm으로 술전 3.0 cm 및 3.4 cm 보다 각각 1.5 cm과 1.3 cm 길어졌다. 5.0 cm 절제한 개에서는 각각 1000 g 중(10

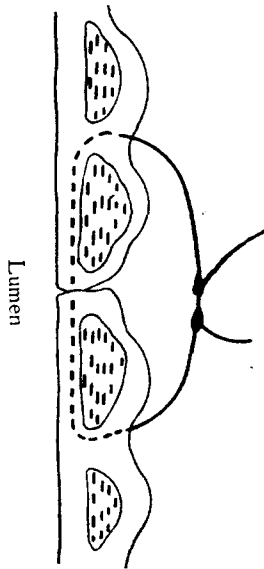


Fig. 2. Suture that encompasses tracheal ring of both proximal and distal tracheal segments.

에서 SHR 전후에 하악골각과 설골체부와의 거리변동을 X선상에서 측정하였다.

② 문합부 긴장도 측정후 절제군 : 문합부 긴장도 (1500 g 중과 2000 g 중, 각 두마리씩)에 따른 기관절제 길이를 측정하고 각 실험동물에서 SHR 전후에 하악골각과 설골체부와의 거리변동을 X선상에서 측정 및 비교 하였다.

2) 대조군(2 마리)

단순한 기관절제(각각 5 cm)에 따른 문합부의 긴장도를 측정하였다. 술후에 하악골각과 설골체부 사이의 거리를 X선촬영하고 술전과 비교하였다. 모든 실험견에서 술후 7 일간 매일 1,000 만 단위의 페니실린을 투여하였으며 대부분은 수술후 16~30 시간부터 연하장애 없이 음식물을 섭취하였다. 이상의 모든 실험견들은 술후 21~24 일에 걸쳐 희생시킨 뒤 관찰하였다.

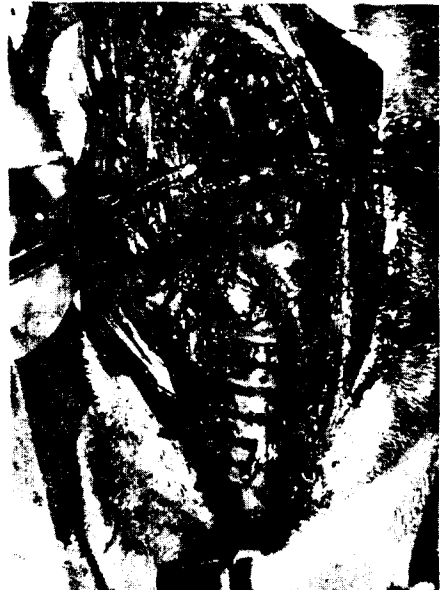

Fig. 4. Photograph of end to end anastomosis of resected trachea after SHR.

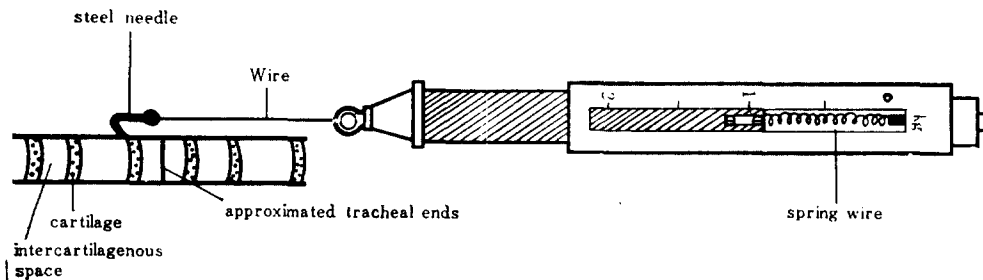


Fig. 3. Specially designed scale for counting the tension between resected tracheal ends.

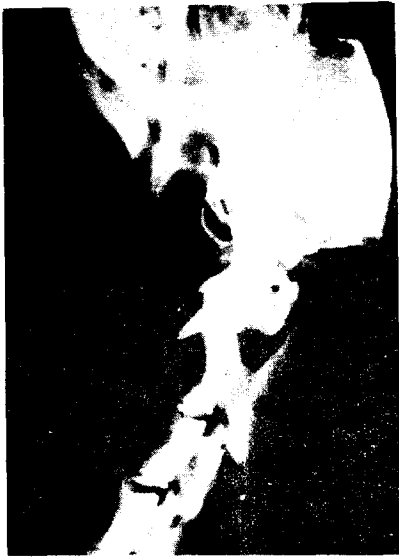

Fig. 5. Photograph of pre-op. roentgenogram showing the distance (3cm) between mandibular angle and hyoid body. (13kg/6cm resection/1500g. tension)

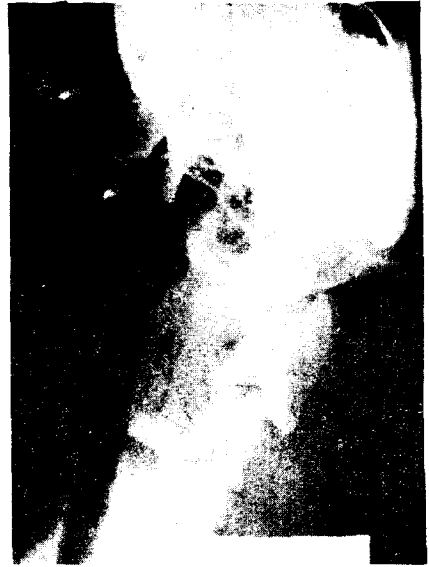

Fig. 7. Photograph of pre-op. roentgenogram showing the distance (2.5cm) between mandibular angle and hyoid body. (14kg/8cm resection/200g. tension)

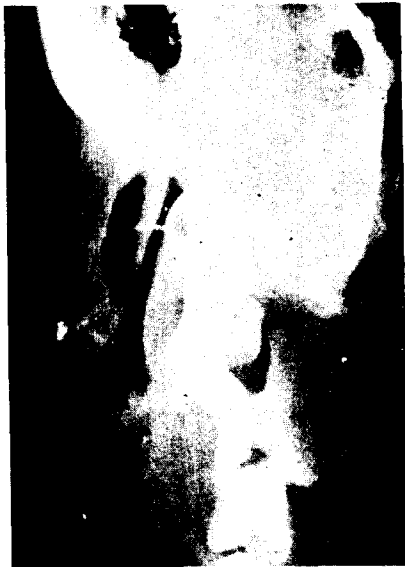

Fig. 6. Photograph of post-op. roentgenogram showing the distance (5cm) between mandibular angle and displaced hyoid body.

kg/dog), 1100 g 중 (8 kg/dog)의 긴장도로 단단문합이 되었다. X선상 하악골각과 하방으로 이동된 설골체부와의 거리는 4.3 cm과 4.0 cm으로 술전 2.6 cm 및 2.5

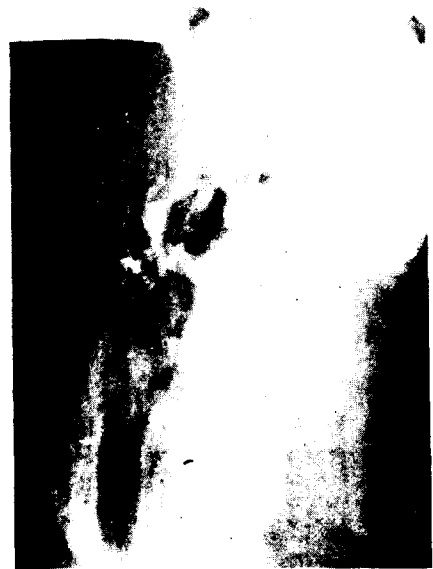

Fig. 8. Photograph of post-op. roentgenogram showing the distance (5.2cm) between mandibular angle and displaced hyoid body.

보다 각각 1.7 cm 과 1.5 cm의 길이연장을 볼 수 있었다. 육안소견상 단단문합부에서 육아조직에 의한 내강의 협착이 다소 있었으나 해부학적 연속성과 통기성은 양호했다. 조직소견상 문합된 기관벽의 점막상피는 섬

모성 위중증 원주상피로서 양호한 재생을 보여주었다.

② 문합부 긴장도 측정후 절제군 : 각 2 마리씩 문합부 긴장도에 따라 기관절제를 한바 1500 g 중의 긴장도에서 6 cm (13 kg/dog), 6.5 cm (12 kg/dog) 그리고 2000 g 중의 긴장도로는 8 cm (14 kg/dog), 7.6 cm (12 kg/dog) 의 절제가 가능하였다. X선상 하악골각과 하방으로 이

동된 실골체부와의 거리는 5.0 cm과 5.1 cm으로 술전의 3.0 cm 및 2.9 cm 보다 각각 2.0 cm과 2.2 cm 이 길어졌고 2000 g 중의 긴장도로 문합된 실험견에선 5.2 cm과 5.0 cm으로 술전 2.5 cm 및 2.5 cm에 비해 2 배의 길이연장을 보았다(표1). 육안소견상 문합부에 부분적인 염증반응과 내강이 약간 좁아져 있었으나 통



Fig. 9. Photograph of pre-op. roentgenogram showing the distance (3.0cm) between mandibular angle and hyoid body (control; 10kg/5cm resection/1800g. tension)



Fig. 10. Photograph of post-op. (no SHR) roentgenogram showing the unchanged distance (3.0cm) between mandibular angle and hyoid body.

Table 1. Comparison between SHR and no SHR groups following resection of trachea.

Group	types of measurement	B.W.	length of resection	tension	A distance between mandible angle & hyoid bone		
					Pre-op	Post-op	lowering of hyoid bone cm %
SHR	initial resection and measurement of anastomotic tension	12kg	3cm	900g중	3.0	4.5	1.5cm 50%
		11kg	3cm	800g중	3.4	4.7	1.3cm 38%
		10kg	5cm	1,000g중	2.6	4.3	1.7cm 65%
		8kg	5cm	1,100g중	2.5	4.0	1.5cm 60%
	initial measurement of anastomotic tension	13kg	6cm	1,500g중	3.0	5.0	2.0cm 67%
		12kg	6.5cm	1,500g중	2.9	5.1	2.2cm 75%
	and resection	14kg	8cm	2,000g중	2.5	5.2	2.7cm 108%
		12kg	7.6cm	2,000g중	2.5	5.0	2.5cm 100%
NO SHR	simple resection and measurement of anastomotic tension	11kg	5cm	1,700g중	3.5	3.5	0cm 0%
		10kg	5cm	1,800g중	3.0	3.0	0cm

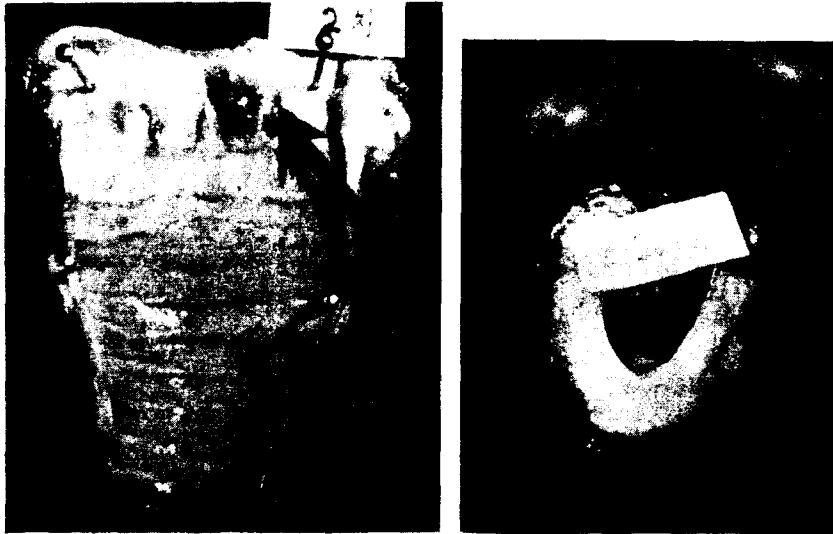


Fig. 11, 12. Photograph of gross appearance showing good anatomical continuity and patency (10kg/5cm resection/1000 g. tension)



Fig. 13, 14. Photograph of gross appearance showing anatomical continuity and narrowing patency (control group: 10kg/resection/1800g. tension)

기성은 비교적 양호했다. 현미경적 소견에서 다소의 염증세포, 모세혈관과 함께 신생육아조직을 보였으며 1500 g 중의 긴장도를 유지한 개에서는 양호한 상피재생을 볼 수 있었으나 2000 g 중의 긴장도를 유지한 실험견에선 다소 불량한 점막상피의 재생을 보았다.

2) 대조군 (2 마리)

대조군은 SHR을 시행안하고 5 cm의 기관절제에 따른 단단문합부의 긴장도는 1700 g 중(11kg/dog)과 1800 g 중(10kg/dog)이 측정되었다. X선상 하악골과 설골체부와의 거리는 술전과 술후 모두 3.5 cm(11kg/dog)

및 3.0 cm(10kg/dog)으로 거리의 변동이 없었다. 육안적으로 내강의 협착이 있었고 현미경소견상 문합부에서 염증세포의 침윤이 비교적 심한 섬유성 육아조직과 다소 불량한 점막상피의 재생을 보았다.

고 찰

최근 몇년동안 경부기관의 분절소실 빈도가 매우 증가되어왔다. 이것은 기관절개술 내지 심폐 및 혈관수술 같은 큰 수술에서 보조호흡을 요하는 환자의 수가 증가하는데 큰 이유가 있다. 기관절개후 기관협착이 가장

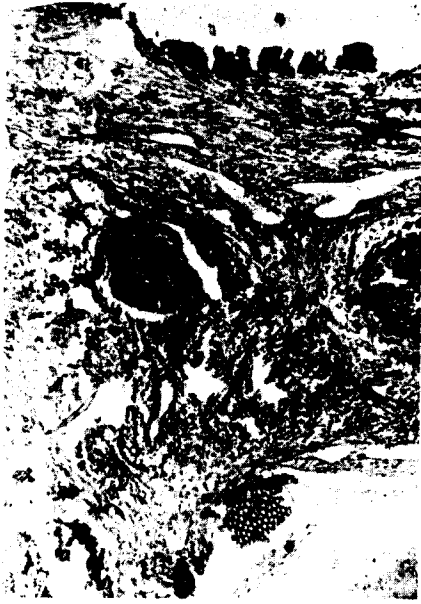

Fig. 15. Photomicrograph of SHR dog (10kg/5cm resection) showing good regeneration of pseudostriated columnar epithelium (H-E, stains, X100)

많이 오는 부위는 pearson 등(1968-a)과 김과이(1973)에 의하면 기관절개구 부위라고 하였고 Gibson(1967)과 Grillo(1969)는 Cuff 가 접촉되는 기관에 가장 많다고 하였다.

기관성형술은 19세기 말부터 20세기에 초에 디프테리아와 소아마비의 유행으로 많이 시행한 기관절개술의 증가로 기관협착이 문제가 되어 발달하기 시작하였으며 기관협착증에 대한 많은 치료법이 고안되었다. 기관협착증에 대한 고식적 요법으로는 기관지경이나 fenestrated tube의 삽입에 의한 기관확장술로서 성공한 보고도 있으나(Durcan, 1963; Borrie & Redshaw, 1970) Grillo(1969)는 기관확장술이 일부에에선 성공적이라 하더라도 성숙된 기관협착증에서는 성공적이 못되며 이러한 요법은 협착이 경한 환자나 너무 쇠약하여 외과적으로 큰 수술을 감당할 수 없는 환자에서 시행하여야 할 것이라고 하였다. 외과적 수술방법으로는 설상절제와 단단문합(Pearson et al. 1968-a), 환상절제와 단단문합(Barclay et al, 1957; Hood & Sloan; 1959; Miscall et al, 1963;李들, 1967; Grillo, 1969), 有莖피부를 이용하여 수차에 나누어서 하는 분기재건술(Gibson, 1967) 등이 임상에서 이용되어 왔다. 기관은 적당한 탄력성을 가지면서 완전히 허탈되지 않고 견고성이 있고 유연하면서도 주위조직에 대하여 팽창력을 가지

는 도관으로 이러한 특성은 연부조직을 이용한 재건술로는 얻을 수 없을뿐 아니라 기관절제의 정도가 크고 기관절제의 길이가 길 때는 단단문합에도 제한을 받는다. 이러한 기관의 특성과 단단문합의 제한을 해결하기 위해 시도된 인공기관중 Heavy Marlex Mesh(Ellis et al, 1962; Beall et al, 1963; Pearson, 1968-b)와 Heavy Marlex Mesh with Pericardium(왕과 이, 1977)과 Silastic Prosthesis, (Spinazzola et al, 1969; Borrie and Redshaw, 1970; Neville et al, 1972; 홍과이, 1975)를 들 수 있고 근자에 김과이(1973)는 육아조직에 의해 개구부에 협착이 온 입상에에서 설상절제 및 tygon tube를 삽입하는 stent plasty를 보고한 바 있다. 그러나 인조재료를 사용시 이에 따른 이물반응, 염증 및 흡식의 복잡성 등 여러가지 문제점을 완전히 배제할 수는 없다.

한편 인조재료를 사용하지 않고 기관을 절제하고 문합할 때 단단문합이 가능한 기관절제의 길이와 긴장에 대한 연구가 시행되었다. Cantrell과 Folse(1961)는 기관의 환상결손부를 직접 문합하는 동물(犬)실험에서 단단부의 긴장이 1700g 중이면 일차적으로 치유되나 2200g 중의 긴장일때 대부분이 재협착으로 분리되던가 파열을 초래하고 그 중간긴장도 즉 1700~2200g 중에선 결과를 예측하지 못한다고 하였다. Grillo(1965)는 성인 시체 40구에서 해부학적으로 절제 가능한 길이를 보고한 바 개흉술로 우측 폐문부의 완전박리와 폐인대를 절단하고 좌측 주기관지를 기관분지부의 바로 아래에서 절단한 다음에 심낭에서 폐혈관을 분리할 경우에는 평균 6.4cm의 기관을 절제하고 긴장없이 단단문합을 할 수 있다고 하였다. Mulliken과 Grillo(1968)는 신선한 시체 15구에서 기관문합 단단의 긴장의 안전범위는 1000~1200g 중 이하이며 늑막외로 기관절제의 단단문합이 가능한 길이는 목을 15~30° 앞으로 경사시킴으로 4.5cm를 절제할 수 있고 흉곽내의 기관지와 폐문부를 박리함으로써 1.4cm를 더 절제할 수 있어 전체적으로 5.9cm의 기관을 절제하고 단단문합을 할 수 있는 가능성을 시사하였다. 기관의 단단문합을 쉽게하며 기관을 유리가동하여 문합부에서 긴장을 적게 하려는 시도로 De do와 Fishman(1969)은 설골하부 이완술기(infrahyoid release technique)를 제안하였는데 이 수술은 절단되는 총 기관길이가 1.5~4.0cm 범위를 넘지 않는다고 한다. Montgomery(1974)는 설골상부 이완술기를 시행하였는데 이것은 설골하부 이완술기보다 문합부에서의 긴장이 적고 약 5cm 정도의 이완이 가능하며 또한

술후에 음식을 삼킬때 생길수 있는 연하곤란의 발생이 적다고 보고하였다. 그밖의 방법으로 기관연골 사이의 윤상인대를 절개 하는데 동물실험에서 1.5 cm 정도 이완시킬수 있다고 하였다(Montgomery, 1974). 윤상인대의 절개는 단독으로선 효과가 적음으로 환상절제 문합술과 병용하는것이 좋다고 하나 기관의 혈관공급은 하갑상선동맥, 쇄골하동맥, 내유동맥, 무명동맥, 기관지동맥같은 동맥분지들이 기관의 측면에서 문합하여 lateral pedicle을 형성한 뒤 측면을 따라 종으로 달리는 관개로 혈관이 차단될 위험이 크므로 이것의 병용을 반대하는 사람도 있다(Salassa, et al, 1977).

이상과 같이 기관의 유리가동술을 요약해보면 설골상부 이완술기는 평균 2.5 cm, 윤상인대의 절개는 1.5 cm, 흉곽내 기관지 및 폐문부 이완술은 1.4 cm, 설골상부 이완술기는 5 cm의 이완이 가능하다.

기관의 단단문합때 단단부의 정확한 접근은 혈착을 예방하는데 필수적이다. 즉 기관의 연골사이의 봉합을 지지해주는 점막과 점막간의 접촉이 중요한데 가능한 봉합사가 기관내강 표면에 나오지 않고 점막하층에 포함시키는데가 좋다. 이때 봉합사로는 이물반응이 적고 과도한 육아조직의 생성을 피하기 위해 3-0 혹은 4-0 tevdek, dacron 내지는 ticron을 쓰는것이 좋다.

Grillo (1979)는 15년간 기관삽관후 생긴 기관손상환자 208명에서 기관절제 및 재건술을 시행했다. 이때 경부의 전방굴곡이 어려웠던 20명의 환자에서 이완술기를 이용한 바 처음 9명의 환자에서 하설골상부 이완술기를 사용하였는데 이 방법에서 상후두신경의 손상을 주지 않음에도 불구하고 수술후에 연하곤란이 나타나서 Montgomery (1974)의 설골상부 이완술기로 대체시켜 11명에서 시행한 바 흡인도 거의 없었고 일시적인 연하곤란이 있었지만 설골상부 이완술기에 비해 기간이나 정도에서 훨씬 경하였다고 한다.

이상과같이 기관성형술에 있어서 설골상부 이완술식은 최대한으로 기관의 유리가동을 가능케 해주는 효과적인 방법으로 볼 수 있으며 앞으로 임상에 널리 이용 및 응용할 수 있는 좋은 술식으로 기대된다.

맺 음 말

저자는 10마리의 실험견에서 설골상부 근육이완술을 이용하여 기관절제와 단단문합을 시행하고 문합부의 긴장도와 하악골각과 하방으로 이동된 설골체부와의거리변동, 기관내강의 문합상태 및 점막상피의 재생여부를 관

찰하여 다음과 같은 결론을 얻었다.

1. SHR군에서 하악골각과 하방으로 이동된 설골체부와의 거리는 술전에 비해 술후 1.3cm(38%)부터 2.7cm(108%)에 이르기까지 길이의 연장을 보았으나 대조군에서는 전혀 변동이 없었다. 긴장도에 있어서도 같은 5cm의 기관절제에서 SHR군은 1000g 중(10kg/dog); 1100g 중(8kg/dog)이지만 대조군에선 1700g 중(11kg/dog)과 1800g 중(10kg/dog)의 긴장도를 가졌다.
2. 현미경조건에서 1700g 중 이상의 긴장도가 높았던 동물에서는 문합부의 염증반응이 심하였고 상피재생도가 다소 불량하였다.
3. 설골상부 이완술기는 효과적인 기관의 유리가동이 가능한 기관성형술이며 문합부의 긴장도는 1500g 중을 넘지않는 범위에서 안전할 것으로 생각된다.

REFERENCES

1. Barclay, R.S., McSwan, N., & Wesh, T.M. : *Tracheal reconstruction without use of grafts. Thorax* 12, 177-180, 1957.
2. Beall, A.C., Harrington, O.B., Greenberg, S.D., Morris, G.C. & Usher, F.C. : *Tracheal reconstruction with heavy marlex mesh. Arch, Surg.* 86, 970-978, 1963.
3. Borrie, J. & Redshaw, N.R. : *Prosthetic tracheal replacement. J. Thorac. Cardiovascular Surg.* 60, 829-825, 1970.
4. Cantrell, J.R. & Folse, J.R. : *The repair of circumferential defects of the trachea by direct anastomosis; Experimental evaluation. J. Thorac. Cardiovasc. Surg.* 42, 589-598, 1961.
5. Colles, C.J. : *Stenosis of the trachea posttracheostomy for group of diphteria. Ann. Surg.* 3, 499-507, Cited from Pearson, F.G., Goldberg, M. & Da Silva, A.J. (1968). *Arch Surg.* 97, 380-394, 1886.
6. Cooper, J.D. & Grillo, H.C. : *Experimental production and prevention of injury due to cuffed tracheal tube. Surg. Gyn. Obst.* 129, 1235-1241, 1969a.
7. Dedo, H.H. & Fishman, N.H. : *Laryngeal release and sleeve resection for tracheal stenosis. Ann. Otol. Rhinol. Laryngol.* 78, 285-296.
8. Durcan, D.J. : *Tracheal stricture following tracheostomy by dilatation and steroid. J. Laryngol.* 77, 351-354, 1963.
9. Ellis, P.R., Harrington, O.B., Beall, A.C. & DeBakey,

- M.E. : *Use of heavy marlex mesh for tracheal reconstruction following resection for malignancy. J. Thorac. Cardiovasc. Surg.* 44, 520-527.
10. Gibson, P. : *Aetiology and repair of trachea stenosis following tracheostomy and intermittent positive pressure respiration. Thorax* 22, 1-6. 1967.
 11. Grillo, H.C. : *Circumferential resection of the mediastinal and cervical trachea. Ann. Surg.* 162, 374-388, 1965.
 12. Grillo, H.C. : *The management of tracheal stenosis following assisted respiration. J. Thorac. Cardiovasc. Surg.* 57, 52-71, 1969.
 13. Grillo, H.C. : *Surgical treatment of post-intubation tracheal Injuries. J. Thorac. Cardiovasc. Surg.* 78, 860-875, 1979.
 14. 홍기우, 이홍균(1975) : 기관재건술의 실험적연구, 가톨릭대학의학부논문집 28,3. 393 - 402.
 15. Hood, R.M. & Sloan, H.E. : *Injuries of the trachea and major bronchi. J. Thorac. Cardiovasc.* 38, 458-480, 1959.
 16. Johnston, J.B., Wright, J.S. & Hercus. : *Tracheal stenosis following tracheostomy. J. Thorac. Cardiovasc. Surg.* 53, 206-217, 1959.
 17. 김세화, 이홍균(1973) : 기관절개술후에 발생하는 기관 협착증에 관한 임상 및 실험적연구, 가톨릭대학의학부논문집 24, 221 - 235.
 18. 이홍균, 윤원로, 김인철, 김기현(1967) : 외상성 경부기관손상, 대한외과학회잡지. 9,3. 157 - 161.
 19. Miller, D.R. & Sethi, G. : *Tracheal stenosis following prolonged cuff intubation. Ann. Surg.* 173, 283-293, 1970.
 20. Miscall, L., Mckittrick, J.B., Giordano, R.P. & Nolan, R.B. : *Stenosis of trachea, resection and end to end anastomosis. Arch. Surg.* 87, 726-731, 1963.
 21. Montgomery, W.W. : *Suprahoid release for tracheal anastomosis. Arch. Otolaryngology.* 99, 255 - 260, 1974.
 22. Mulliken, J.B. & Grillo, H.C. : *The limits of tracheal resection with primary anastomosis, Further anatomical studies in man. J. Thorac. Cardiovasc. Surg.* 55, 418-421. 1968.
 23. Murphy, D.A., Maclean, L.D. & Dobell, A.R.C. : *Tracheal stenosis as a complication of tracheostomy. Ann. Thorac. Surg.* 2, 44-51. 1966.
 24. Neville, W.E., Hamoude, F., Anderson, J. & Dwan F.M. : *Replacement of the intrathoracic trachea and both stem bronchi with a molded silastic prosthesis J. Thorac. Cardiovasc. Surg.* 63, 569-576.
 25. Pearson, F.G., Goldberg, M. & Da Silva, A.J. : *Tracheal stenosis complicating tracheostomy with cuffed tube. Clinical experience and observation from a prospective study. Arch. Surg.* 97, 380-394, 1968a.
 26. Pearson, F.G., Henderson, R.D., Ginsberg R.J. & Stone, R.M. : *The reconstruction of circumferential tracheal defects with a porous prosthesis. An experimental and clinical study using heavy marlex mesh. J. Thorac. Cardiovasc. Surg.* 55, 605-616. 1968.
 27. Salassa, B.S., Pearson, B.W. & Payne, W.S., M.D. : *Gross and Microscopical blood supply of the trachea. Ann. Thorac. Surg. Vol.* 24, 100-107, 1977.
 28. Spinazzola, A.J., Granziano, J.L. & Neville, W.E. : *Experimental reconstruction of the tracheal carina. J. Thorac. Cardiovasc. Surg.* 53, 1-13, 1969.
 29. 왕영필, 이홍균(1977) : Heavy Marlex Mesh 와 심낭천을 이용한 기관재건술의 실험적연구. 대한흉부외과학회잡지 10,1, 7 - 16.