

## 합병증을 동반한 종격동 기형종

— 2 예 보고 —

구 자 홍\* · 김 공 수\*

— Abstract —

### Complicated Anterior Mediastinal Teratoma — Report of Two Cases —

Ja Hong Kuh, M.D.,\* Kong Soo Kim, M.D.\*

We have experienced two cases of complicated teratoma in anterior mediastinum. One case, 1-year-old female, has a huge anterior mediastinal teratoma involving almost all of the left pleural cavity with atelectasis of the left lung. The other case, 12-year-old female, has a anterior mediastinal teratoma with fistula between the teratoma and the bronchus of antero-medial basal segment of left lung. The bronchus has a bronchiectatic change with cell infiltration.

We performed exploratory thoracotomy with complete excision of tumor mass in both cases and with additional resection of antero-medial basal segment of the left lung due to inflammation and necrosis in latter case.

The patients had uneventful postoperative courses and were discharged in good condition.

Histopathologic diagnosis of these were benign teratoma consist of skin, skin appendages, cartilage, connective tissue, and gut.

## 서 론

기형종은 세 가지 배엽인 내배엽(endoderm), 중배엽(mesoderm), 외배엽(ectoderm)으로 구성된 조직을 가지는 발생학적 종양(embryonal neoplasm)이며<sup>1)</sup>, 종격동은 소아에서는 선미골부 다음으로<sup>1)</sup>, 성인에서는 생식선 다음으로 기형종이 호발하는 장소인데<sup>2)</sup>, 특히 전방 종격동에 호발한다.

종격동 기형종은 보통 양성이며, 성인이 될 때까지 증상이 없는 것이 특징이지만 감염이 되거나, 압박, 천공 등에 의해서 초기에 증상이 나타나기도 한다. 하지만 그 증상이 종격동 기형종에만 나타나는 특유한 것이 아니므로 오진을 하는 수가 많다.

본 전북의대 흉부외과에서는 합병증으로 좌측폐의 무

기폐를 동반한 전방 종격동 기형종 1예와, 기형종과 기관지 사이에 루를 형성한 기형종 1예를 각각 수술 치험하였기에 문헌고찰과 더불어 보고하는 바이다.

## 증 례 1

환자는 12개월된 여아로, 입원 3주전부터 발생한 발열, 해소, 호흡곤란을 주소로 본 병원 소아과에 입원하여, 결핵성 늑막염의 추정 진단하에 수차례 흉강천자를 실시했으나 부위를 바꿈에 따라서 소량의 장액성 또는 암갈색 액체가 나왔고, 흉부단순촬영상 변화를 보이지 않아, 종양의 진단하에 본 흉부외과로 전동되었다. 기왕력이나 가족력은 특기 할만한 사항은 없었다.

이학적 및 검사소견 : 입원 당시 체중은 7.5kg으로 발육이 부진한 상태였고 혈압은 80/60, 맥박 120/min, 체온 37.7℃, 호흡은 42/min 이었다. 흉부의 외관은 좌측이 약간 커져있고. 호흡시 흉벽운동은 저하되어 있

\* 전북의대 흉부외과

\* Department of Thoracic Surgery, College of Medicine  
Chun Buk National University

으며, 타진상 좌측 흉부 전반에 걸쳐 둔탁음이 들렸으며 청진상 좌측 폐야의 호흡음은 거의 들을 수 없었다. 심장 잡음은 없었고, 간지 우측 늑연골 하연 2cm 하방까지 촉진되었다. 혈액은 백혈구  $11,200/mm^3$ , 백혈구 분획상 호중구 35%, 임파구 64%였고 혈색소는 13.2 gr/dl, 적혈구 양은 39%였다. 뇨 및 간기능 검사 결과는 정상범위 내에 들었고, 심전도상은 이상을 발견할 수 없었다. Manteau test는 음성이었다. 입원당시 흉부단순 촬영상(Fig.1)에 좌측 폐야 전부를 차지하는 균일한 음영이 보였고, 종격동과 기관지 음영은 우측으로 심히 밀려 있었다. 위와같은 소견으로 보아 처음에는 액체가 좌측 흉강내에 저류된것으로 판단하여 시험천자를 하였고, 천자후 흉부단순 촬영상에 변화를 보이지 않아서, 흉강내 종양으로 생각하고 시험개흉술을 실시했다.

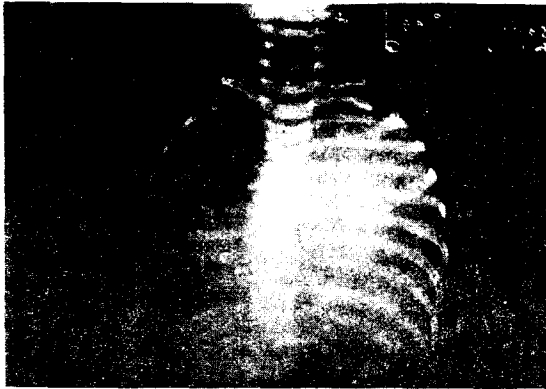


Fig. 1. Chest PA in case 1.

수술 소견 : 수술은 전신마취하에 좌측 제 5 늑골 기저부를 통해서 개흉하였다. 종양은 전방 종격동에서 발생하여 좌측 흉강내로 돌출되어 있었고, 좌폐는 종양에 의해서 흉강의 후방으로 완전히 눌려서 무기폐 상태를 보였다. 종양은 심낭 및 대동맥궁, 폐문부에 유착되어 있었고, 너무 커서 수술창으로 제거할 수 없어 종양의 공동내에 들어있는 장액을 150ml 정도 흡인한 후에 용이하게 제거할 수 있었다. 종양 제거후 좌측폐는 정상으로 팽창되었다.

조직병리 소견 : 종양은 육안적으로 원통형으로 크기는  $13.0 \times 8.5 \times 4.5$  cm 이었으며 외면은 회백색으로 균등균도가 약간씩 돌출되어 있었고, 절단면은 크기가 다른 여러개의 공동을 가지고 있었으며, 그속에는 암갈색 또는 투명한 장액 액체들이 각각 저류되어 있었다

(Fig.2). 광학 현미경상 피부와 피부 부속기관, 연골, 소아관 상피세포등이 보였고 악성변화는 없었다(Fig.3).

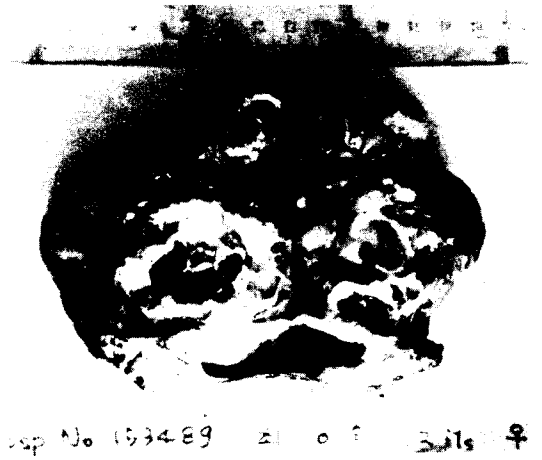

Fig. 2. Gross sectional finding in case 1.

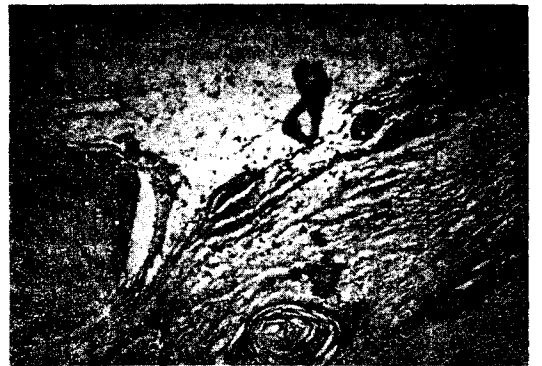

Fig. 3. Pathologic finding in case 1.

수술후 경과 : 합병증 없이 수술후 9일째 환자는 퇴원하였으며, 퇴원시 흉부단순 촬영상 이상소견은 발견할 수 없었다.

## 증 례 2

환자는 12세된 여자로서, 입원전 약 6개월 동안의 해소와, 수차례의 혈성객담을 주소로 본 병원 소아과에 입원했다. 환자는 소아과에 입원했던 11일동안 체열과, 폐결핵, 횡격막 탈장등의 의심하에 실시한 다각적인 검사결과 종격동 종양으로 판단되었고, 문진상에 객담내에 피지성 물질이 섞여 나온것으로 미루어 종격동 기형종으로 추정하고 시험개흉술을 실시했다. 가족력이나 기왕력은 특기할만한 사항은 없었다.

이학적 및 검사소견 : 입원당시 체중은 28kg으로 중등도였고, 혈압은 120/90, 맥박 110/min, 체온 37.5℃, 호흡 40/min이었다. 흉부 청진상 좌측 전방 폐야의 호흡음은 감소되었고, 습성잡음이 들리는 것 이외에 특기할만한 소견은 없었다. 혈액 검사에서는 백혈구 15,800/mm<sup>3</sup>, 백혈구 분획상 분엽성 호중구 58%, 단순 호중구 6%, 임파구 34%, 단핵구 2%였으며 혈색소 12.4gr/dl, 적혈구 양 37.5%, 적혈구 침강속도는 52mm/hr였다. 뇨와 간기능 검사 결과는 정상범우 내에 있었고, 심전도상 이상은 없었다. 입원당시 흉부 단순 촬영상 좌측 폐문부에 종괴의 음영을 보였고, 종격동과 기관지 음영은 정상 위치에 있었다(Fig.4).

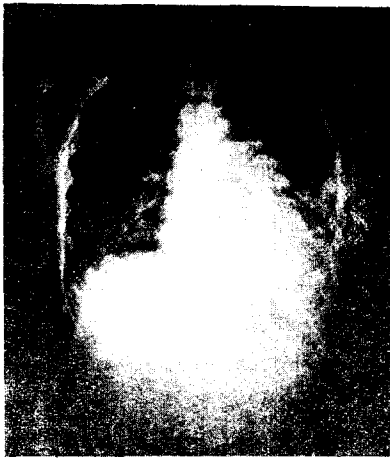

Fig. 4. Chest PA in case 2.

기관지 조영 촬영상에는 좌하엽의 기관지가 모두 후방으로 밀려있고, 앞쪽에 원형 종괴가 있었으며, 좌하엽의 전내기저분엽의 기관지가 불규칙적인 것으로 보아서 아마도 종괴내의 공동과 연결된 듯했다(Fig.5).

수술 소견 : 수술은 전신마취하에 제 5 늑간을 통해서 개흉하였다. 종양은 전종격동에서 발생하여 심낭, 대동맥궁, 횡격막, 좌폐 하엽의 전방등에 유착이 되어 있고, 특히 하엽의 전내기저분엽(Antero-medial basal segment)와 심한 유착과 더불어 기관지루를 형성하였고, 폐조직은 괴사와 염증성 변화가 심하였다. 따라서 종양과 더불어 좌하엽의 전내기저분엽을 절제하였다.

조직병리 소견 : 종양은 육안적으로 타원형이고, 크기는 9.5×7.0×4.0cm이었으며, 외면은 비교적 평탄하고 은빛을 띠었다. 절단면은 크기가 다른 여러개의 공동이 있고, 공동안에는 열은 회백색이며 반유동성인 피지가

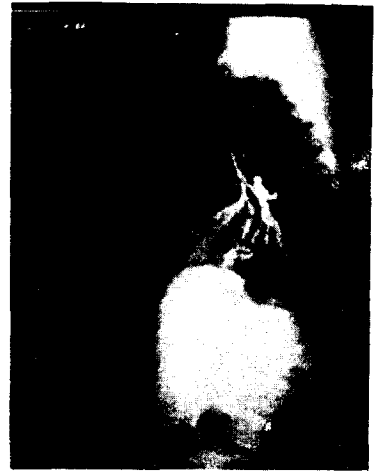

Fig. 5. Bronchogram: Lateral view.

저류되어 있었고 피지내에는 모발도 여러개 포함되어 있었다(Fig.6). 광학현미경상 피부와 피부 부속기관, 연골 및 지방세포, 상피세포 등을 관찰할 수 있었고, 악성변화는 없었다(Fig.7).



Fig. 6. Gross sectional finding in case 2.

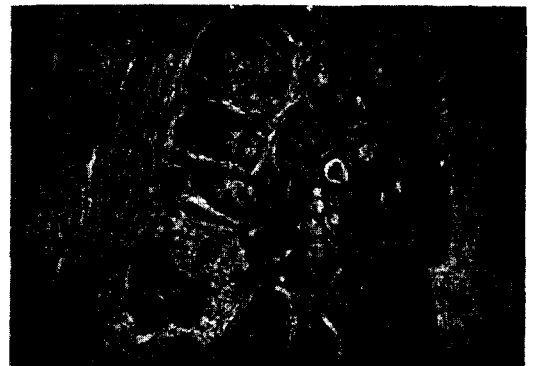

Fig. 7. Pathologic finding in case 2.

수술 결과 : 환자는 수술후 경과는 좋았으나, 장티푸스가 병발되어 수술 20일째 퇴원하였으며, 퇴원시 흉부단순 촬영상 이상소견은 없었다.

## 고 인

중격동 기형종은 거의가 전방중격동에 발생하며<sup>3)</sup>, 소아보다는 성인에서 호발하며<sup>4)</sup> 여자에서 약간 많은 경향을 보인다<sup>1)</sup>. 중격동에 발생하는 종양중에서 기형종의 발생빈도는 서양에서는 신경성 종양 다음으로 많고<sup>6)</sup>, 한국과 일본<sup>6), 25)</sup>에서는 가장 많은 종양인데, 우리나라의 金<sup>7)</sup>이 중격동 종양 129예를 종합한 보고에서 기형종이 34%로 가장 많았다.

일반적인 기형종의 기원에 대한 학설은 여러가지가 있으나, 중격동 기형종의 기원은 아마도 흥선의 불완전한 배발생(Faulty Embryogenesis)로 부터 유래하거나 배발생(embryogenesis)이 일어나는 동안, 조직의 위치상의 전위(local dislocation)로부터 유래하는 것으로 보인다<sup>8)</sup>.

기형종은 3배엽에서 분화된 조직을 가지고 있는것이 특징이고, 악성화하는 경향이 있는데 그 빈도는 20% 내외<sup>9), 10), 24)</sup>이고 남자에서 더 높다<sup>10)</sup>. 그러나 소아에서는 악성의 빈도가 낮다는 보고<sup>11)</sup>가 있는 반면 Thompson<sup>12)</sup>은 23%가 악성이라고 보고했다. 저자들의 2예는 모두 3배엽에서 분화된 조직을 가지고 있었고 악성변화는 찾아볼 수 없었다.

기형종은 그 형태에 따라서 낭포성, 충실성, 또는 혼합형으로 나누는데 대부분이 혼합형이고<sup>1)</sup> 일반적으로 낭포성 기형종은 양성이고, 충실성 기형종은 악성인 경우가 많다<sup>14)</sup>.

중격동 기형종의 증상은 보통 성인이 될때까지 없는것이 특징이고, 증상이 나타났다고 해도 종양자체의 특유한 것이 아니고, 주위의 인접장기를 압박하거나, 기역, 파열등의 합병증에 의해서 나타나는것이 대부분이다. 따라서 흔히 나타나는 증상들로는 흉통, 호흡곤란, 해소, 화농성 객담의 배출등이 있고, 드물게는 기관지로 파열된 경우 각혈, 객담내 모발이나 치아, 피지성 물질등이 나오며, 기형종내에 채장 조직이 있을경우 저혈당증<sup>15)</sup>을 보이기도 한다.

중격동 기형종의 주요 합병증은 주위 인접장기의 압박, 감염, 파열등에 의해서 오는데 압박에 의한 합병증은 Rusby<sup>9)</sup>의 Horner's 증후군, Gough<sup>16)</sup>의 후천성 폐동맥 협착, Maier<sup>17)</sup>의 횡격막 신경마비등이 있고, 중격동 기형종의 내용물이 감염을 일으키는 경우는 片

岡<sup>18)</sup>은 28.4%라고 했는데, 崔<sup>19)</sup>는 이와같은 감염의 경로는 인접체의 염증병소에서 인파행성으로 감염된다고 생각하나 혈행성 감염도 부정할 수 없다고 하였고, 片岡<sup>18)</sup>은 이와같은 감염은 주로 남성기형종에서 발생하며 2차적으로 폐염을 일으키는 사례가 많다고 하였다. 파열에 의한 합병증의 예로는 Thompson<sup>12)</sup>은 거대한 중격동 기형종이 늑막강으로 파열되어 급성 호흡부전을 일으킨 예가 있고, Marsten<sup>20)</sup>은 중격동 기형종이 심낭내로 천공되어 급성 심장 탐포나데를 일으킨 예를 Ringertz<sup>21)</sup>은 중격동 기형종이 기관지로 파열되었던 예를 보고했고, 이외에도 대동맥, 상공정맥, 목, 흉벽, 식도등으로 파열되었던 예들이 있으며, 국내에서는 池<sup>22)</sup>가 주먹크기의 기형종이 우폐 중엽으로 천공되어 중엽 증후군을 나타낸 2예와 李<sup>23)</sup>등의 기형종이 우측늑막으로 파열되어 만성농흉을 합병했던 예가 있는데, 이와같은 천공내지 파열의 원인은 崔<sup>19)</sup>는 기형종내의 상피세포가 내부로 탈락함으로써 혹은 종양내의 피지선이 나한선의 분비물이 내강의 저류되어 내압의 증가에 의해 발생하는 것과 종양의 발육중대 때문에 주위조직과 유착 및 압박으로 종양파괴가 영양장애를 받아 천공된다고 말하였다. 저자의 둘째예는 아마도 피지성 물질의 저류가 있는것으로 보아 전자의 원인에 의한것이 아니었는가 생각된다. 천공의 빈도는 Rusby<sup>9)</sup>는 10%, 稱田<sup>24)</sup>은 28%라고 보고했다.

중격동 기형종의 술전진단은 대단히 어려우며 불가능할때가 많은데, 그원인은 중격동 종양은 우선 그 종류가 많고, 상당한 크기에 도달할때까지 무증상이고 증상이 나타났다고 해도 일정한 특이성이 없다는 점이 진단을 어렵게 하기 때문이다. 그러나 때로 객담내에 모발이나 치아등이 섞여 나오으로써 술전진단이 가능할 경우가 있는데 저자들의 둘째 예에서도 객담내에 피지성 물질이 섞여 나오으로써 술전 진단이 가능했다. 또한 종양의 종류와 발생부위는 대체적으로 밀접한 관계가 있어서, 발생부위만 가지고도 종양의 종류를 어느정도 추측할 수 있다는 것은 여러 학자들이 의견을 같이하는 사실이다. 따라서 단순 흉부 촬영상 전방 중격동에 종양이 위치하며, 종양내에 석회화가 있는 경우<sup>11)</sup> 술전진단에 도움이 된다.

이외의 진단방법으로는 임상증상에 따라서 투시법, 단층촬영, 기관지 조영술, 식도 조영술, 심혈관 조영술등을 통해서 종양의 위치, 크기, 인접장기와의 상호관계를 알 수 있으므로 진단에 많은 도움을 주지만, 종양의 성질을 알수 없기 때문에 역시 개흉만이 확진방법이다.

기형종의 치료는 다른 종격동 종양과 마찬가지로, 종양의 크기나 환자의 연령에 관계없이 가능한 한 빨리 외과적 절제를 시행해야 되는데, 그 이유는 대부분 출전확진이 불가능하므로, 조기 개흉해서 완전 절제를 함으로써 좋은 결과를 기대할 수 있고, 수술사망율이 낮으며, 양성이라해도 시기적으로 늦은 경우 악성화가 될 수 있으며, 또한 인접장기를 압박해서 압박증상을 나타내거나 주위장기와 유착해서 제거하기도 힘들고 많은 위험이 따르며, 기타 출혈, 감염등이 발생할 수 있으므로 조기개흉을 권하는 것이다.

## 결 론

본 전복의대 흉부외과에서는 최근에 합병증을 동반한 전종격동의 기형종 2예를 경험한 바, 수술로써 확진과 함께 좋은 결과를 얻었기에 문헌고찰과 함께 보고하는 바이다.

## REFERENCE

- Grosfeld, J.L., Ballantine, T.V.N., Daniel, Lowe, and Baehner, R. L. : *Benign and malignant teratoma in children ; Analysis of 85 patients. Surg.* 80:297, 1976.
- Norman A. Silverman and David C. Sabistone : *Mediastinal mass. Surg. Clin. North Am. Saunders.* 60:757, 1980.
- Blades, B. : *Relative frequency and site of predilection of intrathoracic tumors. Am. J. Surg.,* 54:139, 1941.
- Heimburger, I.L., Battersby, J.S. : *Primary mediastinal tumors of childhood. J. Thorac. Cardiovasc. Surg.* 50:92, 1965.
- Lindskeg, B. I., and Malin, A. : *Diagnostic and surgical considerations in the mediastinal goiter. Dis. Chest,* 47:291, 1965.
- 葛西森夫, 寺澤懿徳 : 縦隔腫瘍 發生頻度 及病理. 胸部疾患, 8 : 281, 1964.
- 金光澤, 魯重基, 崔榮昊, 金周顯, 金炯默 : 종격동 종양 25예에 대한 임상적고찰. 대한흉부외과 학회지. 12 : 424, 1979.
- Cending, E.R. : *Disorder of the respiratory tract in children. 3rd ed. Philadelphia, Saunders.* 1977, p. 726.
- Rusby, N.L. : *Dermoid cyst and teratoma of the mediastinum. J. Thorac. Surg.,* 13:415, 1944.
- Adam R. Wychulis., W. Spencer Payne, O. Theron Claquett, and Lewis B. Woolner. : *Surgical treatment of mediastinal tumors: A 40 year experience. J. Thorac. Cardiovasc. Surg.* 62:379, 1971.
- Mex Haller, David O., Mazur B.S. and William W. Morgan. : *Diagnosis and management of mediastinal masses In children. J. Thorac. Cardiovasc. Surgery* 58:385, 1969.
- Thompson, D.P., and Moore, T.C. : *Acute thoracic distress in childhood due to spontaneous rupture of a large mediastinal teratoma. J. Pediatr. Surg.* 4:416, 1969.
- Wihittaker, L.D., Lynn, H.B. : *Mediastinal tumor and cyst in the pediatric patient. Surg. Clin. Nor. Am.* 53:893, 1973.
- Robbins, S.R. : *Pathologic basis of disease. 1st ed. Philadelphia, Saunders* 1974:108.
- Honicky, R.E., Depopp, E.W. : *Mediastinal teratoma with endocrine function. Am. J. Dis. Child.,* 126: 650, 1973.
- Gough, J.H., Gold, R.G., and Gibbons, R.V. : *Acquired pulmonary stenosis and pulmonary artery compression. Thorax* 22:358, 1967.
- Maier, H.C. : *Dermoid cysts and teratomas of the mediastinum with unusual features. Arch. Surg.* 57:154, 1948.
- 片岡一郎 : 胸部外科, 16:608, 1963.
- 崔始東 : 肺内に 墜入된 良性 縦隔洞 畸型腫瘍의 手術 治驗例, 大韓胸部外科學會誌. 13:368, 1971.
- Marsten, J.L., Cooper, A.G. and Ankeney, J.L. : *Acute cardiac tamponade due to perforation of the benign mediastinal teratoma into the pericardial sac. J. Thorac. Cardiovasc. Surg.* 51:700, 1966.
- Ringertz, N. and Lidholm, S.O. : *Mediastinal tumor and cysts. J. Thorac. Surg.* 31:458, 1956.
- 池幸玉 : 양성종격동 종양의 외과적 치료에 대한 임상적 고찰, 대한흉부외과학회지, 3 : 121, 1970.
- 이누연, 김윤, 홍승록, 김태승, 이유복 : 만성 농흉으로 오진되었던 전방 종격동 기형종 치험 1예, 대한흉부외과학회지. 10:59, 1977.
- 稱田潔 : 胸部外科, 9 : 1296, 1956.
- Joannides, M. and Langston, H.T. : *Mediastinal tumor and cysts in adult. Dis. Chest,* 38:243, 1960.
- Keizo-Yoshimura : *Current status of mediastinal tumors. Korean J. Thorac. Cardiovasc. Surg. Society,* 8:169, 1975.