

재승모판막치환술 1예 보고

심 영 목* · 이 영 균*

- Abstract -

A Case Report of Redo MVR

Yong Mog Sim, M.D.,* Yung Kyoon Lee, M.D.*

We recently experienced Redo MVR to the patient who had received MVR due to MSI by Angell-Shiley porcine Xenograft at SNUH 3 years ago. Three months ago, infective endocarditis developed and heart failure progressed so he revisit our hospital and diagnosed prosthetic valve failure.

He received MVR again with Ionescu-Shiley valve and discharged somewhat improved state.

1. 서 론

심장판막치환술후 흔히 발생하는 합병증은 혈전색전증, 출혈, 심내막염, 조직손상(tissue failure), 판막주위 누출(perivalvular leak) 등이 있으며, 수술방법의 발달과 새로운 인공판막의 등장에도 불구하고 인공판막치환술 후 발생하는 심내막염은 현재 내과 의사에게나 외과 의사에게 치료에 어려움을 주는 문제로 남아 있으며, 비교적 드물게 발생하는 편이나 치명적인 결과를 초래하고 있다⁶⁾.

최근 본원에서는 1978년 1월 승모판 협착 및 기능부전증으로 Angell-shiley 씨 판막으로 승모판막치환술을 받은 환자가 수술 3년후 발생한 심내막염에 의하여 다시 발생한 승모판막기능부전증을 개심술에 의한 승모판막 재치환술로 성공적인 증세의 호전을 보았는 바, 이에 문헌고찰과 더불어 보고하고자 한다.

2. 증 례

환자는 33세된 남자 환자로서 3개월전부터 시작된 호흡곤란 및 상복부 불쾌감을 주소로 입원하였다.

이 환자는 1978년 1월 정밀검사후 승모판막협착 및 기

능부전증이라는 진단하에 본원에서 Angell-Shiley 씨 판막(25mm)에 의한 승모판막치환술을 받고 증세 호전되어 퇴원하였는 바 그후 3년간의 외래방문을 통하여 별다른 이상을 발견할 수 없이 양호한 상태로 지내왔었다.

1981년 7월 갑자기 오한을 동반하는 발열이 발생하여 인근 종합병원을 방문하였는 바, 감염성 심내막염(SBE)이라는 진단하에 항생제투여 등 내과적 치료를 받았으나 열은 떨어졌으나 호흡곤란과 복부팽만 및 상복부 불쾌감은 더욱 심해져서 본원을 방문 입원치료를 받게 되었다.

입원시의 이학적 소견상 환자에게서 호흡곤란의 증세를 볼 수 있었으나 청색증은 없었으며(NYHA class IV)혈압은 90/60 mm Hg, 맥박은 불규칙했으며 분당 80~90회 정도였으며, 흉골좌연 및 심장(Apex)에서 제III정도의 거친 수축기잡음이 들렸고, 심장에서는제II정도의 이완기 잡음도 들렸다. 간장은 4 횡지정도 만져졌으며심한 경정맥의 충혈을 볼 수 있었고 복부의 전반적인 팽만이 있었으며 하지에는 부종이 있었다.

혈액소견상 약간의 빈혈증상이 보였으나 백혈구는 증가돼 있지 않았고(11.0×10^9), ASO는 1:1250, C-RP는 +++이었고 혈구침강속도는 34이었다. 일곱번에 걸쳐서 혈액배양을 시행하였으나 균은 자라지 않았다.

단순흉부 X-선 소견상 경미한 심장의 비대가 있었으며, 우측흉곽에 삼출액이 고여있는 것을 볼 수 있었으며(Fig.1) 심전도에서 심방세동 및 우심실비대의 소견이 나왔고 심에코도 검사상 인공승모판막에 우종(Vegetation)이 있는 것을 볼 수 있었다. 우종때문에 좌측 심혈

* 서울대학교병원 흉부외과학교실

* Department of Thoracic and Cardiovascular Surgery, College of Medicine, Seoul National University

관 조영술은 시행할 수 없었고 우측 심도자술을 시행한 결과 폐동맥압이 80/48/60mm Hg이었고 우심방의 평균 압력이 24mm Hg이었다.

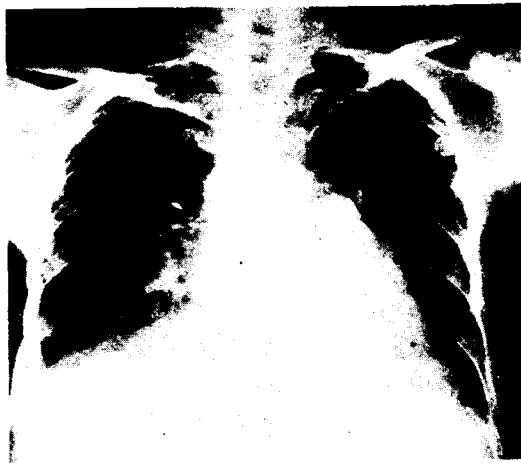


Fig. 1 재수술전의 다수흉부 X-선 사진

이상의 이학적 소견 및 검사 소견상이 환자는 인공승모판막치환술후 발생한 심내막염에 의한 인공판막파괴때문에 승모판막기능부전증 및 삼첨판막기능부전증이 발생하여 심한 심부전증이 온 것으로 판단되어 승모판막치환술 및 삼첨판막성형술을 할 목적으로 수술을 시행하였다.

3. 수술소견 및 방법

전신마취하에 흉골정중절개로 수술을 시행하였는바, 심장이 매우 두꺼워져 있었으며 심낭과 심외막(epicardium) 사이에 심한 유착이 있는 것을 볼 수 있었다. 개심술에 앞서 우선 심낭제거술 및 박리를 시행하였는바 중앙정맥

압이 50 cmH₂O에서 20 cmH₂O로 감소되는 것을 볼 수 있었고, 우심실은 심하게 팽창되어 있었으나 우심방은 심한 유착에 의하여 늘어지지 못한 상태로 있는 것을 볼 수 있었다. 상대정맥 및 하대정맥 주위의 유착이 너무 심하여 상대정맥 및 하대정맥에 각각 balloon cannula를 우심방을 통하여 삽관하였는바, 우심방 거의 대부분을 캐놀라가 차지하게되었다. 동맥캐놀라는 대동맥에 삽관하고 인공심폐기를 사용하였다.

수술중 체온을 산화기의 냉각장치로 28°C 중등도 저체온법을 사용하였으며, 심근보호를 위해 4°C의 냉각된 Bretschneider씨 심마비액을 대동맥 기시부에 마련된 캐놀라를 통하여 주입하였으며 수술중 계속 국소냉각법을 이용하였다.

우심방 절개후 심방중격절개에 의해 승모판막에 도달할 수 있었으며 인공승모판막이 심하게 파괴되었고 우종(Vegetation)이 다량 붙어있는 것을 볼 수 있었다 (Fig. 2).

파괴된 판막을 제거한 후 Ionescu-Shily씨 판막을 이식하였으며, 삼첨판막의 심한 기능부전을 알 수 있었으나 수술기술상 손대기가 곤란하여 그냥 두었다.

4. 수술후 경과

수술후 환자는 삼첨판막 기능부전증 및 비교적 작은크기의 인공판막치환이 원인으로 생각되는 우심부전증세로 오랜 시간 입원하여 약물치료를 받았으며, 비교적 상태호전되어 퇴원할 수 있었다 (Fig. 3).

5. 고 안

개심술후 발생하는 심내막염은 많은 의학의 발전이 있



Fig. 2 파괴된 인공판막

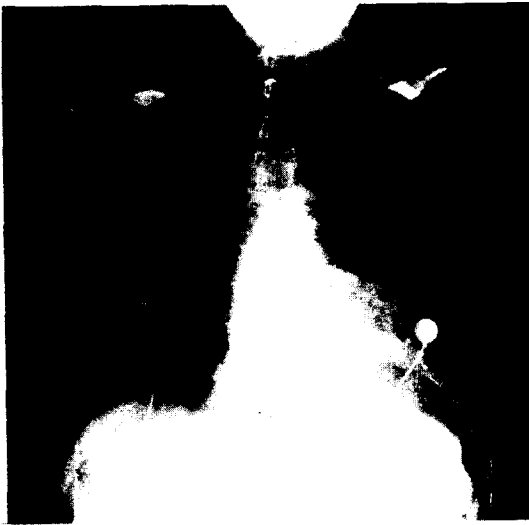

Fig.3 수술후 단순 X-선 사진

있음에도 불구하고 치명적인 합병증이 될 수 있으며, 이것은 크게 술후 60일 이내에 발생하는 조기 심내막염과 60일 이후에 발생하는 후기 심내막염으로 나눌 수 있다. 현재 사용되고 있는 여러 인공판막에 대하여 많은 사람들이 약간의 다른 결과를 보고하고 있으므로 흔히 쓰고있는 판막 몇가지에 대한 술후 합병증의 정도를 나열해보면 다음과 같다.

1) Angell - Shiley porcine Xenograft

William W. Anyell 등이 312명의 환자에 대하여 승모판막 및 대동맥판막 치환술을 시행한후 0.1년~8.3년 까지 평균 2.5년동안 관찰한 결과를 보면 다음과 같다¹⁾ (Table 1).

2) Caged ball valve

Joseph F. Tepley 등이 1960년부터 1980년까지 20년 동안 승모판막 대동맥판막 및 삼첨판막을 한개에서 세개까지 치환한 것을 관찰한 결과를 보면 다음과 같다³⁾ (Table 2).

3) Hancock porcine Xenograft

Norman E. Shumway 등이 1971년에서 1978년까지 1,285명의 환자에서 승모판막 및 대동맥판막 치환술을 시행한 후 관찰한 결과에 의하면 다음과 같다⁷⁾ (Table 3).

Uberto Bortolotti 등은 Hancock valve로 판막치환술을 받은후 인공판막 심내막염으로 사망한 9명의 환자에

Table 1. Linearized Mortality and Morbidity Rates^a

	Aortic Valve	Mitral Valve	Multiple Valve
Late mortality	6.5	8.1	14.6
Thromboembolism			
Total	0.7	1.8	2.9
Fatal	0	0	1.5
Hemorrhage			
Total	1.0	1.4	0
Fatal	0	0	0
Endocarditis			
Total	0.5	0.5	4.4
Fatal	0.2	0.5	4.4
Tissue failure			
Total	0.7	0	0
Fatal	0.5	0	0
Perivalvular leak			
Total	3.1	0.9	5.8
Fatal	1.0	0	2.9

^aValues expressed as percent per patient-year.

Table 2. Cause of Late Cardiac-related and Valve-related Deaths^a

Cause	1960-72 (%/pt-yr)	1973-80 (%/pt-yr)
Cardiac-Related		
Heart failure	0.9	0.7
Infarction	0.3	0.2
Arrhythmia	0.4	0.7
Sudden unknown	1.0	0.8
Total (p > 0.10)	2.6	2.3
Valve-Related		
Embolus	0.6	0.3
Prosthetic thrombosis	0.2	0.1
Ball variance	0.1	-
Endocarditis	0.2	0.1
Hemorrhage	0.1	0.1
Total (p < 0.01)	1.2	0.6

^aAortic and mitral initial single caged-ball implants only.

대한 병리학적 분류를 시행하였는바, 심내막염이 발생할 때까지의 기간은 평균 30개월(2~87개월)이었고, 감염균의 종류 및 판막의 병리학적 소견은 다음과 같다는 발표

Table 3. Linearized Morbidity and Mortality Rates*

	AVR	MVR	AVR-MVR
Operative mortality (%)	5.7	8.9	14.9
Late mortality	4.1	5.5	4.4
Thromboembolism			
Over-all	1.7	2.6	1.6
Fatal	0.1	0.1	0.3
Anticoagulant hemorrhage			
Over-all	0.9	1.2	0.6
Fatal	0.0	0.2	0.0
Valve dysfunction	1.0	1.2	1.6
Endocarditis	1.5	0.5	2.2

*Expressed as percent per patient-year, unless otherwise indicated.

를 하였다⁶⁾ (Table 4,5).

또 어떤 사람들은 porcine heterograft valve를 사용한 결과 판막의 석회화 및 기능부전은 어린환자에게서보다 빨리 일어나며 우측심장에 사용한 경우보다 좌측심장에 사용한 경우 더욱 빨리 일어난다는 보고를 하였다¹⁰⁾.

4) Björk-Shiley valve

Robert B. Karp등은 1972년부터 1975년까지 643명의 환자에게 승모판막 및 대동맥판막에 Björk-Shiley valve를 치환한 후 관찰한 결과를 다음과 같이 보고하였다¹¹⁾ (Table 6).

5) Ionescu-Shiley valve에 대해서는 심내막염을 앓은 환자에게 승모판막 및 대동맥판막치환술을 시행하였

Table 4. Endocarditis on Hancock Bioprostheses: Clinical Data

Case No.	Age sex	Operation	Onset after operation (mo)	Total postop. period (mo)	Infecting organism	Source
1	31, F	MVR	23	26	Candida species	Pharyngitis
2	46, F	MVR	86	87	Klebsiella pneumoniae	Pneumonia
3	31, F	MVR, AVR*	66	68	Staphylococcus aureus	Dental manipulation
4	49, M	AVR	6	7	Candida species	Unknown
5	72, M	AVR	19	35	Streptococcus viridans	Unknown
6	44, F	AVR,* MVR, TVR*	2	2	Candida species	Pneumonia
7	41, M	MVR	1	2	Enterobacter cloacae	Unknown
8	52, M	MVR, AVR*	16	17	Aspergillus species	Unknown
9	39, M	AVR, MVR	3	3	Serratia marcescens	Urethrectomy

Legend: MVR, Mitral valve replacement. AVR, Aortic valve replacement. TVR, Tricuspid valve replacement. LOS, Low output syndrome. MI, Myocardial infarction.

* Prostheses not involved by infection.

Table 5. Endocarditis on Hancock Bioprostheses: Pathological Findings.

Case No.	Infeeted bioprosthesis	Thrombotic vegetations*	Cusp tears	Cusp prefor.	Systemic septic thromboemb.	Dysfunction
1	Mitral	Moderate	Yes	No	No	Incompetence
2	Mitral	Mild	No	Yes	No	Incompetence
3	Mitral	Massive	No	No	Yes	Stenosis
4	Aortic	Massive	Yes	No	No	Incompetence
5*	Aortic	Absent	Yes	Yes	No	Incompetence
6	Mitral	Mild	No	No	Yes	-
7†	Mitral	Moderate	No	No	Yes	Incompetence
8	Mitral	Massive	No	No	Yes	Incompetence
9	Mitral	Moderate	No	No	Yes	-
	Aortic	Moderate	No	No		-

*Calcifications of the leaflets.

†Ring abscess and prosthetic detachment.

Table 6. Causes of Late Death After Björk-Shiley valve replacement in the study group (1972-1975)*

Causes of late death	No.
Unknown	18
Cardiac	16
Congestive heart failure	14
Thrombosis	13
Sudden	9
Thromboembolism	9
Bacterial endocarditis	8
Unspecified	4
Paravalvular leak	2
Myocardial infarction	2
Multiple system failure	2
Mediastinitis with valve dehiscence	1
Dissecting aneurysm	1
Cardiomyopathy	1
Noncardiac	13
Total	97

*A total of 643 patients survive more than 30 days.

는바 수술 후 4 개월이 못되어 심한 석회화 및 관막기능장애가 온 것을 보고한 이도 있다⁴⁾.

일반적으로 심장수술후 심내막염이 발생할 수 있는 확률은 여러 보고를 종합해보면 2~4%정도 되는 것으로 나와 있으므로 수술 후 철저한 심내막염에 대한 예방이 필요할 것이며, 심장판막치환술후 어떤 경우에든지 다시 판막의 기능장애가 오면 재판막치환술(Redo)을 시행하여야 하겠지만 대부분의 환자에서 볼 수 있는 심한 유착때문에 수술에 많은 어려움을 겪을 수 있다.

흉골을 다시 절개할 때 가장 문제가 되는 것은 출혈로써 이것에 의한 사고를 예방하기 위해 조심스러운 흉골하부막리 및 흉부측방 X-선 촬영을 한후 흉골과 심장과의 유착유무를 어느 정도 예견하는 것이 필요할 것이고, 대퇴혈관의 캐놀라삽입에 의한 부분적 체위순환의 준비를 미리 해두는 것이 필요하겠¹⁴⁾.

6. 결 론

저자들은 1981년 12월 인공승모판막치환술후 3년만에

발생한 심내막염에 의해 파괴된 인공승모판막의 재치환술을 시행하였는바, 이에 보고하고자 한다.

REFERENCES

1. William W. Angell et al : *The Angell-Shiley Porcine Xenograft Ann Thorac Surg* 28:537, 1979.
2. Richard E. Clark et al : *Durability of Prosthetic Heart Valve. Ann Thorac Surg* 26:323, 1978.
3. Joseph F. Teply et al : *The Ultimate Prognosis after Valve Replacement Ann Thorac Surg* 32:111, 1981.
4. Edward E. William et al : *Early calcific stenosis of aortic and mitral Ionescu-Shiley valves in a patient with bioprosthetic infection. J Thorac Cardiovasc Surg* 82:391, 1981.
6. Uberto Bortolotti et al : *Pathologic study of infective endocarditis on Hancock porcine bioprostheses. J Thorac Cardiovasc Surg* 81:934, 1981.
7. Phillip E. Oyer et al : *Long-Term evaluation of the porcine xenograft bioprostheses. J Thorac Cardiovasc Surg* 78:343, 1979.
8. J. I. Gallo et al : *Heart Valve Replacement with the Hancock Bioprostheses. Ann Thorac Surg* 31:444, 1981.
9. A Michael Brokon et al : *Mitral valve replacement with the Hancock bioprostheses. Ann Thorac Surg* 32:127, 1981
10. Jeffery M. Dunn : *Porcine Valve Durability in Children. Ann Thorac Surg* 32:357, 1981.
11. Robert B. Karp et al : *The Björk-Shiley Valve J Thorac Cardiovasc Surg* 81:602, 1981.
12. David Cheung et al : *Ten-Year Follow-Up In Aortic Valve Replacement using the Björk-Shiley prosthesis. Ann Thorac Surg* 32:138, 1981.
13. Viking O. Björk et al : *Ten years' experience with the Björk-Shiley tilting disc valve. J Thorac Cardiovasc Surg* 78:331, 1979.
14. Albert Starr et al : *Surgical considerations in patients undergoing repeat median sternotomy. J Thorac Cardiovasc Surg* 69:138, 1975.