

## Annuloaortic Ectasia의 치험 1례 보고

이정호\* · 허 용\* · 유병하\* · 김병열\* · 유희성\*

- Abstract -

### Annuloaortic Ectasia Associated With Aortic Regurgitation (One case report)

J.H. Lee, M.D.,\* Y. Hur, M.D.,\* B.H. Yoo, M.D.,\*  
B.Y. Kim, M.D.,\* H.S. Yu, M.D.\*

The incidence of annuloaortic ectasia has known rare, and approximately 5-10% of aortic regurgitation.

The patient was 44 years old male who complained exertional dyspnea and left anterior chest pain. He had done Lt. side 2 stage thoracoplasty for pulmonary tuberculosis about 20 years ago at Dept. of Chest surgery of National Medical Center. At that time, there was no abnormal findings in cardiovascular system. The preoperative aortic cineangiogram showed pear shaped dilatation (7.3 cm x 6.8 cm) of aortic root with aortic valve regurgitation but left ventricular ejection function was fair. Preop. ventilatory function test showed mixed type pulmonary insufficiency. Recently, we corrected surgically, by AVR with Carpentier-Edwards Bioprosthesis (29mm) & supracoronary Woven Dacron graft (29mm x 5cm) replacement, with good clinical result for follow up 6 months.

### 서 론

대동맥확장증이란, 대동맥근외부 및 대동맥육이 비정상적으로 확장되어 있는 상태를 말한다.

1961년 Ellis<sup>12)</sup>가 처음으로 "Annuloaortic Ectasia"라는 용어를 사용하였으며, 상행대동맥류가 동반된 대동맥판막쇄부전증은 개심술이 발전되고 있는 현시점에서 많은 관심을 갖게 된다.

대동맥확장증의 원인으로서서는 허리성동맥류, 폐색, 동맥경화증 및 혈관벽의 변질등이며, 대동맥쇄부전증으로 대동맥판막대치술을 받는 환자중 5~10%에서 발견되는 경우도 있다.

Marfan 증후군 환자의 대부분은 대동맥확장증을 동반하고 있으며, 25~50%의 경우에서 다른 Marfan의 증후를 찾아볼 수 있으며, 또한 대동맥판막쇄부전증과 상행대동맥류를 동반하고 있는 상태에서 병리학적으로 남성중증괴사불 보여준 경우에는 다른 Marfan의 증후가 없어도 "forme fruste of Marfan syndrome"이라고 한다.

치료의 원칙은 체외순환하에서 대동맥판막대치술과 동맥류제거 및 인조혈관을 대치시켜 주는 것이다.

저자들은 상행대동맥류에 동반된 대동맥판막쇄부전증 1례를 치험하여 좋은 결과를 얻었으므로, 문헌고찰과 함께 보고하는 바이다.

### 증 례

환자는 44세의 남자로서, 1년전부터 지속된 운동성 호흡곤란을 주소로 입원하였다.

과거력상 1960년 2월 및 4월에 폐결핵진단하에 본

본 논문은 1982년도 국립의료원 임상연구비 보조로 이루어 졌음.

\* 국립의료원 흉부외과

\* Department of Thoracic Surgery, National Medical Center.

원 흉부의과에서 2회의 좌측흉곽성형술을 시행받았으며, 그 당시 심혈관계의 특기사항은 없었다.

가족력상 Marfan 증후군은 없었다.

현병력상 1년전부터 심계항진 및 호흡곤란을 느껴왔으며, 입원 7개월전부터는 좌측상전면부흉동이 발생되었으며, 운동부하시 더욱 악화되는 양상이었고 다른 부위로 파급되지 않았으나, 5~10초정도의 지속시간과, 1개월에 1~2회정도의 빈도수를 보였으며, 입원 후에는 2~3일에 1회정도로 흉동이 나타나, Nitroglycerine 설정을 필요시마다 사용하여 증상의 호전이 있었다.

이학적소견상 체중은 46kg, 신장은 170cm, 체표면적은 1.50 M<sup>2</sup> 이었으며, 혈압은 130/30 mmHg 으로서 100mmHg의 맥압차가 있었다. 맥박은 1분당 84회로 규칙적이었고 체온은 37℃였다.

진진상태는 병약 및 가냘프고, 긴편이었고, 척추만곡증의 소견이 있었다.

좌측흉벽은 흉곽성형술로 인하여 심하게 함몰되었고, 좌측흉부의 하부에서는 호흡음이 감소되어 있었다.

대동맥부의 및 흉골좌연에서는 강도 III/VI의 초기수축기잡음 및 강도 III-IV/VI의 이완기잡음이 청진되었다.

복부소견상 간, 비의 비대 및 복수소견은 없었다.

맥관계에서는 양측 대퇴동맥 및 총경동맥부위에서 Corrigan씨 박동이 있었으며 증가된 맥박의 강도를 촉진할 수 있다.

혈액학적검사에서 혈색소 12.5 gm.%, 백혈구 5700/

mm<sup>3</sup>, 헤마토크리트 : 39%이었고 혈청전해질, 간기능, 혈액의 지방성분 및 일반노검사등은 전부 정상범위였으며 배독반응검사는 음성이었고, 혈청효소반응검사상, CPK-MB의 분획율이 14.9%로서 심근손상의 소견을 보여 주었다.

단순흉부촬영상 심흉비는 57%로서 정도의 심하게 소견과 좌측흉곽성형술로 인한 심한 척추만곡증의 소견이 있었다. 또한 수축제는 전반적으로 폐기종성변화가 있었다(그림 1. 참조).

심전도검사상, 전외측심근경색증의 소견 및 좌심방과 좌심실비대의 소견을 보였다(그림 2. 참조).



그림 1. 수술전 단순흉부촬영상

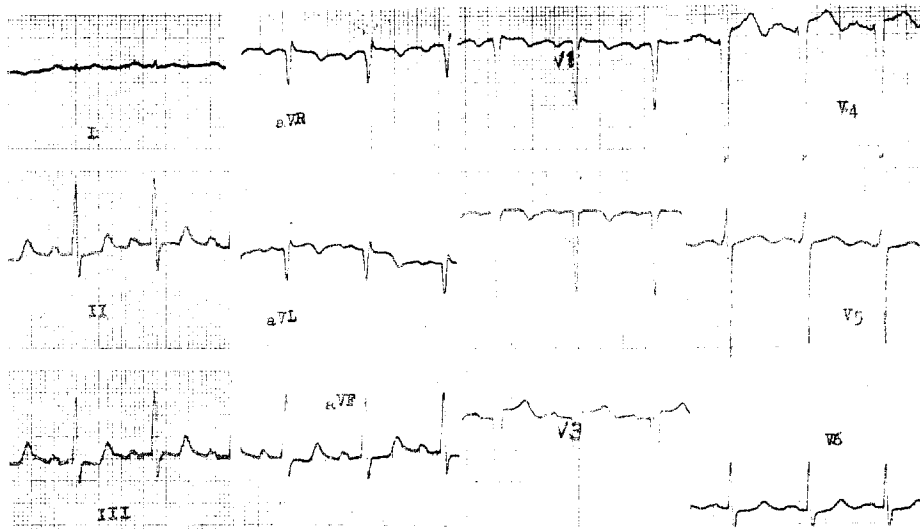


그림 2. 수술전 심전도

심에코도검사에는 좌심실의 용적이 LVIDd 70 mm, LVIDs 48 mm로 크게 증가되어 있고, 승모판막의 전면부가 경미한 세동을 보여 주었다.

폐기능검사상 폐활량 1.6ℓ (46%), FEV<sub>1</sub> 60%, 최대환기량 : 43ℓ (48%)로서 혼합형의 심한 폐기능부전의 소견이 있었고, 폐주사검사와 양측상부의 환류결핵현상을 볼 수 있었다.

대동맥조영술상 pear-shape 으로 확장된 상행대동맥(7.3 cm × 6.8 cm)을 볼 수 있었고 대동맥판막폐쇄부전증의 소견(Seller & Lillehei class III)이 있었다.

환자의 일반상태는 NYHA class III에 해당하였다.

이상의 이학적 및 검사소견상, 상행대동맥류에 동반된 대동맥판막폐쇄부전증으로 진단되어 대동맥판막대치술 및 인조혈관을 이용한 상행대동맥대치술을 시행하여 주었다.

### 수술 소견

pear-shape 으로 확장되어 있는 상행대동맥(7.3 cm × 6.8 cm)을 볼 수 있었으며 우의측으로 약간 치우쳐 있어 상공정맥을 압박하고 있었다(그림 3. 참조).

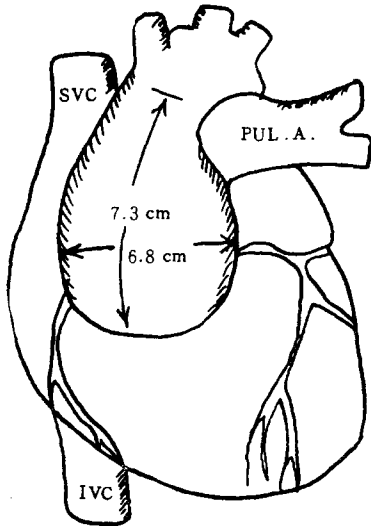


그림 3. 수술소견

우측무명동맥의 근위부 2 횡지 길이 부터는 육안적으로 정상외 소견을 보였다.

모든 발살바동은 늘어져 있었으며, 특히 무관상동이 심하였으며, 우관상동맥입구는 좌측에 비하여 작았으며

조금 높은 위치에 있었다.

대동맥판막의 기질적인 변화는 찾아 볼 수 없었으나 대동맥류의 확장으로 폐쇄부전상태에 있었다.

### 수술 방법

수술은 흉골정중절개로 개흉하였다. 심막을 중절개하여 노출된 상행대동맥에 8mm의 송혈관, 상, 하공정맥에 각각 10mm의 탈혈관을 삽입하고, 인공심폐기를 가동하여 체외순환을 시작하였으며 좌심실 심첨부에 vent를 삽입하였다.

체외순환으로 체온을 직장은 25 ~ 27 ℃까지 낮추었다.

체온 32 ℃에서 대동맥을 차단하고, 상행대동맥을 중절개한후 발살바동의 좌·우측 관상동맥 입구에 심마비 용액인 4 ℃ Bretschneider 용액(800ml)을 주입하면서 심낭내 4 ℃의 냉각된 생리식염용액을 국소적으로 흘려 보내면서 급속심정지를 시켰다. 심근의 온도는 14 ℃이었다. 대동맥 판막은 29mm의 Carpentier-Edwards 생체판막으로 대치시켰으며 상행대동맥의 내막의 변화는 관상동맥 개구부의 상방 1cm 정도까지는 심하지 않았으므로, 이 부위에서 동맥류를 제거하고 그림 4와같이 Woven Dacron Graft (29 mm × 5cm)를 비스듬히 잘라내어 중심부(상행대동맥의 내측)를 짧게, 바깥부위를 길게하여, 원위부 및 근위부 대동맥에 4-0 Prolene® 봉합사로 Double over & over suture를 하였다.

이때 봉합부위 및 인조혈관에서의 출혈은 전혀 관찰되지 않았다.

대동맥차단 50분후 Bretschneider's 용액(500 ml)을 추가로 주입시켰고, 당시 심근의 온도는 17 ℃였다.

수술직후의 동맥압은 90 ~ 100 mmHg. (msan: 60 ~ 70 mmHg.), 맥박은 분당 80 ~ 90회로 규칙적이고 중심정맥압은 15 ~ 17 cm H<sub>2</sub>O의 상태로 순조로이 인공심폐기의 가동을 중지 시켰다. 대동맥차단시간은 127 분이었고, 총 관류시간은 167 분이였다.

### 수술후 경과

술후 34시간 50분간은 기계적환기로 인공호흡을 시켰으며 흉관으로 배액되는 출혈량은 제 1일 930ml, 제 2일 630ml, 제 3일 460 ml 이어서 비정상적인 출혈 경향은 없었으며 술후 제 3일에 흉관을 제거하였다.

수술직후에는 증압제(dopamine)의 점적주입하에 수

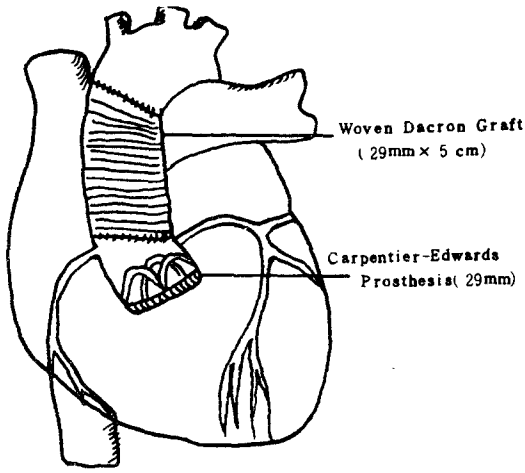


그림 4. 수술방법

축기혈압 90~100mmHg.으로 유지되었으며, 수술 후 6일까지 사용하였다.

수술 후 제 1일 부터는 경구용항응고제(wafarine)을 복용하였으며, 수술 전 예기하였던 폐기능부전으로 인한 호흡제동의 곤란점은 특별히 발견되지 않았다.

환자는 수술 후 제 23일째 별다른 문제없이 경쾌퇴원하였다. 퇴원 후 6개월간의 관찰에서 일반상태 양호하며 흉통, 운동시 호흡곤란은 소실되었다.

### 병리학적 소견

동맥벽의 외 1/3과 동맥중층의 균열의 소견과 퇴행성변화를 가진 mucinous matrix가 증가되어 있었다.

탄성섬유가 분절, 퇴행성변화 및 해리되어 있었으며 퇴행성변화가 불규칙적으로 산재하여 있었고, 동맥내막 및 외막과의 경계는 불명확한 상태의 선형적인 낭성중층피사의 소견을 관찰할 수 있었다.

### 고 안

961년 Ellis<sup>21)</sup>에 의하여 대동맥확장증이란 용어를 사용한 이래, 이 질환의 빈도는 증가되는 추세이다.

대동맥판막 폐쇄부전으로 인한 대동맥판막 대체술을 시행받은 환자의 5~10%에서 대동맥확장증을 동반한다고 한다.

대동맥 폐쇄부전증을 동반한 상행대동맥류의 원인으로서는 해리성 동맥류, 매독, 류마티오이드 척수염, Marfan 증후군, 특발성 대동맥확장등이다<sup>3)6)</sup>.

임상적으로는 남자가 2~8:1의 비율로 여자보다 많은 편이고, 연령상으로는 40대에서 잘 나타나며, 점차로 심한 대동맥판막폐쇄부전증을 초래한다.

Marfan 증후군인 경우에는 이 보다 젊은 연령층에서도 증상의 발현이 있을 수 있다.

증상은 대동맥류에 이차적으로 초래되는 대동맥 폐쇄부전증의 급작스런 발현 및 진행으로 인한 흉통이 가장 많고, 호흡곤란, 빈맥등의 순으로 나타난다.

일반적인 병리소견은 침범된 대동맥벽에 정도의 차이는 있으나 낭성중층피사의 변화를 볼 수 있으며, 특히 Marfan 증후군의 대부분에서 볼 수 있다 한다<sup>6)7)</sup>.

중층의 변화는 대동맥의 확대를 유발하고, 대동맥판막을 침범하게 되면, 판막이 늘어지며, 이완기에 판막의 면이 서로 어긋나, 대동맥 폐쇄부전증을 초래하게 된다.

단순흉부촬영상, 전반적으로 확대된 대동맥기부와 상행대동맥을 볼 수 있으며, 좌심실의 비대가 대동맥판막 폐쇄부전증의 정도와 비례해서 나타난다. 대동맥판막과 확장된 대동맥에서의 석회화현상을 찾아 보기 힘들다.

대동맥조영술상, Lemon & White 등은<sup>2)</sup> 크게 3가지 형태로 분류하였으며 각각은 다음과 같다.

- 1) "pear-shaped" enlargement (56%)
- 2) diffuse symmetrical dilatation (27%)
- 3) dilatation limited to the sinuses of valsalva (6%)

등의 빈도순을 보였으며, 평균최대대동맥내경은 7.6±2.7cm으로서, 정상보다 2~5배확장되어 있음을 알 수 있었으며 본 예는 7.3cm으로 약 2배정도 확장되어 있었다.

심전도상, 좌심실비후의 소견이 나타나며 이는 본예와 일치되는 것이었다.

본증의 외과적 치료법은 과거 20년간 서서히 발전되어왔다. Ferlic<sup>1)</sup>은 근치적인 인공대동맥 판막대치술과 관상동맥 상부의 대동맥을 절제하고 인조혈관을 이용한 대체술을 시행하였다. 이 방법은 수술후 출혈이 큰문제로 대두되었으며, 동시에 수술후 남겨둔 관상동맥 주위의 병적인 대동맥조직은, 대동맥과열 및 금성해리를 일으킬 수 있다. 이러한 문제를 보완하기 위해, 1964년 Wheat<sup>11)</sup>은 관상동맥주 주위의 대동맥조직을 제외한, 대동맥판막 및 상행대동맥 전체를 대체시키는 방법을 고안하였으나, 이는 수술시간을 단축시키는 장점이 있으나, 남겨둔 대동맥 조직에 병변이 침범된 경우에는, 대동맥 조직과의 융합은 약하게 되고, 후에는 가성동맥류를 유발할 수 있다. 1968년 Bentall<sup>8)</sup>은 Wheat의 단점을

보완시키기 위해 상행대동맥과 관막 전체를 복합이식편으로 대치시키고, 관상동맥을 이식편에 전위시켰다. 이 중 관상동맥을 인조혈관에 이식시키는 기술이 제일 어려운데, 이는 수술시야가 나쁜부위이고, 관상동맥 구주위의 조직이 약하므로 봉합시 긴장이 발생하기때문이다<sup>10)</sup>.

이러한 단점이 수술후 출혈을 일으키거나, 관상동맥 봉합부위에 가성동맥류를 형성하여, 이것이 파열한 경우는 치명적이게 된다. 이러한 합병증을 예방하기 위하여 Cabrol등<sup>7)</sup>은 인조대동맥혈관과 관상동맥사이에, 내경 8mm 정도의 dacron tube를 사용하였다. dacron 관의 양끝은 좌우 관상동맥구에 단단문합하고, 가운데에 충분한 크기로 구멍을 만들어 인조대동맥 혈관과 측측문합하였다. 좌우 관상동맥구에 긴장을 주지않고서 문합하게 되며, 봉합시 좋은 시야를 만들어 지혈에도 용이하다. 또한 이방법의 장점은 인조대동맥혈관과의 문합부위를 필요에 따라 조절할 수 있다는 장점도 가지고 있다. 인조혈관대치술후, 바늘구멍이나 인조혈관자체에서 흐르는 피를 지혈이 힘든경우, 대동맥류낭과 우심방부속기 사이에 1cm 정도의 瘻(fistula)를 만들어서 인조혈관 주위로 흘러나온피가, 자연적으로 우심방으로 배액되게 하였다. 본 증례의 경우는 혼합형의 폐기능 부전이 있었으며 수술시에 상행대동맥 내막의 변화가 관상동맥 개구부 상방 1cm까지는 비교적 변화가 덜하였으므로, 고식적인 방법인 Ferlic<sup>11)</sup>방식에 의한 방법으로 좋은 결과를 얻었다. 수술후 야기될 수 있는 합병증으로는, 심부전증, 흉통, 항혈액응고요법으로 인한 출혈, 혈전증, 심근경색증 심내막염, 재발성동맥류등이 있을수 있고, 수술사망율도 초기에는 13%이었으나 75~78년의 통계로는 4.3%이었고 현재로는 이보다 훨씬 감소되고 있는 추세이다<sup>4,6)</sup>.

## 결 론

국립의료원 흉부외과에서는 대동맥확장증 1예를 치험하여 좋은 결과를 얻었기에 문헌고찰과 함께 보고하는 바이다.

## REFERENCES

1. Ferlic R.M. et al. : *Aortic valvular Insufficiency associated with cystic medial Necrosis. Ann. Surg.* 165:1, 1967.
2. Lemon D.K. & White C.W. : *Anuloaortic Ectasia : Angiographic, Hemodynamic and Clinical Comparison with Aortic valve Insufficiency Am. J. Cardiology* 41:482, 1978.
3. Edwards W.S. et al. : *A safer technique for replacement of the entire ascending aorta and aortic valve. J. Thorac. Cardiovasc Surg.* 59:837, 1970.
4. Mayer, J.E. et al. : *Composite replacement of the aortic valve and ascending aorta. J. Thorac. Cardiovasc Surg.* 76:816, 1978.
5. McCready R.A. & Pluth J.R. : *Surgical Treatment of Ascending aortic Aneurysms associated with aortic valve insufficiency. Ann. Thora. Surg.* 28:307, 1979.
6. Crosby I.K. et al. : *Surgery of proximal aorta in Marfan's Syndrome. J. Thorac. Cardiovasc Surg.* 66:75, 1975.
7. Cabrol C. et al. : *Complete replacement of the ascending aorta with reimplantation of the coronary arteries. J. Thorac. Cardiovasc Surg.* 81:309, 1981.
8. Bentall H. & De Bono A. : *A technique for complete replacement of ascending aorta. Thorax* 23:338, 1968.
9. Singh et al. : *Complete replacement of the ascending aorta and aortic valve for the treatment of aortic aneurysm. J. Thorac. Cardiovasc Surg.* 63:218, 1972.
10. Kouchoukos, N.T. et al. : *Replacement of the ascending aorta & aortic valve with a composite graft : Results in 25 patients Ann. Thorac. Surg.* 24:140, 1977.
11. Wheat, M.W. Jr. et al : *Successful replacement of the entire ascending aorta and aortic valve. JAMA.* 188:717, 1964.
12. Ellis P.R. et al. : *Clinical consideration and surgical treatment of annuloaortic ectasia. J. Thorac. Cardiovasc Surg.* 42:363, 1961.